

족관절 충돌 증후군과 관절경적 족관절 유합술

전남대학교 의과대학 정형외과학교실

이근배

족관절 충돌 증후군 (Ankle impingement syndrome)

족관절 충돌 증후군이란 경골과 거골에 발생한 골극에 의한 전방 골 충돌 증후군(anterior bony impingement syndrome)과 연부조직이 경골과 거골 사이에 갇히거나 전방 경비 인대의 하방부분(distal fascicle of the anteroinferior tibiofibular ligament)이 거골의 전외측과 충돌하는 연부조직 충돌 증후군이 있다.

1. 전방 골 충돌 증후군 (Anterior bony impingement syndrome)

1) 발생기전 및 분류

직접적인 외상에 의한 족관절의 과도한 족배 굴곡이나 무리한 족저 굴곡으로 인한 관절낭의 견열 손상이나 족관절의 전방 불안정성으로 인한 반복적인 염좌에 의해 전방 골극이 발생할 수 있다¹⁾. Scranton과 McDermott는¹¹⁾ 크기와 발생 부위에 따라서 다음과 같이 구분하였다(Fig. 1).

- ① 1형: 방사선 소견상 3 mm이하의 골극이 있는 활막의 충돌 증후군
- ② 2형: 골극이 3 mm 이상이고 거골의 변화가 없는 상태
- ③ 3형: 경골의 골극이 크고, 거골에도 골극이 존재하는 경우
- ④ 4형: 경골과 거골 사이에 광범위한 관절염이 있는 경우

2) 증상 및 징후

환자는 계단을 오를 때나 쪼그려 앉을 때, 또는 달리기를 할 때 족관절 전방의 통증을 호소한다. 골극 돌출 부위에 압통을 호소하며 족관절의 족배 굴곡시 통증이 악화된다. 관절의 관

절 운동 범위는 감소되어 있으며, 특히 족배 굴곡이 제한된다.

3) 진단 및 방사선적 검사

족관절 측면 촬영에서 최대 족배 굴곡을 시켰을 때 경골과 거골의 골극이 서로 충돌하는 것을 확인할 수 있다. 정상적으로 경골 원위부와 거골이 이루는 각도는 60도 이상이지만 골극이 발생하면 이 각도는 감소된다(Fig. 2).

4) 치료

보존적 치료로는 휴식, 뒤꿈치 높임, 비스테로이드성 소염진통제 등을 사용하며 국소 마취 약제와 스테로이드를 관절 내에 1회 주사하는 방법을 사용하기도 한다. 증상이 심해지거나 통증이 골극의 돌출 부위에 국한된 경우, 관절 운동이 제한된 경우, 3개월 이상 보존적인 치료에 반응하지 않을 때는 수술적 치료를 시행할 수 있다. 개방성 제거술시에는 전내방 또는 전외방 도달법을 이용하여 직접적으로 골극을 제거한다. 관절경적 제거술시에는 전내측과 전외측 삽입구를 이용하여

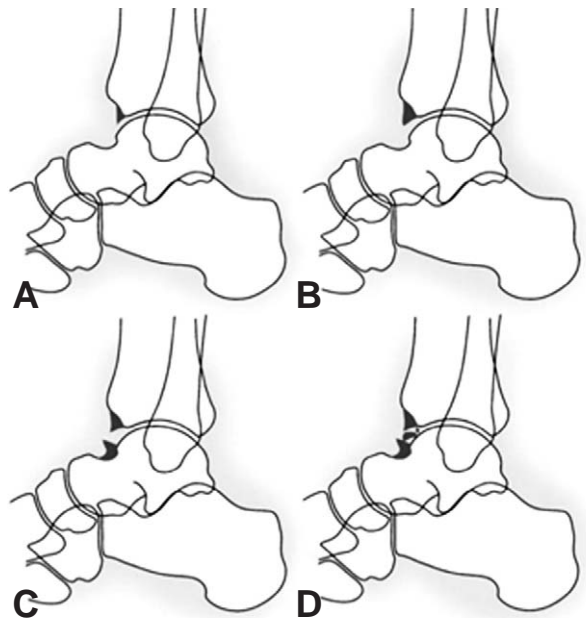


Fig. 1. 골극의 분류. (A) 1형 (B) 2형 (C) 3형 (D) 4형

* Address reprint request to
Keun-Bae Lee, M.D., Ph.D.
Department of Orthopedic Surgery, Chonnam National
University Medical School and Hospital,
671, Jebong-no, Dong-gu, Gwangju 501-757, Korea
Tel: 82-62-220-6334, Fax: 82-62-225-7794
E-mail: kbleeos@chonnam.ac.kr

접근하며 골극과 함께 광범위한 활액막염이 존재하는 경우 활액막 절제술을 함께 시행한다. 족관절의 불안정성이 동반된 경우에는 골극 제거 후 외측 인대를 보강해 주는 것을 고려해야 한다. 압박 드레싱 상태에서 술 후 약 5~7일부터 관절 운동을 시작하고 점차 근력 강화 운동과 함께 운동 범위를 늘려간다⁹⁾.

2. 연부 조직 충돌 증후군
(Soft tissue impingement syndrome)

연부 조직 충돌 증후군은 최근 만성 족관절 통증의 주요 원인 중 하나로 대두되고 있다. 반복적 족관절 염좌에 의해 연부 조직의 비후가 발생하며, 이러한 조직은 활액막염을 일으키거나 연부 조직 충돌 증후군을 일으킬 수 있다⁷⁾.

1) 증상 및 징후

족저 굴곡된 상태에서 족관절이 내반에 의하여 발생하며, 환자들은 족관절의 전방 혹은 전외방의 동통을 호소한다. 관절 운동시에 Click 이나 Snap 소리가 들리는 경우가 많으며, 통증은 계단을 오르내릴 때 심해진다. 반복적인 부종이나 운동제한이 동반될 수 있다. 족관절을 체중 부하 상태에서 족배 굴곡시켜 동통이 증가하거나 압박이 증가하면 연부 조직 충돌 증후군을 의심할 수 있다.

2) 진단

최근 관절 자기 공명 영상이 많이 이용되고 있으나 자기 공명 영상의 정확도와 역할은 아직 확립되지 않았다¹¹⁾. 최근 조영증강 지방억제 고속 다면회전 경사회복 자기 공명 영상(Three dimensional fast spoiled gradient recalled

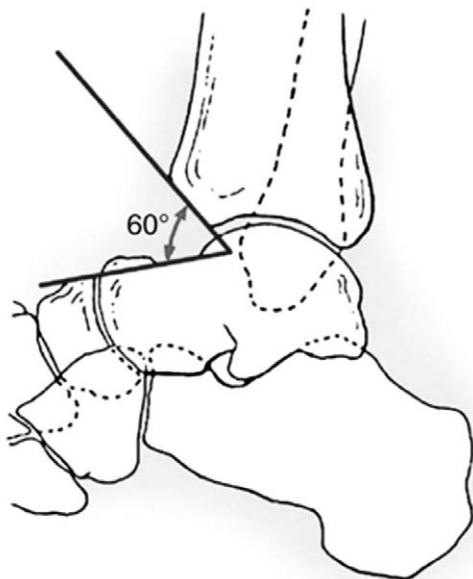


Fig. 2. 정상 발목 관절의 방사선 소견.

echo MRI)이 활액막과 연부 조직의 상태를 평가하는데 유용하다는 보고가 있다⁶⁾.

3) 치료

적어도 6개월 이상 적절한 보존적 치료(고정, 소염제, 물리 치료, 관절운동, 근육 강화 운동)를 시행하여도 증상의 호전이 없는 경우 수술적 치료를 시행한다. 관절경을 이용하여 비후된 염증성 활액막, 외측 구(Gutter)나 경비 인대 결합 부위에 비후된 섬유성 조직들을 제거하면 증상의 호전과 기능 회복을 기대할 수 있다⁵⁾. 수술 후에는 압박 드레싱을 하고 3~4일 경과 후 부분 체중 부하 보행을 하며, 증세에 따라 체중 부하를 점차 허용한다.

관절경적 족관절 유합술
(Arthroscopic Ankle Arthrodesis)

족관절 유합술은 보존적 치료에 반응하지 않는 관절 파괴 질환의 치료에 이용되고 있으며, 그 적응증으로는 외상성 관절염이 가장 흔하며 일차성 퇴행성 관절염, 류마티스성 관절염, 거골의 무혈성 괴사, 신경근육성 질환, 족관절 전치환술 실패시의 재수술, 신경병성 관절병증 등이 있다. 족관절 유합술은 경거관절(Tibiotalar joint) 사이의 안정성을 확보하고 동통을 줄이며, 질환의 진행을 막을 수가 있다는 장점과 함께 유합률이 90% 이상의 결과를 보임으로써 지금까지 표준적인 치료 방법으로 이용되어 왔다.

20세기 이후 지금까지 약 40여종 이상의 술식이 소개되어 왔으며, 초기 술식에 의한 유합술의 결과는 불유합률이 높고(41% 이상) 전체적인 합병증률도 31~60%로 보고되었다. 하지만 1985년 Morgan 등이 족관절 mortise의 골형태를 유지한 채로 2개의 교차된 경과 나사(Transmalleolar screws)를 이용하여 내고정하는 개선된 술식을 이용함으로써 유합률을 크게 향상시켰으며, 101례의 환자를 장기 추시한 결과에서 96%의 유합률과 낮은 합병증률을 보고하였다⁸⁾.

관절경적 술식은 1983년 Schneider가 최초로 보고하였으며¹⁰⁾, 관절경을 이용한 족관절 유합술의 궁극적인 목표는 과다한 관절의 개방 및 연부 조직 절제를 피하고, 골 조직의 혈류 차단 및 수술 흉터를 최소화하면서 성공적인 유합을 얻는 것이다. 고정 방법으로는 술식이 간단하고, 유합 부위에 압박력을 가할 수 있는 압박 나사 고정법이 가장 널리 이용되고 있다. 특히 이 방법을 관절경 하에서 시행함으로써 낮은 합병증 발생과 더불어 높은 유합률이 가능하게 되었다¹³⁾.

1. 장단점 및 금기증

말초혈관 질환, 류마티스성 관절염, 피부 질환과 같이 창상 치유에 문제가 있거나, 족관절 전방 연부조직 상태가 불량한 경우에도 수술이 가능하고, 연부 조직 손상이 적어 유합이 빠

르며, 합병증이 적다는 장점이 있다. 하지만 술기가 어려워서 시술자가 수술을 익히는데 많은 경험과 시간이 필요하다는 단점이 있다. 또한, 관절경을 통한 시야는 2차원으로 제한되며 이에 따라 15도 이상의 내반 또는 외반 또는 전후방 변형의 정복이 어려우며, 거골의 무혈성 괴사나 족관절 전치환술 실패 등에 의해 골결손이 심한 경우는 관절경적 족관절 유합술이 적당하지 않다³⁾.

2. 수술방법

관절경적 술식은 (1) 관절경하에 모든 연골과 경화된 연골하부를 제거하고 (2) 족관절을 중립 위치에서 (3) 2개 또는 3개의 교차 나사못을 이용하여 고정하는 3단계로 이루어진다. 삽입구는 전내측과 전외측 삽입구를 사용하여 대부분의 수술이 가능하며, 필요에 따라 후외측 삽입구를 이용하기도 한다²⁾. 관절경은 2.7 mm, 2.9 mm 또는 4.0 mm를 상황에 맞추어

이용한다. 연골을 제거하기 위해서 shaver 또는 큐렛을 사용하고 경화된 연골하부를 일부 제거하기 위해 acromioplasty burr를 흔히 사용한다. 관절 고정 위치는 하퇴부와 발이 90도를 이루도록 하고, 외반 0~5도, 외회전 5~10도의 상태에서 시행한다. 거골이 해부학적인 위치보다 후방으로 전위되면 좋는데 그 이유는 발의 길이가 짧아져서 중족부에 가해지는 스트레스가 감소되고, 보행을 좀 더 자연스럽게 할 수 있기 때문이다. 또한 후방의 레버암이 길어지므로 특히 하퇴 삼두근이 약한 환자에서는 발을 전체적으로 후방으로 전위시키는 것이 좋다. 그러나 관절경적 유합술이나 짧은 절개를 이용한 유합술을 할 경우에는 발을 후방으로 전위시키기 어려우며, 정상 해부학적인 위치에서 유합하여도 그 결과가 별 문제가 없는 것으로 보고됨으로써 굳이 후방으로 전위시키려는 노력 없이 해부학적 위치에서 유합하는 것이 일반적인 방법이다.

외회전이 많이 된 상태로 고정할수록 발의 넘어 지나감(roll-over)은 쉬우나 슬관절의 내측 인대에 스트레스가 증가

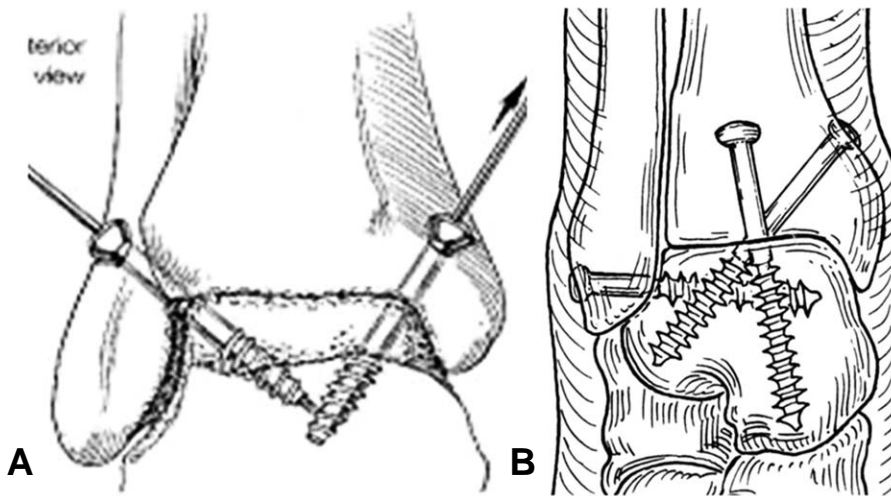


Fig. 3. 족관절 고정술 모식도. (A) 2개의 유관나사를 사용하는 경우 (B) 3개의 유관나사를 사용하는 경우

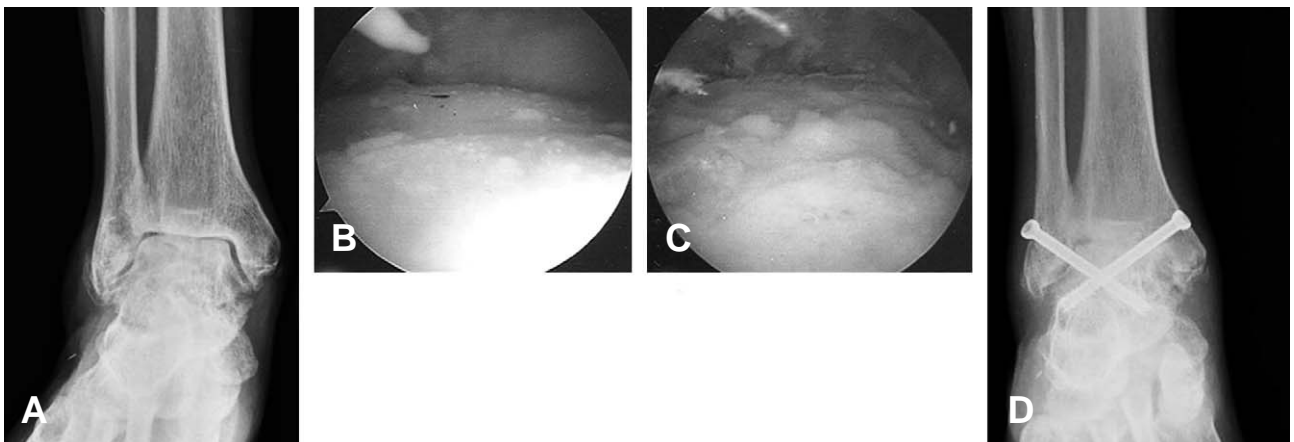


Fig. 4. 관절경을 이용한 족관절 유합술. (A) 수술 전 전후면 단순방사선 사진 (B) 수술전 관절경 소견 (C) 변연절제술 후 관절경 소견 (D) 수술 후 전후면 단순방사선 사진

하므로 최대 10도를 넘지 않는 범위에서 고정하는 것이 좋다.

나사못 고정에는 두 개의 평행한 나사못을 이용하는 방법, 두 개의 교차 나사못을 이용하는 방법, 세 개의 나사못으로 고정하는 방법 등이 있다^{9,10}(Fig. 3, 4).

3. 수술 후 처치

수술 직후 부종 방지를 위하여 압박 드레싱 하에서 2~3일간 수술 부위를 거상시키고 후방 단하지 석고 고정을 유지한다. 수술 후 1주일 째, 첫 외래 추시 시 단하지 석고 붕대로 고정으로 바꾸어 약 4~5주간 유지하며, 이 동안 체중 부하를 하지 않도록 한다. 그 후 석고 붕대를 풀고 Walking boot 로 바꾸어, 점차 체중 부하를 늘리며, Walking boot 는 체중 부하 시에만 착용하고 침대에 눕거나 휴식 시에는 벗어 놓을 수 있게 한다. 이후 골유합이 확인될 때까지 매 한달 간격으로 단순 방사선 검사를 시행한다.

4. 결과

Glick 등은 족관절 유합술의 중장기 추시 보고(평균 44개월, 범위 16개월~10년)를 통해 91%의 높은 유합률을 보고하였다⁴. 족관절 유합술이 실패하는 원인은 불유합, 부정 유합, 감염, 하지 부동, 통증, 신경혈관 손상 등이 있다. 과거에는 불유합이 흔한 편이었으나, 최근에는 90% 이상의 유합 성공률을 보이고 있다². 관절 유합술 후에 장기적으로 가장 큰 문제는 발의 다른 관절들에 퇴행성 관절염이 발생하는 것이다. 다른 관절과 달리 발목관절에서 유합술을 흔히 시행하는 이유는 발목 관절을 유합하더라도 기능상에 큰 문제가 없고 유합술 이외에 인공관절 등의 다른 치료 방법이 발전하지 않았기 때문이다. 고관절이나 슬관절을 유합하면 보행 시 심한 장애가 있으며 관절 치환술의 결과가 좋기 때문에 유합술을 시행하는 경우는 드물지만, 족관절 유합의 경우 발목 관절에서 일어나는 배굴 및 족저 굴곡만 소실되고 거골하 관절 이하 부위의 관절 기능이 정상적이라면 일상 활동에는 큰 문제없이 생활이 가능하다는 보고들에 근거한 것이다. 하지만 다른 관절이 모두 정상적이고 발목 관절에만 이상이 있는 경우라도 유합술을 하고 나서 세월이 경과할수록 주변 관절에 퇴행성 관절염이 발생하여 발이 점차 경직되고 통증이 유발될 가능성이 높아진다는 보고와 함께 족관절 인공관절 전치환술의 결과도 크게 향상됨으로써, 최근 족관절 유합술의 빈도는 줄어드는 추세이다.

관절경적 족관절 유합술의 실패를 줄이기 위해서는 (1) 족배동맥과 비골신경의 심부 분지와 가까이 위치하는 중앙 삽입구는 사용하지 않아야 하며 (2) 족관절의 내측 및 외측 관절 부위를 포함하여 연골 및 경화된 연골하부 골을 철저히

제거하되 (3) 레이저나 전기 충격 등 골세포를 손상시킬 수 있는 도구를 사용하지 않아야 하며 (4) 아킬레스 건 연장술을 동시에 시행하거나 기타 불안정성이 있는 경우에는 3개의 교차 나사못을 이용하여 견고하게 고정하여야 한다.

결론적으로, 관절경적 족관절 유합술은 개방적 술식에 비해 환자 만족도가 높고, 우수한 골유합을 보이며, 합병증 역시 낮은 우수한 방법이다.

REFERENCES

- 1) **Carol F:** Foot and ankle arthroscopy and endoscopy. In: Myerson MS ed. Foot and ankle disorders. Philadelphia, W. B. Saunders: 1485-1491, 2000.
- 2) **Ferkel RD, Hewitt M:** Long-term results of arthroscopic ankle arthrodesis. *Foot ankle Int*, 26: 275-280, 2005.
- 3) **Ferkel RD, Karzel RP, Del Pizzo W:** Arthroscopic treatment of anterolateral impingement of the ankle. *Am J Sports Med*, 19:440-446, 1991.
- 4) **Glick JM, Morgan CD, Myerson MS, et al.:** Ankle arthrodesis using an arthroscopic method : Long-term follow-up of 34 cases. *Arthroscopy* 12:428-434,1996.
- 5) **Kim SH, Ha KI:** Arthroscopic treatment for impingement of the anterolateral soft tissue of the ankle. *J Bone Joint Surg*, 82-B: 1019-1021, 2000.
- 6) **Lee JW, Suh JS, Huh YM, Moon ES, Kim SJ:** Soft tissue impingement syndrome of the ankle: Diagnostic efficacy of MRI & clinical results after arthroscopic treatment. *Foot Ankle Int*, 25: 896-906, 2004.
- 7) **Meislin RJ, Rose DJ, Parisien JS:** Arthroscopic treatment of synovial impingement of the ankle. *Am J Sports Med*, 21: 186-189, 1993.
- 8) **Morgan CD, Henke JA, Bailey RW, Kaufer H.:** Longterm results of tibiotalar arthrodesis. *J Bone Joint Surg*, 67-A: 546-549, 1985.
- 9) **Rippstein P, Kumar B, Muller M:** Ankle arthrodesis using the arthroscopic technique. *Oper Orthop Traumatol*, 17: 442-456, 2005.
- 10) **Schneider D.:** Arthroscopic ankle fusion. *Arthroscopic Video Journal* 3. 1983.
- 11) **Scranton PE, Mc Dermott JE:** Anterior tibiotalar spurs: A comparison of open versus arthroscopic debridement. *Foot Ankle Int*, 13: 125-129, 1992.
- 12) **Sitler DF, Amendola A, Bailey CS, Thain LM, Spouge A:** Posterior ankle arthroscopy: an anatomic study. *J Bone Joint Surg*, 84-A: 763-769, 2002.
- 13) **Stone JW:** Arthroscopic ankle arthrodesis. *Foot ankle Clin*, 11: 361-8, 2006.
- 14) **Winson IG, Robinson DE, Allen PE:** Arthroscopic ankle arthrodesis. *J Bone Joint Surg*, 87-B: 343-347, 2005.