

측두하악관절의 활액성 연골종증 4예

이동현 · 신정섭 · 곽주희 · 김진우 · 김선종 · 김명래

이화여자대학교 의학전문대학원 목동병원 치과학교실 구강악안면외과

Abstract (J Korean Assoc Oral Maxillofac Surg 2010;36:134-40)

The synovial chondromatosis of the temporomandibular joints: review of the 4 cases

Donghyun Lee, Jungsub Shin, Juhee Kwak, Jinwoo Kim, Sun-Jong Kim, Myung-Rae Kim

Department of Oral and Maxillofacial Surgery, Mokdong Hospital, Ewha Womans University School of Medicine, Seoul, Korea

Synovial chondromatosis of the temporomandibular joint (TMJ) is characterized by the presence of loose bodies (joint mices). It can be confused with temporomandibular disorder clinically, and be with chondrosarcoma histologically. The purpose of this clinical report was to review the clinical, radiological, arthroscopic findings, histological feature and the results of surgical treatment of TMJ synovial chondromatosis.

Four patients presented with pain of TMJ and limited mouth opening. The dynamic magnetic resonance imaging (MRI) disclosed a characteristic morphologic changes and displacement of the meniscus with limited translation of the condyle head. Bone scans showed progressive resorptive changes with hot-uptake of the radioisotope.

The synovial loose bodies in the joint spaces were removed and sent to pathology for diagnosis as the synovial chondromatosis. The follow-up examination with computed tomography (CT) and MRI revealed no evidence of recurrence and good in function until postoperative 18 months.

Diagnostically, the distension of the lateral capsule and fluid findings in the joint on the MRI are very suggestive tool for this synovial chondromatosis, but they are not always detected on the preoperative MRI. Arthroscopic approaches are very useful to inspect the joint spaces and to remove the loose bodies without interruption of the whole synovial membranes.

Key words: Synovial chondromatosis, Temporomandibular joint disorders

(원고접수일 2009. 11. 26 / 1차수정일 2009. 12. 18 / 2차수정일 2010. 2. 3 / 게재확정일 2010. 3. 26)

I. 서 론

활액성 연골종증은 무릎과 팔꿈치의 연골부위에서 가장 흔하게 발병하며, 고관절, 손목, 발목 등의 부위에서도 발생하는 것으로 보고되고 있으나, 두개안면 영역에서는 드물게 발생하는 양성병소이다. 두개안면 영역에서는 하악과두, 오혜돌기에 호발하며 드물게는 골내 발생 시 하악구치부에 호발하는 것으로 알려져 있고, 활액 내에 수 많은 연골성, 골연골성 결절과 관절강 내의 소성체(loose body)를 형성하는 활액막의 연골변성으로 정의할 수 있다^{1,2}. Ardekian 등³에 따르면, 활액성 연골종증은 1764년 von Haller가 처음으로 보고하였고, 측두하악관절에서 발생한

것은 1933년 Axhausen이 처음 보고하였다. 원인은 정확하게 규명되지 않았으나, 발생학적인 원인, 퇴행성 관절병변, 전위된 관절원판의 지속적인 자극, 외상, 염증 등이 원인일 것으로 추정하고 있고, 발생학적 원인인 경우 다소 공격적이고, 외상이나 염증에 의한 병소는 덜 공격적이고 만성적으로 조사되었다^{3,4}.

환자들에서 나타나는 임상적 증상은 악관절 부위의 동통 및 부종, 개구제한, 관절잡음 등 통상적인 측두하악관절 장애 증상과 비슷하고, 심한 경우 반대교합을 지닌 부정교합, 구개부 이개, 안면비대칭 등 다양하다⁵. 방사선학적 소견으로는 파노라마상에는 잘 나타나지 않으며, 컴퓨터 단층 촬영 또는 자기공명영상(magnetic resonance imaging, MRI)에서는 관찰할 수 있고 활액성 연골종증으로 인한 하악과두의 병적인 변화를 함께 진단할 수 있다. 방사선학적 소견으로는 확인할 수 없는 경우가 많고, 관절경을 통한 술전 탐험적 시술은 활액성 연골종증을 확진을 가능하게 한다.

치료법은 보통 관절경을 통한 수술이나 외과적 수술을 통한 골연골종의 제거이나, 질환의 정도와 하악과두의 상태에 따라 과두성형술, 과두절제술, 관절원판 절제술 등의

이동현

158-710 서울시 양천구 목동 911-1

이화여자대학교 의학전문대학원 목동병원 치과학교실 구강악안면외과

Donghyun Lee

Department of Oral and Maxillofacial Surgery, Mokdong Hospital,

Ewha Womans University School of Medicine,

911-1 Mok-dong, Yandcheon-gu, Seoul, 158-710, Korea

TEL: +82-2-2650-2720 FAX: +82-2-2650-5764

E-mail: dentistdhl@gmail.com

시술이 동반되기도 한다^{6,8}. 활액성 연골종증의 재발률은 무릎에서는 2% 미만이며, 하악에서 재발된 경우는 현재까지 보고되지 않았지만 좋은 예후를 가진다.

본 증례보고에서는 측두하악관절 장애의 증상을 호소하여 본과에 내원한 환자를 MRI와 핵의학 검사를 시행하고 관절경을 통하여 활액성 연골종증으로 진단한 4명의 환자에게 관절경을 통한 종물 절제를 시행하고 술후 조직생검을 시행하여 확진하고 그 조직 소견을 문헌고찰과 함께 보고하고자 한다.

Ⅱ. 증례보고

1997년 3월부터 2009년 10월까지 이대목동병원 구강악안면외과에서 측두하악관절 장애 증상을 호소하는 환자들 중 143명의 환자에게 탐험적 관절경 시술을 시행하였고, 이중 조직학적으로 활액성 연골종증으로 진단을 받은 4명의 환자(남자 1명, 여자 3명)를 대상으로 하였다.(Tables 1-4)

1. 증례 1

39세 여자 환자가 본원 구강악안면외과에 내원하여 지속적인 우측 악관절 부위의 심한 동통과 개구 시 관절잡음을 호소하였으며, 부종 등의 증상을 주소로 내원하였다. 외상의 병력 및 전신적인 특이증상은 없었으며, 저작 시 통증을 처음 느낀 것은 19개월 전이었고, 15개월 전부터는 개구 시 이환된 악관절 부위의 부종이 관찰되었다. 파노라마 상에서 측두하악관절의 특이 소견이 없었으며, MRI상에서 유리 결절체로 의심되는 소견이 있었으나 하악과두의 퇴행성 소견은 없었으며, 핵의학 검사에서 악관절 부위의 방사능 섭취상이 관찰되어 퇴행성 관절병변 또는 활액성 연골종증 등이 의심되어 관절경을 이용한 탐험 및 제거술을 결정하였다.

관절경 시술을 통하여 상관절강에서 다수의 유리 결절체를 확인하였고, 총 10개의 종물을 제거하였다. 조직검사 결과 활액성 연골종증으로 확진하였다.(Fig. 1) 수술 후 11개월 동안 경과를 관찰한 결과 술전 40 mm 었던 최대 개구량

Table 1. Demographic data of the patients in the study

Patient No.	Age Years	Gender Male/Female	Joint Right/Left	Trauma Yes/No	Duration (month)
1	39	F	R	N	19
2	55	M	L	Y	13
3	34	F	L	N	38
4	47	F	L	N	18

Table 3. Loose body at radiographic examination and arthroscopic findings

No.	Plain Radiography Panorama	Bonescan Preop, Hot spot	MRI Preop	Arthroscopy Preop	CT Postop
1	-	+	+	+	-
2	-	+	+	+	-
3	-	+	-	+	-
4	-	+	+	+	-

(MRI: magnetic resonance imaging, CT: computed tomography)

Table 2. Clinical findings, preoperative and postoperative

No.	MMO (mm) Preop/Postop	Protrusion Preop/Postop	Joint Pain Preop/Postop	Noise Preop/Postop	Swelling Preop/Postop	Follow up (month)
1	40 / 51	2 / 4	Y / N	Y / Y	Y / N	11
2	41 / 44	6 / 6	Y / Y	Y / Y	Y / N	14
3	35 / 38	4 / 5	Y / Y	Y / N	Y / N	12
4	28 / 32	5 / 5	Y / N	Y / N	Y / N	18

Table 4. Findings at surgery

No.	Surgery	Loose body	Osteoarthritis	Dissectomy	Arthrotomy	Histology
1	Arthroscopic surgery	10	-	-	-	+
2	Arthroscopic surgery	3	-	-	-	+
3	Arthroscopic surgery	13	-	-	-	+
4	Open joint surgery	61	+	+	+	+

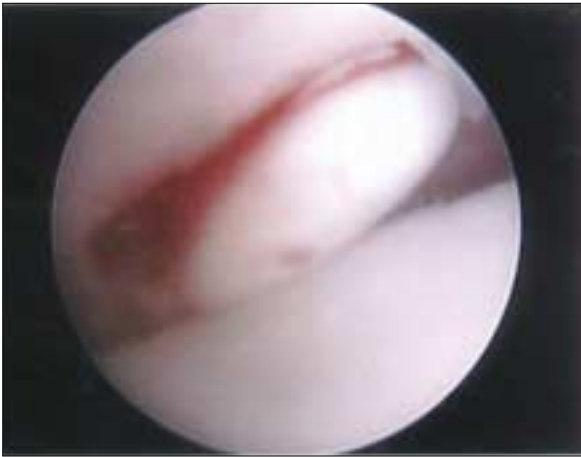

Fig. 1. View of arthroscopy of the TMJ where numerous loose bodies can be appreciated involving the superior compartment of the joint. (TMJ: Temporomandibular joint)

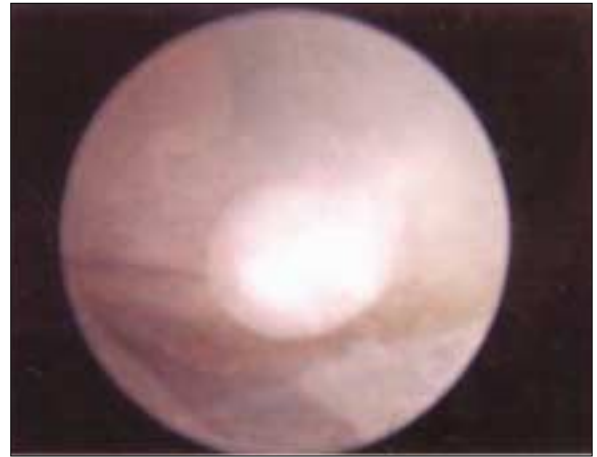


Fig. 2. View of arthroscopy of the TMJ where numerous loose bodies can be appreciated involving the superior compartment of the joint. (TMJ: Temporomandibular joint)

은 51 mm로 11 mm의 개구량 증가를 보였고, 동통과 부종은 사라졌으나, 관절잡음은 여전히 존재하였다.(Tables 1-4)

2. 증례 2

55세 남자 환자가 양측 악관절 부위의 심한 동통과 관절잡음 등을 주소로 내원하였다. 동통과 관절잡음 등의 증상 기간은 13개월이었으며, 동통의 정도가 서서히 증가되었음을 호소하였다. 교통사고로 인하여 좌측 하악과두부의 외상 병력이 있었으며, 특이적인 전신병력이나 악습관은 없었다. 최대 개구량은 약 41 mm였고 최대 개구 시 동통과 관절잡음이 있었고, 이환된 악관절 부위의 부종이 관찰되었다. 환자는 좌측 교합의 불편함과 구치부가 접촉되지 않음을 호소하였으나, 교합지 검사상 접촉은 확인되었다. 파노라마상에서 하악과두 모양의 특이 소견이 없었으며, MRI상에서 유리 결절체로 의심되는 소견이 있었으나 하악과두의 흡수상은 보이지 않았다. 핵의학 검사에서 악관절 부위의 방사능 섭취상이 관찰되었다.

관절경 수술을 통하여 유리 결절체를 확인하였고, 3개의 모든 유리 결절체를 제거하였다. 조직검사 결과 활액성 연골종증으로 확진하였다.(Fig. 2) 수술 후 14개월 동안 최종 경과를 관찰한 결과 술전 41 mm 였던 최대 개구량은 술후 44 mm로 큰 변화가 없었고, 동통은 술후 현저히 감소하였으나 여전히 존재하였고, 부종감은 사라졌다.(Tables 1-4)

3. 증례 3

34세 여자 환자로 38개월 전에 좌측 악관절 부위의 심한 동통이 시작되어 치과의원에서 약 2년간 약물치료 및 측두

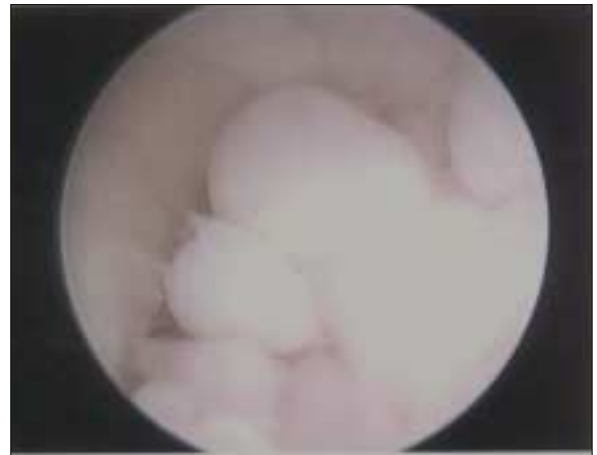

Fig. 3. View of arthroscopy of the TMJ where numerous loose bodies can be appreciated involving the superior compartment of the joint. (TMJ: Temporomandibular joint)

하악관절 장치(splint)요법 등을 받았으나 호전되지 않아 본원 구강악안면외과로 협진 의뢰되었다. 내원 당시 좌측 측두하악관절 부위의 동통 및 부종감을 호소하였고, 35 mm의 개구제한과 개구운동 시의 관절잡음이 관찰되었다. 하악의 외상 병력은 없었으며, 증상과 관련된 전신질환 병력과 악습관 등도 없었다. 파노라마상에서 특이 소견이 없었으며, MRI상에서 유리 결절체로 의심되는 소견이 없었고, 핵의학 검사에서 악관절 부위의 방사능 섭취상이 관찰되었다.

관절경 수술을 통하여 13개의 유리 결절체를 확인하고

제거하였으며(Fig. 3), 제거 시 특별한 저항감이나 부착감은 없었다. 조직검사 결과 활액성 연골종증으로 확진하였다.(Tables 1-4) 수술 전 최대 개구량은 35 mm였고, 수술 1년 후 경과관찰 시 최대 개구량은 38 mm로 3 mm의 최대 개구량 증가를 보였고, 동통은 감소하여 수술에 대하여 만족하였으나, 약간은 남아있음을 호소하였다. 경과관찰 시 computed tomography (CT) 촬영 결과 연골종증의 재발 소견은 없었다.

4. 증례 4

47세 여자 환자가 본원 구강악안면외과에 내원하여 좌측 약관절 부위의 저작 시에 심한 동통과 개구 시 관절잡음을 호소하였고 좌측 전이개 부위의 부종이 관찰되었다. 처음 동통이 시작된 시기는 18개월 전이며, 서서히 통증이 심해졌고 관절잡음이 발생하였다. 전신적인 질환이나 외상의 병력은 없었으며, 최대 개구량은 약 28 mm로 개구제한이 있었으며 최대 개구 시 매우 심한 통증을 호소하였다. 파노

라마상에서 하악과두의 크기 등 특이 소견이 발견되지 않아서, 관절의 퇴행성 병변 및 관절원판을 평가하기 위하여 핵의학 검사와 MRI촬영을 시행하였고, MRI상에서 유리 결절체로 의심되는 소견과 하악과두의 퇴행성 병변이 있었고, 핵의학 검사에서 약관절 부위의 심한 방사능 섭취상이 관찰되었다.(Fig. 4)

전신마취 하에 탐험적 관절경 시술을 통하여 유리 결절체를 확인했으나, 관절경을 이용하여 제거하기에는 종물의 크기가 크고 하악과두의 퇴행성 병변이 존재하여, 전이개 부위로 접근하여 유리 결절체의 외과적 절제술 및 부분적 하악과두 절제술과 관절원판 절제술을 시행하였다. 제거된 유리 결절체는 총 61개였으며 그 크기는 1 mm에서 5 mm까지 다양하였다.(Fig. 5) 조직검사 결과 활액성 연골종증으로 확진하였다.(Fig. 6) 수술 후 경과관찰에서, 술전 28 mm였던 최대 개구량은 32 mm로 4 mm증가하였고, 동통과 부종감은 사라졌다. 수술 후 12개월에 CT 촬영을 하였고, 연골종증의 재발 소견은 없었다.(Fig. 7)

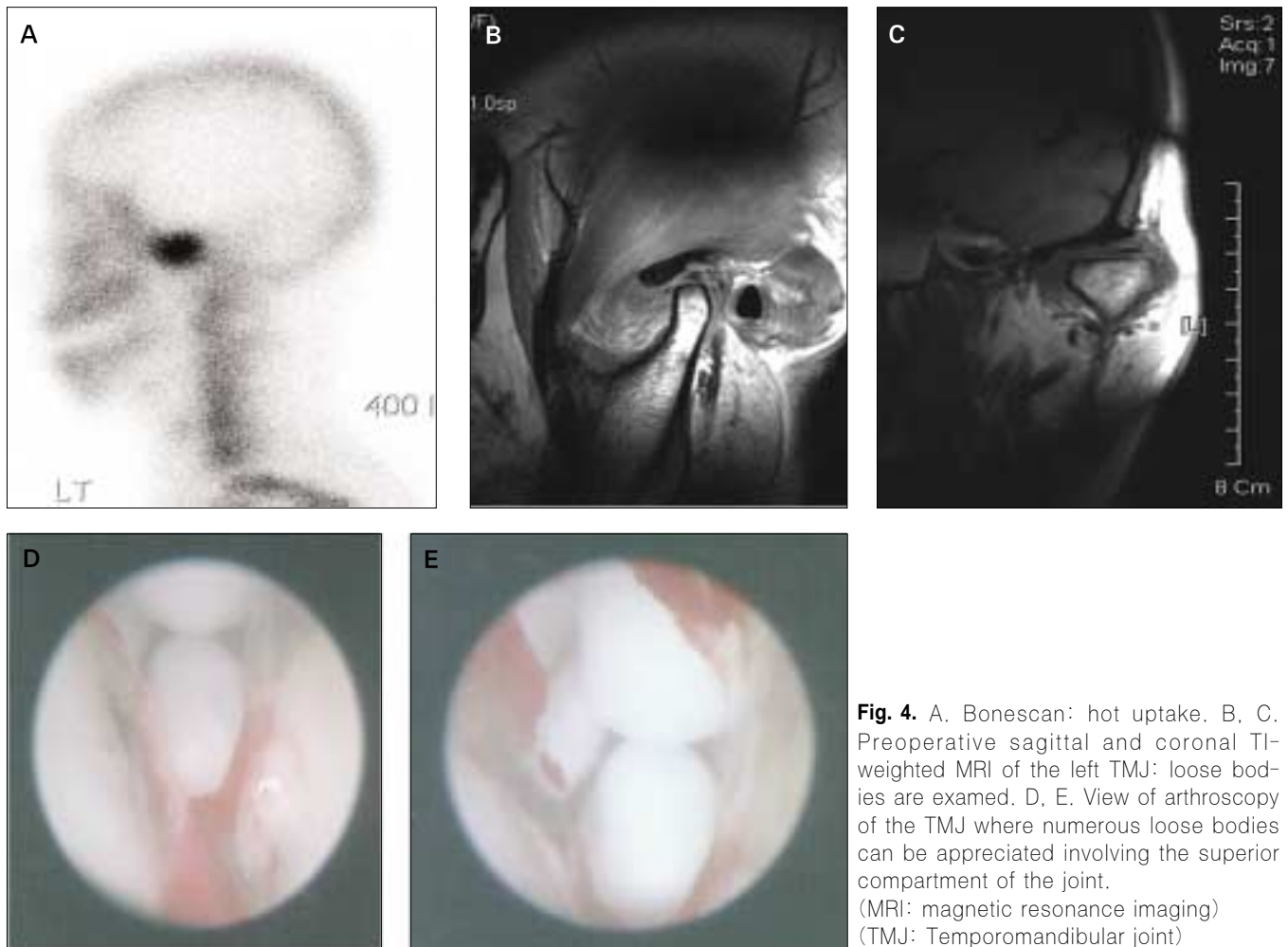


Fig. 4. A. Bonescan: hot uptake. B, C. Preoperative sagittal and coronal T1-weighted MRI of the left TMJ: loose bodies are examined. D, E. View of arthroscopy of the TMJ where numerous loose bodies can be appreciated involving the superior compartment of the joint. (MRI: magnetic resonance imaging) (TMJ: Temporomandibular joint)

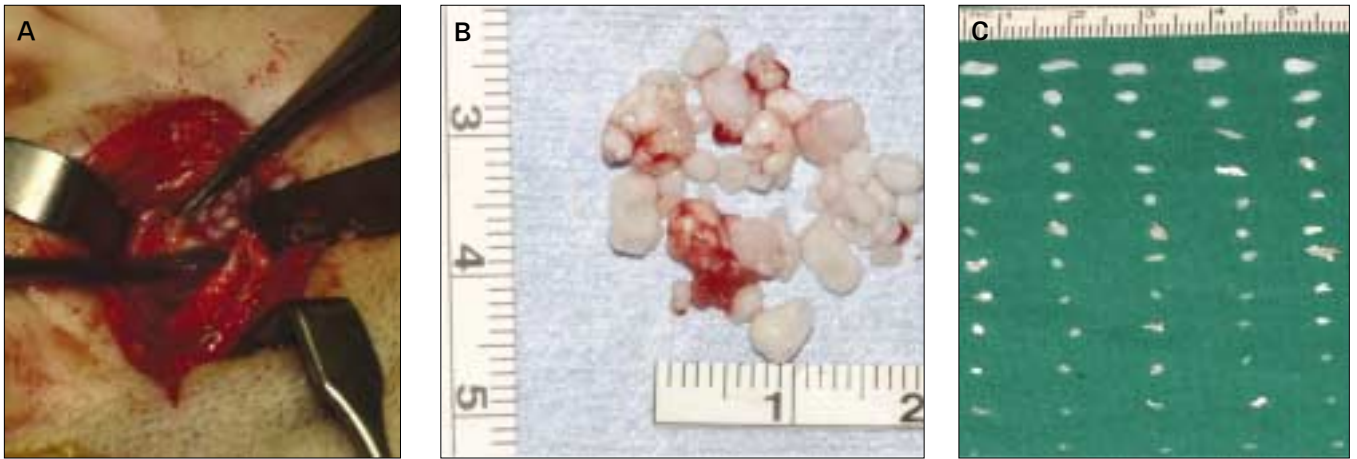


Fig. 5. The left TMJ is exposed via a preauricular approach. A. Loose bodies escape from the upper compartment after incision of the capsule. B, C. Macroscopic image of over 60 nodules of variables sizes retrieved from the joint. (TMJ: Temporomandibular joint)

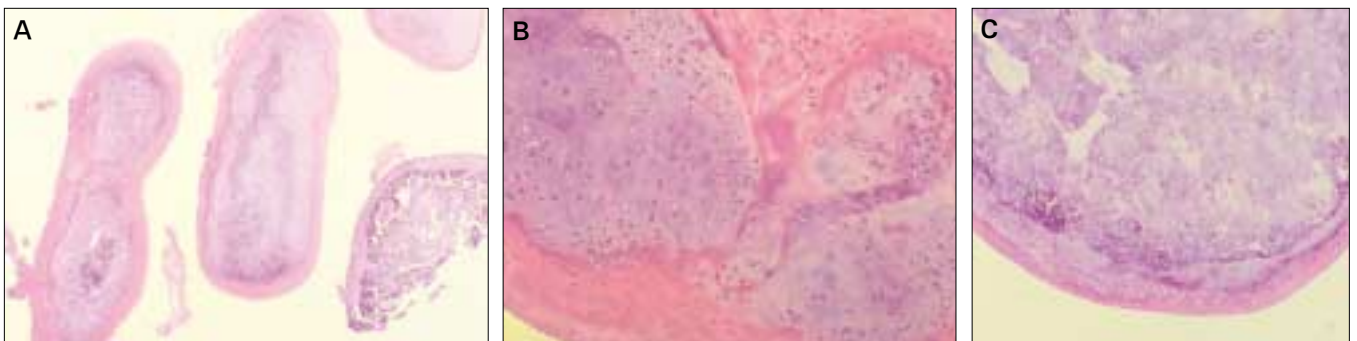


Fig. 6. A. Microscopic (H&E, x10) appearance of cartilaginous nodules. Nodules of hyaline cartilage with sclerosis, covered with a normal synovium can be seen. B, C. The histopathologic hallmarks are cartilaginous nodules in the synovial membrane. (H&E, x100) Severe inflammation is present. Note lymphocytes and macrophages with some giant cell formation.

증례의 종합 소견 및 수술 경과

- 연령: 환자의 나이는 34-55세의 범위를 보였고(Table 1),
- 증상기간: 견하기까지의 증상기간은 13-38개월이었다.
- 개구량: 최대 개구량은 전치절단간 28 mm에서 41 mm로 모두 개구제한을 호소하였다.
- 악관절 동통: 모든 환자가 이환된 악관절의 동통을 호소, 3명의 환자는 부종감
- 관절잡음: 3명의 환자에서 관절잡음이 관찰되었고,
- 교합변화: 부정교합 및 하악과두의 탈구는 보이지 않았다.(Table 2)
- 방사선영상 소견: 술전 파노라마 방사선사진에서 4명 모두 과두의 이상증식이 관찰되지 않았고, 핵의학 검사 (BoneScan): 모든 환자에서 이환된 악관절 부위에 hot-uptake 소견을 보였고, MRI: 3명의 환자에서 관절원관 주위에 석회화 물질로 의심되는 결절이 관찰되었으나, 이를 활액성 연골종증으로 진단하기는 어려웠다.
- 관절경 소견: 4명 모두 전신마취 하에 관절경을 통하여 연골성 결절을 관찰(Table 3),

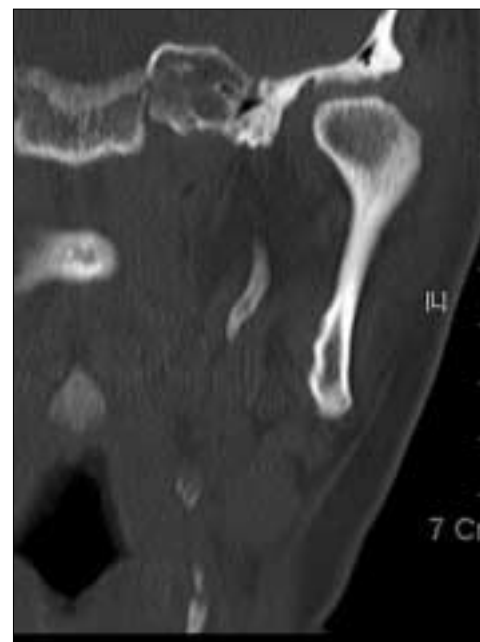

Fig. 7. Postoperative CT, follow-up 18 months.

- 조직병리 소견: 제거된 결절 유리체는 환자에 따라 3개에서 61개까지 다양하였고, 그 크기도 1 mm에서 5 mm까지 다양하였다. 측두하악관절에서 제거된 결절 유리체는 조직병리 검사 결과 림프구와 거대세포를 동반한 연골성 조직이 관찰되었으며, 석회화를 보이는 활액성 연골종증으로 진단되었다.(Fig. 6)
- 술후 경과기간: 수술 후 경과관찰은 11개월에서 18개월까지 이루어졌다.
- 술후 개구량의 변화: 술후 개구량은 2 mm에서 11 mm까지 증가되었고,
- 술후 동통의 변화: 동통은 2명의 환자에서는 술후 동통이 사라졌으나, 2명의 환자에서는 동통이 경감되었으나 여전히 존재하였다.
- 술후 관절잡음의 변화: 2명의 환자에서 관절잡음이 사라졌고, 부종감은 모든 환자에서 사라졌다.(Table 2)
- 술후 재발 소견: 술후 약 12개월의 CT를 시행하였고, 모든 환자에서 재발의 소견은 보이지 않았다.(Fig. 7)

Ⅲ. 고 찰

측두하악관절에 발생한 활액성 연골종증은 안면골에서는 드물게 나타나는 양성종양이다. 활액성 연골종증은 주로 상관절강에서 발생하고 주변조직으로의 침습은 거의 보이지 않으며, 하관절강에서 발병한 경우에는 하악과두로의 침습이 발생할 수 있다. 활액성 연골종증의 원인은 현재 잘 알려져 있지 않지만 염증, 외상, 관절강 내 잔사 등이 그 원인으로 추정되고 있고, 많은 문헌에서 활액막의 양성 증양성 세포변형으로 설명하고 있다².

활액성 연골종증의 병리학적 특징은 보통 관절의 활액막에 여러 연골성 결절이 생성된다는 점이다². 처음에는 활액막이 변성되어 결절로 변하게 되고, 점차 유경을 가진 결절 형태를 지니게 되고 시간이 지나면서 관절강 내에 유리된 결절로 존재하게 된다. 조직학적인 특징을 살펴보면, 활액성 연골종증의 유리 결절체는 초자연골(hyaline cartilage)을 주로 보이고, 부분적으로 골화가 진행된 양상을 보인다. 종종 세포 이형성증과 거대세포가 관찰되기도 한다². 연골성 낭내에 연골세포가 군집을 형성하고 있으며 이들은 평행하게 배열되어 있어 정상 연골과 비슷한 소견을 보인다.

조직학적으로는 연골 부위와 골 부위가 관찰되는데, 연골 부위는 초자연골(hyaline cartilage)과 나란히 배열되어 있는 연골세포가 보이고, 골 부위는 규칙적인 골소주와 활성화된 골아세포가 보인다. Milgram⁹은 활액성 연골종증을 조직학적으로 3단계로 구분하였다. 1단계(early)는 연골성 유리체가 없는 활액막 세포의 이형성증이고, 2단계(transitional)는 유리체와 활액막의 이형성증이고, 3단계(advanced)는 활액막의 이형성증은 없고 다양한 크기의 골화된 결절 유리체만 있는 단계로 구분하였다.

CT 소견에 따라서 분류하기도 하는데, CT 소견상 연조직

의 부종은 보이나 결절 유리체가 보이지 않는 type 1, 연조직의 부종과 결절 유리체가 같이 관찰되는 type 2, 연조직의 부종은 보이지 않고 결절 유리체들만 관찰되는 type 3가 있다¹⁰.

CT는 분리된 유리체를 관찰하는데 MRI보다 유리할 수 있으나, 측두하악관절 장애를 진단하는데 통상적이지 않다. MRI은 측두하악관절 장애에 통상적으로 사용하는 방사선학적 진단으로 CT에 비해 결절 유리체를 관찰하기에 불리할 수 있으나, T1-강조영상에서 관절원판 주위에서 유리된 연골성 유리체를 관찰할 수 있고 동시에 관절원판의 위치를 확인할 수 있다. 또한, T2-강조영상에서 활액의 축적 및 염증성 삼출물의 존재를 관찰할 수 있는 장점이 있다.

활액성 연골종증은 임상적인 증상은 측두하악관절 장애의 증상과 매우 비슷하고 드문 질환이기 때문에 간과되기 쉬운 면이 있다. 또한, CT나 MRI를 통하여 진단이 가능하나, 병소의 석회화가 진행되지 않은 경우 나타나지 않을 수도 있다. 따라서, 가장 확실한 진단법으로는 관절경을 통한 진단이라고 할 수 있다¹¹.

또한, 관절경을 통한 시술은 측두하악관절에서 최소한의 침습으로 확실한 진단과 종물 제거를 할 수 있는 시술법이다. 단점으로는 3 mm 이상 크기의 결절체는 제거할 수 없고, 상관절강에서만 시술이 가능하다는 점이다. Miyamoto 등¹²⁻¹³은 방사선학적으로 확진할 수 없는 경우에 관절경을 이용한 시술로 진단 및 종물 제거를 시행하였고, 외과적 절개술에 비하여 합병증 등이 현저히 적음을 보고하였다.

활액성 연골종증의 치료방법은 관혈적 측두하악관절 절개술을 통하여 관절강 내에 존재하는 유리 결절체를 제거하는 것이 통상적이고 병의 진행정도에 따라서 관절원판 제거술, 하악과두 절제술이 동반되기도 한다. 하악과두 절제술이 동반되는 경우 하악의 수직고경 상실, 이환된 방향으로의 하악편위 등의 합병증을 야기하기도 한다^{6,8}.

대개의 예후는 양호하나, 잔존하는 활액막이 과두의 변성을 일으킬 수 있고 과증식된 활액막이 잔존할 경우 재발할 수 있다고 알려져 있다. 예후가 양호하고 재발이 거의 일어나지 않기 때문에 MRI 또는 핵의학 검사에서 하악과두에 특별한 병리적 소견이 없으면 하악과두 절제술은 시행하지 않는 관절경을 통한 최소 침습적이고 보존적인 제거술이 추천된다^{7,8}.

Ⅳ. 요약 및 결론

저자 등은 측두하악관절 부위의 동통 및 개구제한 등을 주소로 1997년부터 2009년까지 이화여대 목동병원에 내원하여 관절경에 의한 관절수동술을 시행받고 “악관절 연골종증(synovial chondromatosis)”으로 진단받은 4예를 치험하고 다음과 같이 요약하였다.

1. 위 기간 악관절경 수술을 받은 143명중 4명이 활액성

연골종증으로 진단되었고, 34-55세에 발현되었다.

2. 악관절의 연골종증은 전치절단간 28-41 mm의 개구제한이 있었고, 사그락 거림의 관절잡음과 동통도 있었다.
3. 일반 방사선사진에서는 과두 과성장이 관찰되지 않았고, 핵의학 검사에서는 이환부에 방사선 hot-uptake 소견(경도)을 보였고, MRI에서는 관절원판 주위에 비특이성 석회화 결절 소견이 관찰되었다.
4. 관절경을 이용한 진단적 접근에서 3-61개의 활액성 연골종 조각들(loose bodies)이 관절강 내에서 관찰되었고, 크기는 1-5 mm 이었다.
5. 제거된 결절 유리체는 조직병리 검사 결과 림프구와 거대세포를 동반한 연골성 조직으로 진단되었다.
6. 수술 후 관절통이 없어지고 개구제한이 개선되었으며, 수술 후 18개월 동안 재발 소견이 관찰되지 않았다. 따라서 관절연골종증은 관절경에 의한 진단 및 치료적 접근이 매우 유용하였다.

References

1. Akhtar M, Mahajan S, Kott E. Synovial chondromatosis of the temporomandibular joint. *J Bone Joint Surg Am* 1977;59:266-7.
2. Fee WE Jr, Windhorst P, Wiggins R, Pang L. Synovial chondromatosis of the temporomandibular joint. *Otolaryngol Head Neck Surg* 1979;87:741-8.
3. Ardekian L, Troulis MJ, August M. Synovial chondromatosis of

- the temporomandibular joint: report and analysis of eleven cases. *J Oral Maxillofac Surg* 2005;63:941-7.
4. Quinn PD, Stanton DC, Foote JW. Synovial chondromatosis with cranial extension. *Oral Surg Oral Med Oral Pathol* 1992;73:398-402.
5. Simon GT, Kendrick RW, Whitlock RI. Osteochondroma of the mandibular condyle. Case report and its management. *Oral Surg Oral Med Oral Pathol* 1977;43:18-24.
6. Koole R, Steenks MH, Witkamp TD, Slootweg PJ, Shaefer J. Osteochondroma of the mandibular condyle. A case report. *Int J Oral Maxillofac Surg* 1996;25:203-5.
7. Ribas Mde O, Martins WD, de Sousa MH, Zanferrari FL, Lanzoni T. Osteochondroma of the mandibular condyle: literature review and report of a case. *J Contemp Dent Pract* 2007;8:52-9.
8. Wolford LM, Mehra P, Franco P. Use of conservative condylectomy for treatment of osteochondroma of the mandibular condyle. *J Oral Maxillofac Surg* 2002;60:262-8.
9. Milgram JW. The classification of loose bodies in human joints. *Clin Orthop Relat Res* 1977;(124):282-91.
10. Yu Q, Yang J, Wang P, Shi H, Luo J. CT features of synovial chondromatosis in the temporomandibular joint. *Oral Surg Oral Med Oral Pathol Oral Radiol Endod* 2004;97:524-8.
11. Moses JJ, Hosaka H. Arthroscopic punch for definitive diagnosis of the synovial chondromatosis of the temporomandibular joint. Case report and pathology review. *Oral Surg Oral Med Oral Pathol* 1993;75:12-7.
12. Miyamoto H, Sakashita H, Miyata M, Kurita K. Arthroscopic diagnosis and treatment of temporomandibular joint synovial chondromatosis: report of a case. *J Oral Maxillofac Surg* 1996;54:629-31.
13. Miyamoto H, Sakashita H, Wilson DF, Goss AN. Synovial chondromatosis of the temporomandibular joint. *Br J Oral Maxillofac Surg* 2000;38:205-8.