

협력진료를 통한 혈관종 및 혈관기형 진단 정확도 향상

강경동¹ · 배용찬¹ · 남수봉¹ · 최수종¹ · 정도상² · 김창원²

부산대학교 의학전문대학원 성형외과학교실¹, 부산대학교병원 혈관기형클리닉²

Improvement in Diagnostic Accuracy of Hemangioma and Vascular Malformation through Multidisciplinary Clinic

Kyung Dong Kang, M.D.¹, Yong Chan Bae, M.D.¹,
Su Bong Nam, M.D.¹, Soo Jong Choi, M.D.¹,
Do Sang Jung, M.D.², Chang Won Kim, M.D.²

¹Department of Plastic and Reconstructive Surgery, School of Medicine, Pusan National University, ²Vascular Malformation Clinic, Pusan National University Hospital, Busan, Korea

Purpose: It is difficult to provide accurate diagnosis and proper treatment for vascular anomalies, because vascular anomalies have a wide spectrum of lesion with various symptoms. Furthermore, vascular anomalies often require the services of a wide range of specialists. So, many patients have been discouraged by the lack of expertise and treatment options available to them. In this study, we aimed to describe the scope of the Vascular Malformation clinic (VAM clinic), a multidisciplinary clinic for hemangioma and vascular malformation patients and investigate of diagnostic accuracy of VAM clinic.

Methods: 68 patients have included in a retrospective, medical record review study in the VAM clinic from may 2002 to august 2009. Data included the types of diagnoses of patients seen in the clinic, locations of lesions, comparison of accuracy of diagnoses at other clinic and initial diagnoses at VAM clinic and types of recommended treatments.

Results: Initial diagnosis at VAM clinic showed 94.2% accuracy, while diagnosis at other clinic only showed 12.5% accuracy. Head and neck is most frequently occurred lesions in patients of VAM clinic. And VAM clinic is able to provide various and proper treatments to patients.

Conclusion: Hemangiomas and vascular malformations can present with various medical problems. VAM clinic, the multidisciplinary clinic provided accurate diagnoses and proper treatments to patients.

Key Words: Vascular anomalies, Hemangioma, Vascular malformations, Multidisciplinary clinic

I. 서 론

혈관종 및 혈관기형은 혈관이상의 두 분류로, 다양한 임상증상과 경과를 보여, 명칭과 분류에 혼란을 겪어오다 Mülliken과 Glowacki¹에 의해 그 분류가 정립되기 시작하여, Jackson 등²을 거쳐 현재는 International Society for the Study of Vascular Anomalies에 의한 분류³가 보편화 되어 있다. 임상양상이 다양하여 분류가 복잡하고 세분화되며 각각에 따라 매우 다른 경과와 예후를 가지고 있으며 이에 치료방법도 다를 수밖에 없고 발생빈도 또한 낮아 정확한 진단과 적절한 치료방법의 선택이 어렵다.

이런 혈관종과 혈관기형은 진단이나 치료가 성형외과, 피부과, 영상의학과, 이비인후과, 소아과, 외과 등의 많은 분야를 필요로 하게 되며 특정 한 분야의 전문가만으로는 불가능한 경우가 많아 협진체계가 필요하나 한국의 현실 여건 상 매우 힘들다. 그러다 보니 환자들은 여러 병원, 여러 과를 전전하게 되어 많은 불편을 감수하고도 제대로 진단이나 치료를 받지 못하는 경우도 많다. 이에 반하여 부산대학교 병원에서는 협력진료가 환자들에게 더 우수한 의료를 제공할 것이라 판단되어 성형외과, 피부과, 영상의학과가 기본이 되어 Vascular Malformation Clinic (VAM clinic)을 운영하고 있다.

저자는 이 클리닉의 효용성과 성과를 분석하기 위한 첫 번째 단계로 최근 7년간 이 클리닉에서 최종진단이 된 환자들의 병명과 부위를 조사하였고, 타 의료기관에서 이미 진단을 받았던 환자에 대해서는 그 진단의 정확성을 분석하였으며 VAM clinic의 초진 진단의 정확성을 분석하여 비교하였다. 그리고 각 병명에 따라 어떠한 치료가 권해졌는지 조사하였다.

Received January 28, 2010

Revised July 2, 2010

Accepted July 12, 2010

Address Correspondence: Yong Chan Bae, M.D., Department of Plastic and Reconstructive Surgery, School of Medicine, Pusan National University, 1-10 Ami-dong, Seo-gu, Busan 602-739, Korea. Tel: 051) 240-7826 / Fax: 051) 243-9405 / E-mail: baeyc2@hanmail.net

* 본 논문은 2009년 제 66차 대한성형외과학회 춘계학술대회에서 구연 발표되었음.

II. 재료 및 방법

가. VAM clinic의 개요

VAM clinic은 월 1회 셋째 주 목요일 오후 성형외과 외래에서 시행하였으며 성형외과, 피부과, 영상의학과와 전문의 1명씩을 고정 구성원으로 하고 필요에 따라 소아과, 외과 전문의가 참여했다. 주로 환자는 각 과의 외래로 내원하여 이학적 검사 등 기본적 검사 후 VAM clinic으로 내원하게 하여 각 분야의 전문의의 의견을 종합하여 필요한 경우, 추가적인 조직 검사나 영상의학적 검사 등의 선택을 하고 그의 검사결과 등을 바탕으로 한 진단을 내리고 그에 맞는 치료 계획을 세워 해당 분야에서 치료 후 다시 VAM clinic으로 내원하여 경과관찰을 시행하였다. 진단 및 치료방법의 결정 과정에서 각 전문의들은 동시에 같은 장소에서 환자를 보고 결정을 내렸으며 그 결정과정에서 환자들의 의사가 반영이 되었다.

나. 대상

후향적 조사 방식으로 2002년 5월부터 2009년 8월까지 VAM clinic에 내원한 환자들의 의무기록을 조사하였다. 그 중 특정과의 기록만 남아있는 것을 제외하고 VAM clinic 내원 기록이 정확히 있는 68명의 혈관이상 환자들을 대상으로 하였다.

다. 연구방법

VAM clinic에 내원하여 진단받은 병명과 부위, VAM clinic에 내원하기 전 타 의료기관에서 받았던 진단과 VAM clinic에서 받은 초진 진단과 최종 진단의 비교, VAM clinic에서 권고된 치료방법에 대하여 조사하였다.

III. 결과

가. 진단

68명의 환자 중 혈관종이 15명, 혈관기형이 52명, 혈관모

세포종이 1명으로 혈관기형 중 정맥기형 23명, 림프관기형 10명, 모세혈관기형 9명, 동정맥기형 9명, 복합기형으로 Klippel-Trenaunay syndrome 1명이었다 (Table I).

나. 병변의 위치

두경부에 발생한 경우가 43례 (63%), 몸통 10례, 하지 6례, 상지 5례, 다발성 4례로 두경부에서 가장 호발하였다. 그 중 혈관종은 두경부 12례, 하지 1례, 몸통 3례였고, 혈관기형은 두경부 31례, 몸통 7례, 하지 5례, 상지 5례, 다발성 4례였고, 다발성 4례는 정맥기형 3례와 Klippel-Trenaunay syndrome에서 복수의 병변이 존재하였다 (Table II). 혈관모세포종은 두경부에서 1례 발생하였다.

다. 이전 타 의료기관의 진단과 VAM clinic의 초진 진단의 정확성 비교

VAM clinic에 내원하여 받은 최종 진단과 이전 타 의료기관에서 받은 진단을 비교하고, VAM clinic의 초진 진단을 비교하여 그 정확성을 분석하였다.

혈관종으로 진단된 15명 중 11명이 타 의료기관에서 진찰을 받은 적이 있으며 모두 혈관종으로 진단 혹은 의심하였

Table I. Diagnoses as Vascular Anomalies at VAM Clinic

Diagnosis	No. of patients (%)
Hemangioma	15 (22.1%)
Vascular malformation	52 (76.5%)
Venous malformation	23 (33.8%)
Lymphatic malformation	10 (14.7%)
Arteriovenous malformation	9 (13.2%)
Capillary malformation	9 (13.2%)
Combined	1 (1.5%)
Tufted anigoma	1 (1.5%)
Total	68 (100%)

Table II. Location of Hemangioma and Vascular Malformation

Location	No. of patients (%)	
	Hemangioma (%)	Vascular malformation (%)
Head & neck	11 (73.3)	31 (59.6)
Upper extremities	0 (0)	5 (9.6)
Lower extremities	1 (6.7)	5 (9.6)
Trunk	3 (20.0)	7 (13.5)
Multiple	0 (0)	4 (7.7)
Total	15 (100)	52 (100)

다. 반면, 혈관기형으로 진단된 52명 중 타 의료기관에서 진찰을 받고 내원한 환자가 48명이었다. 이 중 38례에서 적절한 진단을 하지 못하였으며 진단이 없는 경우가 11례, 틀린 진단을 내린 경우가 27례였다. 틀린 진단을 내린 경우 중 20례에서 혈관종으로 진단하였고, 쥐젖, 흑색종, 이하선종, 사마귀, 지방종, 근육병증, 각질가시세포종 각 1례씩으로 진단하였다. 반면에 혈관기형으로 진단된 타 의료기관에서 진찰을 받은 환자 중 세분류까지 올바른 진단을 내린 경우는 6례였고 혈관기형으로만 의심한 경우가 4례로, 진단의 방향을 제대로 잡은 경우는 10례로 전체 48명 중 21%에 불과했다.

반면 VAM clinic에 내원하여 받은 초진 진단과 최종 진단을 비교하였는데, 혈관종으로 진단된 15명은 모두 정확한 초진 진단을 받았었고, 혈관기형으로 진단된 52명 중 49명이 정확한 초진 진단을 받았었고, 모세혈관기형으로 초진 진단한 1명은 림프관기형으로 최종 진단이 바뀌었으며, 세분류 없이 혈관기형으로만 의심한 환자가 2례로 모두 최종 진단에서는 정맥기형으로 진단되었다. 이는 세분류까지 올바른 진단을 내린 경우는 49례, 혈관기형으로만 의심한 경우가 2례로, 진단의 방향을 제대로 잡은 경우는 51례로 전체 52례 중 98.1%이며 모든 환자에서 큰 범주에서 진단이 벗어나지 않았으며 최종진단과 다른 진단을 내린 경우도 1례였지만 이 역시 혈관기형의 범주에서 벗어나지 않았다. 타 의료기관의 진단과 비교하여 VAM clinic의 초진 진단은 우수한 정확성을 보였다 (Table III).

라. 권고한 치료

치료는 경화치료가 25례 (32%)로 가장 많았고 수술적 절제가 19례 (24%), 경과관찰 14례, 레이저요법 10례, 부신피질호르몬제제사용 8례, 압박요법 1례, 냉동요법 1례 순이었다. 치료를 권고한 환자 중 10명에게는 복수의 치료방법을 권하였다.

혈관종에서 부신피질호르몬제제 사용이 7례로 가장 많았으며 수술적 절제가 6례였으며, 혈관모세세포종 1례는 타병원

Table IV. Treatment Recommendation of Hemangioma

Treatment recommendation	No. of patients
Surgical excision	6
Follow up	4
Laser	2
Steroid (oral, lesional)	7
Total	19

에서 진단받고 수술적 절제를 권유받았으나 환자의 보호자가 다른 치료방법을 원하여 내원한 경우로 냉동요법을 시행하여 좋은 결과를 얻었다 (Table IV).

혈관기형에서는 경화치료가 25례로 가장 많았으며 수술적 절제 13례, 경과관찰 10례, 레이저 요법 8례, 부신피질호르몬제제사용이 1례, 압박요법이 1례 순으로 권고되었으며 압박요법은 Klippel-Trenaunay syndrome에서 권고되었다.

혈관기형별로 가장 많이 권고된 치료로는 정맥기형은 경화치료가 17례, 림프관기형은 경화치료 5례, 모세혈관기형은 수술적 절제 5례, 동정맥기형에서는 수술적 절제가 6례로 권고되었다 (Table V, Fig. 1~3).

IV. 고 찰

혈관이상의 진단과 치료는 다양한 분야에 걸쳐 있어 기존의 의료체계에서는 잘못된 진단을 하거나 치료를 하기 쉽다. Very 등⁴은 혈관종 및 혈관기형에 특화된 의료기관 (Hemangioma and Vascular Birthmark Center)의 진단과 그 이전의 타 의료기관의 진단을 비교하여 37%만이 비교적 근접한 진단을 내렸다고 보고하였고, Mathes 등⁵은 혈력진료 (Vascular Anomaly Clinic)를 운영하여 타 의료기관의 진단 중 38.3%만이 비교적 근접하였음을 보고하였는데 특히 대학병원의 단일 분과에 내원하여 진단받은 경우도 22.4%만

Table III. Comparison between Vascular Malformation Diagnostic Accuracy of Other Clinic and VAM Clinic

Comparison with final diagnoses	No. of patients (%)	
	VAM clinic (%)	Other clinic (%)
Correct	49 (94.2)	6 (12.5)
Unspecified vascular anomalies	2 (3.8)	4 (8.3)
Incorrect	1 (1.9)	27 (56.3)
No diagnosis	0 (0)	11 (22.9)
Total	52 (100)	48 (100)

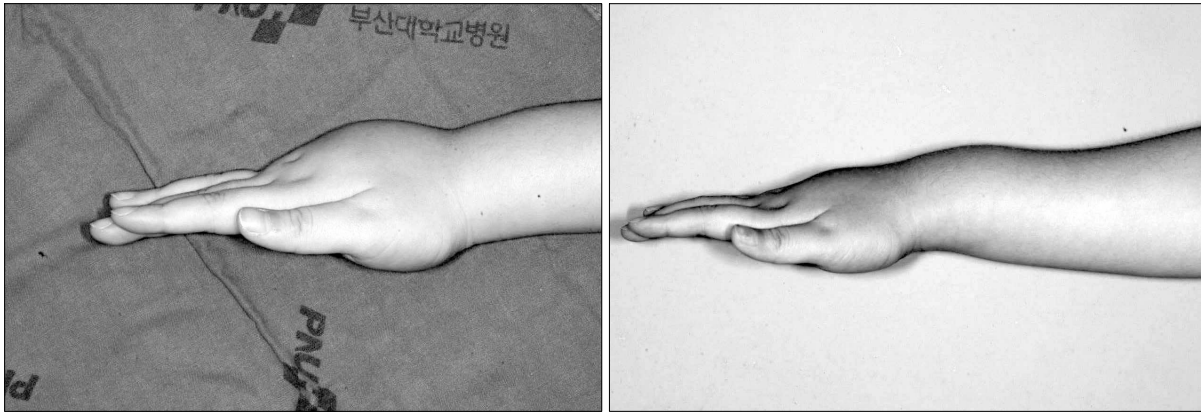


Fig. 1. Lymphatic malformation on right hand in a 4-year-old female. (Left) Photograph before sclerotherapy and (Right) 20 months after sclerotherapy.

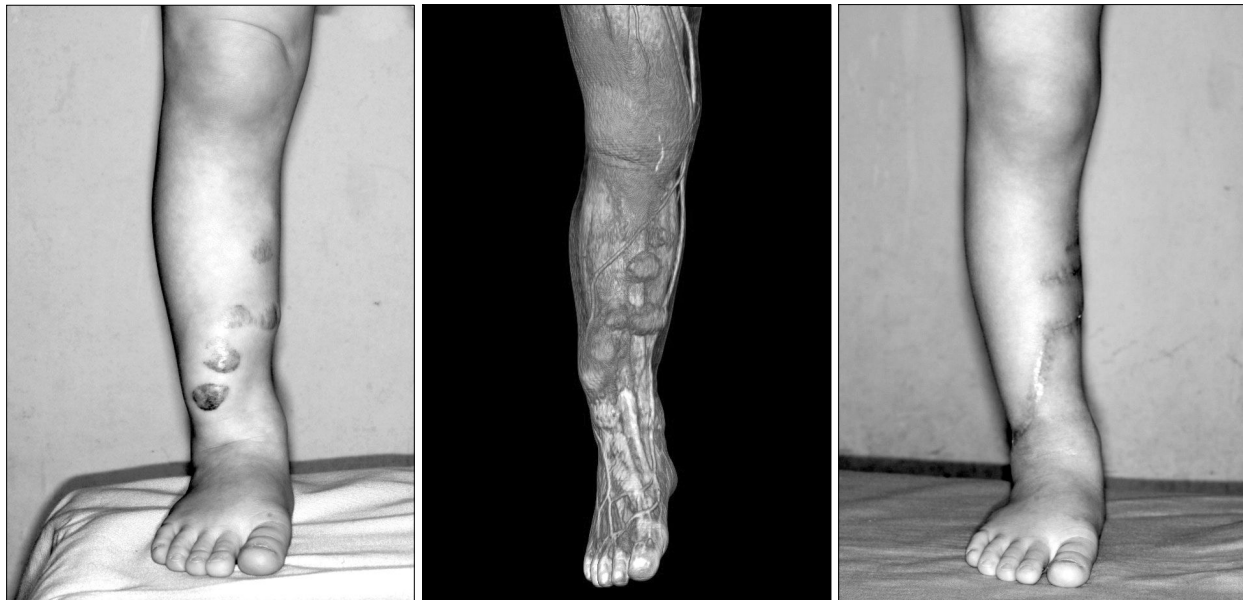


Fig. 2. Capillary malformation on lower leg in a 3-year-old male. (Left) Preoperative photograph, (Center) 3-dimensional computed tomography before surgery, (Right) 2 weeks after surgery.

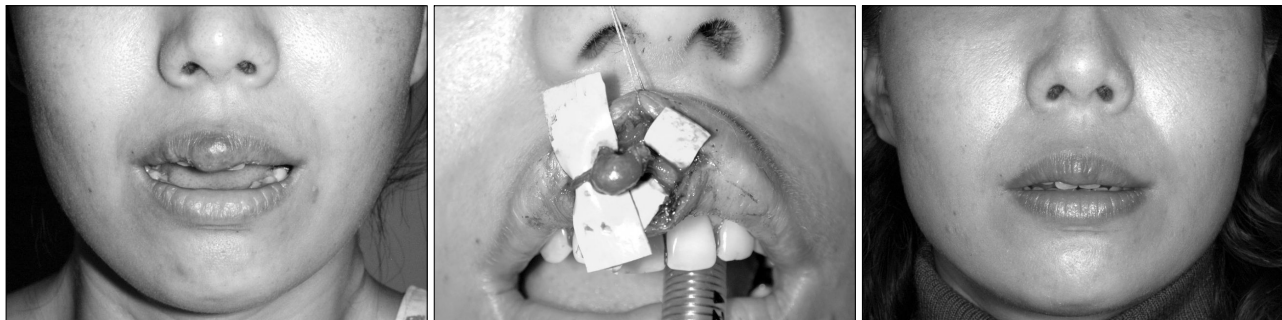

Fig. 3. Arteriovenous malformation on upper lip in a 36-year-old female. (Left) Preoperative photograph, (Center) Intraoperative photograph, (Right) 3 months after surgery.

Table V. Treatment Recommendation of Vascular Malformation

Treatment recommendation	No. of patients					Total
	Venous	Lymphatic	Capillary	AV	Combined	
Sclerotherapy	17	5	1	2		25
Excision	1	1	5	6		13
Follow up	5	4		1		10
Laser	4	1	3			8
Steroid			1			1
Compression					1	1
Total	27	11	10	9	1	58

AV, arteriovenous.

이 근접한 진단을 내렸음을 보고하였다. 이 연구 조사에서도 혈관기형에 대해서는 21%만이 근접한 진단을 내려 협력진료와 비협력진료간의 차이가 많음을 알 수 있었다.

치료에 있어서는 성형외과뿐만 아니라 다른 분야의 전문가들이 진단과 치료에 참여함으로써 환자들에게 수술 등 특정 치료만을 강요하게 되지 않고 다양한 치료방법을 제시할 수 있고 환자들의 선택의 폭이 넓어져 더 적절한 치료의 제공을 가능하게 한다. 권고된 치료방법을 보면 수술, 레이저요법, 경화치료 등 특정 분야에 치우치지 않았음을 알 수 있다.

이러한 필요에 의해 세계적으로 일부에서 협력진료가 시작되었고 Very 등⁴은 협력진료와 타 의료기관의 진단을 비교하여 협력진료의 우수성을 보고하였고 Donnelly 등⁶은 협력진료에서 영상의학과와 입장에서 증례를 보고하였으며, Mathes 등⁵은 협력진료의 운영방법과 경험에 대하여 보고하였으나 모두 각 분야의 전문가들이 각각 환자를 본 후 환자의 진단과 치료과정에서의 의사결정을 위한 논의에 환자의 참석이 이루어지지 않고 그 결과를 통보하는 점에서 의사결정과정에서 환자의 참여가 있는 VAM clinic과는 차이가 있었다. VAM clinic으로 주로 성형외과나 피부과로 내원한 환자들을 내원시켜 성형외과, 피부과, 영상의학과 전문의가 환자 앞에서 직접 논의하고 그 결과를 바로 설명하여 다양한 진단 방법과 치료방법의 선택에 있어 환자의 의사를 반영하였다.

협력진료를 위해 여러 전문의들이 한자리에 모인다는 것이 쉬운 일은 아니며 아직 수가체계의 문제로 협력진료에 대한 진료비의 수가가 따로 이루어지지 않는 문제가 있지만 VAM clinic에서는 협력진료를 통해서 환자들에게는 빠르고 정확한 진단을 내려 환자의 행복을 추구하고 병원의 방문 횟수를 줄여주어 경제적, 시간적 편익을 도모할 수 있으며 여러 의료진에게 한 자리에서 진료를 받음으로써 의료진에 대한 신뢰가 높아지고, 다양한 치료방법을 제시할 수 있으며 환자의 의사가 반영된 치료방법을 선택하게 되어 의료의 주체로서의 환자의 역할을 하는데 도움을 줄 것이며, 또한 환

자뿐만 아니라 의료진들에게도 다양하고 지속적인 증례를 경험할 수 있고, 여러 각 전문분야간의 지식과 경험을 교류하고 공유하여 더욱 정확하고 적절한 진단 및 치료가 이루어질 수 있을 것으로 생각된다.

V. 결 론

여러 분야의 전문가들이 한 자리에 모여 진료를 하기란 여러 가지 어려움이 많다. 그러나 이번 연구 분석으로 VAM clinic을 통하여 혈관종 및 혈관기형 환자들에게 많은 도움을 줄 수 있음을 알 수 있었다. 향후 치료 결과 분석과 환자들의 만족도 조사 등의 추가적인 연구를 통하여 VAM clinic의 효용성을 밝혀 이를 바탕으로 더욱 발전하는 협력진료 형태를 이룰 수 있을 것이다.

REFERENCES

- Mülliken JB, Glowacki J: Hemangiomas and vascular malformations in infants and children: a classification based on endothelial characteristics. *Plast Reconstr Surg* 69: 412, 1982
- Jackson IT, Carreno R, Potparic Z, Hussain K: Hemangiomas, vascular malformation, and lymphovenous malformations: classification and methods of treatment. *Plast Reconstr Surg* 91: 1216, 1993
- Enjolras O, Mülliken JB: Vascular tumors and vascular malformations (new issues). *Adv Dermatol* 13: 375, 1997
- Very M, Nagy M, Carr M, Collins S, Brodsky L: Hemangiomas and Vascular Malformations: Analysis of Diagnostic Accuracy. *Laryngoscope* 112: 612, 2002
- Mathes EF, Haggstrom AN, Dowd C, Hoffman WY, Frieden IJ: Clinical characteristics and management of vascular anomalies: findings of a multidisciplinary vascular anomalies clinic. *Arch Dermatol* 140: 979, 2004
- Donnelly LF, Adams DM, Bisset GS 3rd: Vascular malformations and hemangiomas: a practical approach in a multidisciplinary clinic. *AJR Am J Roentgenol* 174: 597, 2000