대한성형외과학회지. 제 37 권, 제 4 호
J Korean Soc Plast Reconstr Surg
Vol. 37, No. 4, 329 - 334, 2010

가토의 굴곡건 손상모델에서 Mitomycin-C가 인대 유착 방지에 미치는 영향

성정화 · 강소라 · 김양우

이화여자대학교 의학전문대학원 성형외과학교실

The Effect of Mitomycin-C on Preventing Adhesion of Injured Flexor Tendon in Rabbit Model

Jung Hwa Sung, M.D., So Ra Kang, M.D.,
Yang Woo Kim, M.D.

Department of Plastic and Reconstructive Surgery, School of Medicine, Ewha Womans University, Seoul, Korea

Purpose: Adhesion after flexor tendon injury is a result of fibrosis between tendon and tendon sheath. This, finally interfere with gliding mechanism of tendon and results in functional problem of hands. Therefore, there have been many trials to reduce adhesion around the tendon. However, there is no standard procedure clinically practiced in hospitals. Mitomycin-C is an antineoplastic alkylating agent that decrease fibroblast proliferation and scar formation. It is commonly used in many surgery to reduce postoperative adhesion. This study was designed to observe the effect of Mitomycin-C on preventing adhesion in injured flexor tendon.

Methods: The deep flexor tendon of digit 2 and 4 in the left forepaw of 15 New Zealand White rabbits were subjected to partial tenotomy. In study group, injury site was exposed to a single 5-minute application of Mitomycin-C, and in control group was left untreated. Digit 2 and 4 in the right forepaw of each rabbit were considered as non-adhesion control group. After 2 weeks, the animals were sacrificed and digits were amputated for biomechanical test and histological study.

Results: In biomechanical study to measure yield point, mean yield point of non-adhesion control was 17.43 ± 2.33 and 25.07 ± 4.03 for adhesion control, which proves increase of adhesion in adhesion control group (p<0.05) in 95% confidence. In Mitomycin-C group, mean yield point was 12.71 ± 4.97. Compared with adhesion control, there was decrease in adhesiveness in Mitomycin-C group (p< 0.05) in 95% confidence. In histological study, the result of adhesion control revealed massive adhesions of bony structure, fibrotic tissue and tendon structure with ablation of the border. However in Mitomycin-C group, we could find increased fibrotic tissue, but adhesion is much lesser than adhesion group and borders between structures remain intact.

Conclusion: This study suggests that Mitomycin-C can significantly reduce adhesion of injured flexor tendon in rabbit model.

Key Words: Mitomycin-C, Flexor, Adhesion

Received February 21, 2010
Revised April 6, 2010
Accepted April 16, 2010

Address Correspondence: So Ra Kang, M.D., Department of Plastic and Reconstructive Surgery, School of Medicine, Ewha Womans University, 911-1 Mok-dong, Yangcheon-gu, Seoul 158-710, Korea. Tel: 02) 2650-5149/Fax: 02) 2651-9821/ E-mail: srps@ewha.ac.kr

* 2009년 대한수부외과학회 제 27차 추계학술대회 주제 발표되었음.

I. 서 론

수지 굴곡건의 손상 이후에 발생하는 가장 중요한 문제점은 유착으로 인한 활주운동의 제한이다. 특히, 광범위한 연부조직이나 뼈의 손상과 결손을 동반하는 심각한 압궤 손상을 입은 경우, 손상된 인대 주변으로 창상치유과정이 진행됨에 따라 활주 운동의 제한으로 인한 강직이 발생할 경우 그에 따른 기능 장애를 피할 수 없게 된다. 인대의 손상 후 발생하는 유착을 감소시키기 위해서 오늘날까지도 많은 노력들이 시도되고 있다. 현재까지 보고된 방법 중 대표적인 예들로는 히알우론산나트륨[1], TGF-β[2], 5-Fluorouracil[3], 이부프로펜[4] 등을 처리하는 방법과 실리콘 필름 (silastic sheet)[5], 세프라필름 (seprafilm)[6], 폴리에틸렌막 (polyethylene film)[7], 알로덤 (Alloderm)[8]과 같은 자가 또는 인공조직을 이용한 방법 또는 이 두 가지 방법을 접목한 방법[9] 등이 시도되고 있으나 현재까지 임상에서 흔히 시행할 수 있도록 정립된 예방법은 없는 실정이다. Mitomycin-C는 Streptomyces caespitosus에서 추출되어 항균, 항암작용을 가지는 알킬레이팅 제재 (alkylation agent)로 DNA 및 RNA와 단백질의 합성을 억제하고, 섬유아세포에서 콜라겐 합성을 줄이며 섬유아세포의 증식을 억제하는 것으로 알려져 있다.[10] 현재 Mitomycin-C는 임상적으로 사시수술 후의 유착 방지 및 외안근의 섬유화 감소, 녹내장 수술 후의 여과포 내의 반흔 형성으로 인한 유착 감소를 위해 사용되고 있으며, 부비동 수술 시 상악동 개구부의 유착으로 인한 폐쇄 방지를 위해

사용되고 있다.[10-12] 본 저자는 가토를 이용한 굴근의 압궤 손상 모델에 Mitomycin-C를 적용함으로써 Mitomycin-C가 인대의 유착 방지에 미치는 영향에 대해 알아보고자 하였다.

II. 재료 및 방법

체중 3.0~3.5 kg의 생후 15주된 뉴질랜드 백색 가토 수컷 15마리를 실험 대상으로 하였다. 실험기간 동안 사료 및 사육 조건은 동일하게 유지하였다. Mitomycin-C 10 mg/vial (중외제약)을 20 cc normal saline으로 용해시킨 후 0.5 mg/mL 농도로 조제하였다. 가토에게 Ketamine hydrochloride를 30 mg/kg 용량으로 근육 주사하고 Xylazind 0.5 mg/kg 용량으로 근육 주사하여 전신마취를 하였다. 총 15마리의 좌측 전족부의 제 2지와 4지의 심족지굴근에 인대부분절제를 시행하여 유착을 유도하였다. 이중 8마리의 가토는 수술 중 Mitomycin-C를 처치하여 실험군으로 하였고 7마리의 가토는 수술 중 Mitomycin-C를 처리하지 않는 유착 대조군으로 하였다. 모든 가토의 우측 전족부 제 2지와 4지는 수술을 시행하지 않은 비유착 대조군으로 설정하였다. 가토의 좌측 전족부의 털을 면도기로 충분히 제거한 후 betadine 7.5% 용액으로 도포하여 무균 처리하였다. 좌측 전족부 제 2지와 4지의 근위지골 부위에 종적 절개를 가하고 박리를 하여 건막과 심족지굴근을 분리하되 활차에는 손상을 주지 않았다. A2와 A3 활차 사이에서 건막에 종적 절개를 가하고 표재족지굴근과 심족지굴근을 노출시킨 후 11번 blade를 이용하여 표재족지굴근은 완전히 절제하고 심족지굴근은 전체 인대의 두께의 1/3에 해당하는 부위를 0.5 cm의 일정한 길이로 부분적으로 절제하였다 (Fig. 1). 실험군에 해당하는 8마리의 가토 (n=16)에는 인대의 부분절제 후 인대주변에 0.5 × 0.5 cm로 미리 잘라 놓은 거즈를 위치시키고 거즈가 충분히 적셔질 수 있도록 총 0.3 cc의 Mitomycin-C를 천천히 점적하였다. 거즈를 5분간 유치한 후 거즈는 제거하고 생리식염수으로 충분히 세척하였다 (Fig. 2). 유착 대조군에 해당하는 7마리의 가토 (n=14)에는 같은 방법으로 거즈를 위치시킨 후 Mitomycin-C 대신 생리식염수 0.3 cc를 점적한 후 5분간 유지하고 세척을 시행하였다. 압궤 손상으로 인한 유착 모델을 설정하기 위해 모든 군에서 인대 접합술은 시행하지 않았으며 수술 부위의 능동적 움직임을 막고 고정하기 위해 중족골 부위에 추가적 종적 절개를 가하고 표재족지굴근 및 심족지굴근을 노출시켜 횡으로 완전히 절제하였다. 수술 후 nylon 4-0를 이용하여 건과 건막의 손상을 피하면서 피부봉합을 시행하였고 수술 후 감염방지를 위하여 수술 당일을 포함하여 3일간 Gentamicin 2 mg/kg/d를 근육 주사하였다.

수술 2주 후 모든 실험군 및 대조군 가토를 CO_2 가스를 이용하여 희생시키고 좌측 제 2지와 4지의 심족지굴근이 부착된 원위지골, 중위지골, 근위지골, 중족골과 굴근 및 주변 연조직으로 구성된 표본을 얻었다. 비유착대조군으로 사용하기 위해 실험군과 대조군에 상관없이 무작위로 선정한 8마리의 가토의 우측 제 2지와 4지의 표본을 같은 방법으로 얻었다.

가. 생역학적 평가

채취한 표본 중 Mitomycin-C를 처리한 실험군에서 11례, Mitomycin-C를 처리하지 않은 유착 대조군에서 9례, 비유착 대조군에서 11례를 선택하여 생역학적 평가를 시행하였다 (Fig. 3). 생역학적 평가를 위해서는 만능시험기 (Instron®, Model-5566)를 사용하였다. 절단된 족지로 이루어진 표본

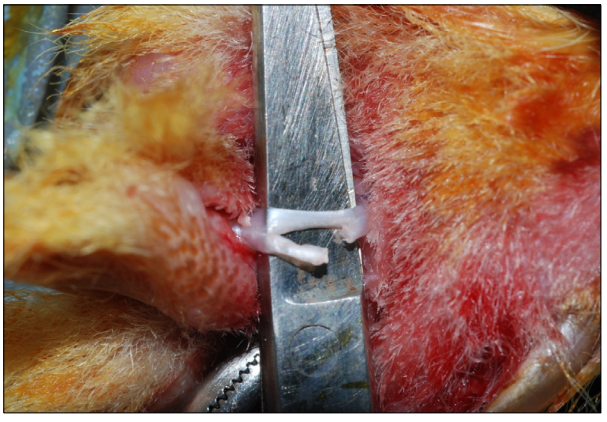

Fig. 1. Partial tenotomy injury on Lt 2nd Flexor digitorum profundus between A2 and A3 pulley before removal of the segment.

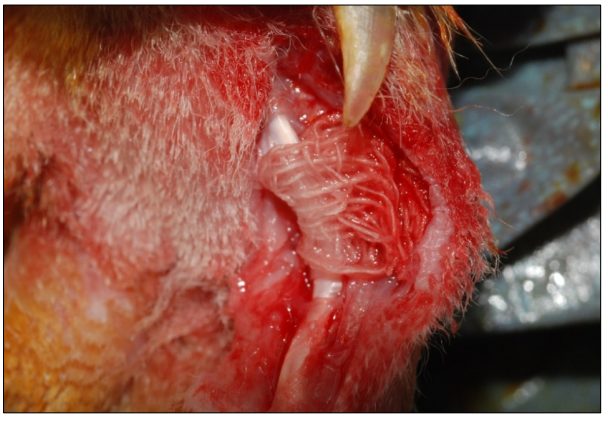

Fig. 2. 0.5 × 0.5 cm sized gauze was applied around the injured tendon and Mitomycin-C (0.5 mg/mL in concentration) 0.3 cc was dripped slowly within the gauze, then kept for 5 minutes before massive saline irrigation.

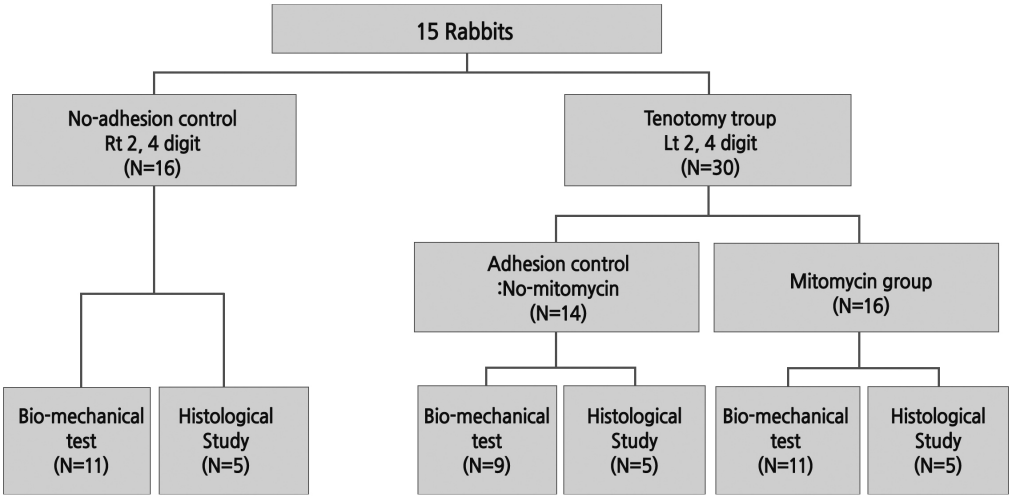

Fig. 3. Study design showing randomization of animals. Animals were sacrificed after 2 weeks and digits were obtained and randomized for bio-mechanical test or histological study.

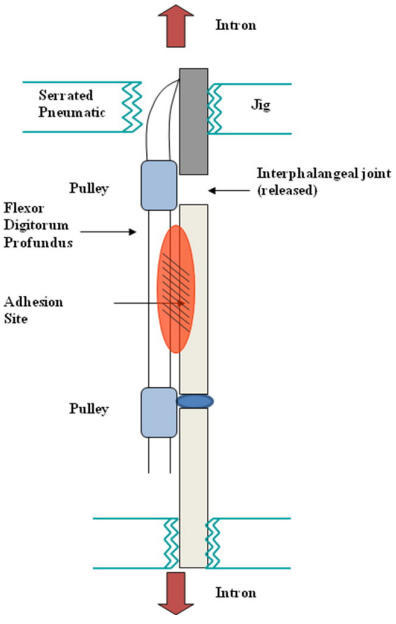

Fig. 4. Shematic illustration of biomechanical test. The specimen was fixed with serrated pneumatic jig. The upper zig grasps flexor digitorum profundus with distal phalanx fragment, and the lower jig grasps metatarsal bone.

의 지간 관절 부위를 분리하고, 원위지골과 심족지굴근의 부착 부위를 지그(jig)를 이용하여 위쪽에 고정하고 표본의 중족골 부위 역시 지그를 이용하여 아래쪽으로 고정하였다. 이때 표본의 안정적 고정과 미끄럼 방지를 위하여 톱니 모양의 압축공기를 이용한 지그(serrated pneumatic jig)를 사용하였다(Fig. 4). 유착의 정도를 객관적으로 평가하기 위하여 각 시편의 항복점(yield point)을 측정하였다. 본 실험에서는 유착된 인대와 건막이 분리되는 순간이 첫 번째로 나타나는 항복점이라는 가정 하에 각 시편의 항복점이 유착강도에 비례한다고 가정하고 각 시편의 부하-변위 곡선(load-displacement curve)에서 항복점을 측정하였다.[13]

나. 조직학적 평가

채취된 표본 중 Mitomycin-C를 처리한 실험군에서 5례, Mitomycin-C를 처리하지 않은 유착 대조군에서 5례, 비유착 대조군 5례를 무작위로 선택하여 조직학적 변화를 관찰하였다. 각각의 표본은 조직학적 관찰을 위하여 10% 중성 포르말린으로 고정한 후 10% 탈회액에 담구어 탈회하였다. 건과 주변조직의 직접적 유착소견을 관찰하고 건 주변부의 염증세포 침윤 정도와 콜라겐 배열의 규칙성 등을 확인하기 위하여 5 μm 간격으로 횡적으로 절단하여 hematoxylin-eosin으로 염색하여 광학 현미경으로 관찰하였다.

III. 결 과

가. 생역학적 소견

서서히 힘(load)을 가함에 따라 부하-변위 곡선(load-displacement curve)은 일정하게 증가하는 모양의 곡선을 이루다 어느 한 점에서 갑자기 유착강도가 떨어지는 양상을 보였으며 이 점을 항복점으로 측정하였다(Figs. 5~7). 비유착대조군 11례의 항복점의 평균은 17.44이며 표준편차는 2.33이었다. Mitomycin-C를 처리한 유착대조군 7례의 항복점의 평균은 25.07이며 표준편차는 4.02로 측정되었다(Fig. 8). 두 평균치의 비교를 위해 통계프로그램인 SPSS를 이용하여 Student t-test를 시행한 결과 95% 신뢰구간에서 $p <$

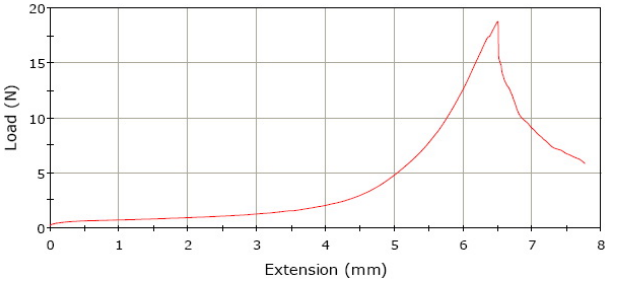

Fig. 5. Load displacement curve of Non-adhesion group (sample 1).

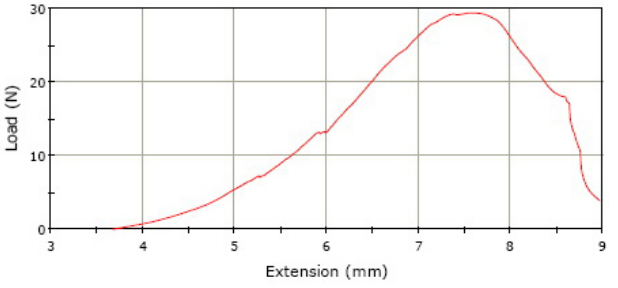

Fig. 6. Load displacement curve of Adhesion group (sample 8).

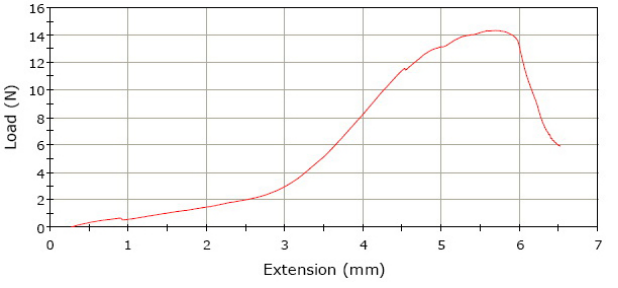

Fig. 7. Load displacement curve of Mitomycin-C group (sample 9).

0.05로 유착 대조군의 평균과 비유착 대조군의 평균 간에 의미 있는 항복점의 차이를 보였다. 즉 정상조직으로 대조되는 비유착 대조군에 비해 부분 인대 절제술을 시행한 유착 대조군에서 의미 있는 유착이 발생하였으며, 이것이 실질적인 항복점의 증가로 측정됨을 확인할 수 있다. 실험군인 Mitomycin-C 그룹의 평균은 13.22이며 표준편차는 4.89였다. 이를 Mitomycin-C를 처리하지 않은 유착 대조군의 평균과 비교하기 위해 마찬가지로 SPSS프로그램을 이용한 Student t-test를 시행하였다. 결과, 95% 신뢰구간에서 $p<0.05$로 평균치가 의미 있는 차이를 보였다. 이로써 Mitomycin-C를 처리하지 않은 유착대조군에 비해 Mitomycin-C를 처리한 실험군에서 의미 있는 항복점의 감소, 즉 유착의 감소를 관찰할 수 있다.

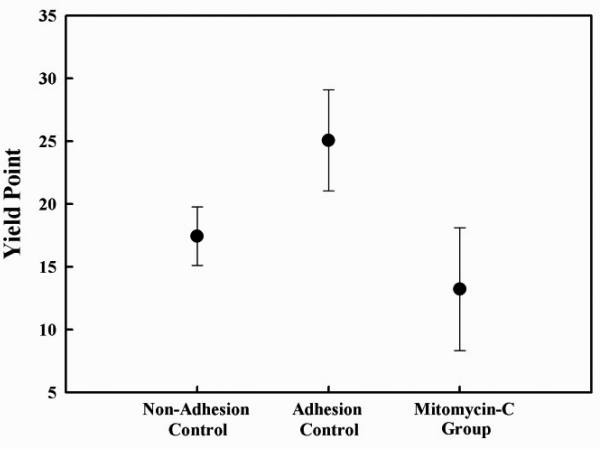

Fig. 8. Comparison of yield point measured from biomechanical test. Each bars represents the distribution of yield point and black dots represents the mean.

나. 조직학적 소견

채취된 표본을 5 μm 간격으로 횡적으로 절단하여 각각의 시편에서 6~8개의 절단면을 채취할 수 있었다. 비유착대조군에서 30개, Mitomycin-C를 처리하지 않은 유착 대조군에서 35개, Mitomycin-C를 처리한 실험군에서는 총 35개의 절단면을 채취하여 광학 현미경으로 관찰하였다. 비유착 대조군으로 대조되는 정상조직에서는 30개의 절단면 모두에서 뼈조직과 인대조직 사이의 섬유조직의 발달이 적고 그 밀도가 낮은 것을 관찰할 수 있었고 각각의 조직 간의 경계가 명확하고 배열이 일정하였다. Mitomycin-C를 처리하지 않은 유착 대조군에서는 인대와 주변조직 간의 유착을 직접적으로 관찰할 수 있었다. 총 35개의 절단면 모두에서 뼈조직 주변으로 현저한 섬유조직의 발달이 관찰되었으며 두 조직 간의 경계가 무너지면서 유착되어 있는 소견을 빈번하게 관찰할 수 있었다. 특히, 35개의 절단면 중 20개의 절단면에서는 뼈조직과 주변부의 섬유조직, 인대조직까지 유착이 이어져 조직 간의 구분이 모호하게 나타나 보였고 이러한 부분에서는 섬유조직과 인대조직의 배열도 불규칙적인 양상을 보이고 있었다. 반면, Mitomycin-C를 처리한 실험군에서는 35개의 절단면 모두에서 뼈조직 주변의 섬유조직의 양과 밀도는 비유착대조군에 비해 증가되어 보였으나 뼈조직과 주변부의 섬유조직, 인대조직 간의 경계가 각각 명확하고 조직 간의 유착이 유착대조군에 비해 확연히 적었으며 인대조직 내의 배열과 콜라겐 섬유의 배열 또한 일정하게 유지되는 것을 확인할 수 있었다. 또한 유착대조군과 같이 뼈조직과 인대조직의 구분이 없어지면서 직접적 유착을 관찰할 수 있는 경우는 한 예도 없었다 (Fig. 9).

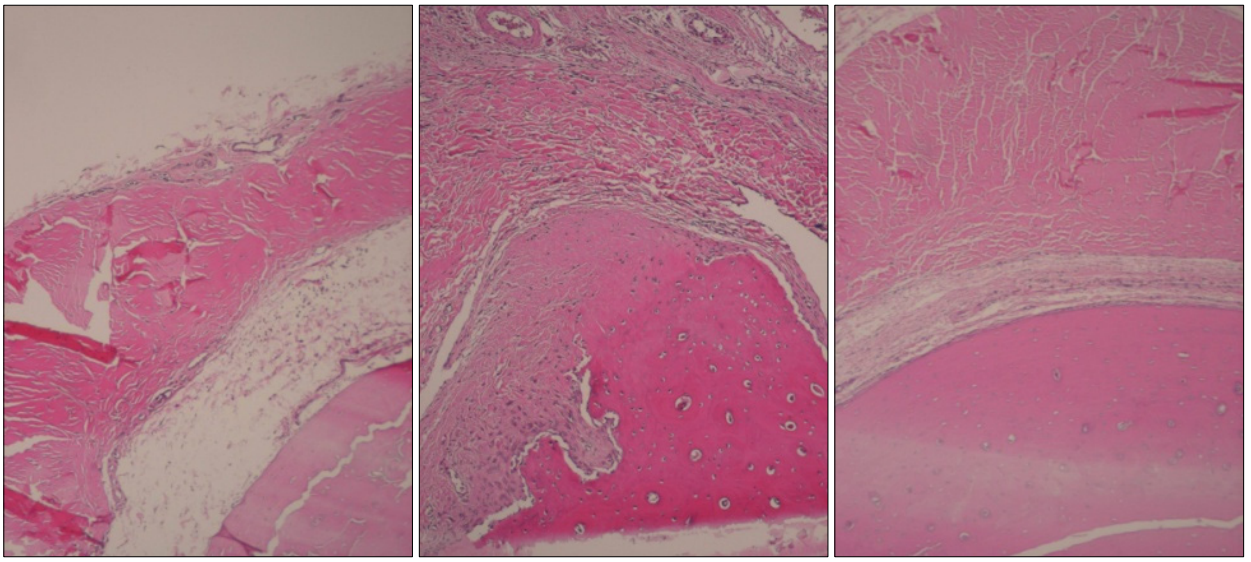

Fig. 9. Histological finding (H&E × 100) Non adhesion control group shows normal bony structure and tendon structure with few fibrotic component between them (Left), The histology of the adhesion group represents massive adhesions of bony structure, fibrotic tissue and tendon structure with ablation of the border between structures (Center), Mitomycin-C group shows increased fibrotic tissue, comparing with non adhesion group, but adhesion is much lesser than adhesion group, In addition the borders between structures remain intact and the alignment within the structure is regular.

IV. 고 찰

수술적 술기의 발달과 수술 후 재활치료의 활성화에도 불구하고 유착은 인대 손상 후 발생할 수 있는 가장 심각한 부작용 중의 하나이다. 인대의 유착과 이로 인한 기능 저하를 예방하기 위하여 인대 유착을 감소시키기 위한 여러 연구가 이루어지고 있다. Steven 등[3]은 가금에서 굴근 인대 접합 수술 후의 유착 방지를 위해 항암제의 일종인 5-Flurouracil을 이용하여 그 효과를 확인한 바 있다. 이러한 효과는 활막의 섬유모세포의 활성화를 억제하는 역할에서 온 것이라고 해석하고 있다. Mitomycin-C는 미생물에서 추출된 알킬레이팅 제재(alkylation agent)로 항암제로 사용될 뿐만 아니라 이미 임상적으로 널리 사용되고 있는 유착 방지 제제이다. 일반적으로 섬유아세포와 콜라겐의 형성은 주로 수술과 같은 자극을 받았을 때 상처가 치유되는 과정에서 증가하게 되는데 Mitomycin-C는 이러한 수술 후 치유과정에서 상피세포의 성장에 지장 없이 섬유아세포의 형성을 억제하는 효과가 있다. 이러한 Mitomycin-C의 효과는 임상적 적용에 있어서 Mitomycin-C와 유사한 원리로 유착 방지 효과가 밝혀진 5-Fluorouracil에 비해 섬유아세포 증식의 방지 효과가 더 클 뿐 아니라 일반적으로 반복적인 투여 또는 처치가 필요한 5- Fluorouracil에 비해 단 한 번의 투여만으로도 강한 효과를 나타낸다. 조 등[14]은 사시수술 후 유착 방지를 위하여 5- Fluorouracil를 이용하는 경우, 점적과 세척과정을 수차례 반복해야 하는 반면 Mitomycin-C는 단 한 차례의 처치만으로도 충분한 효과를 나타냄을 증명하였다. 또한 5-Fluorouracil의 효과를 증명한 Steven 등[3]의 실험에서도 5-Fluorouracil를 처치함에 있어 반복적으로 점적과 세척을 통해 인대 유착 방지를 얻었다. 저자들은 본 실험에서 Mitomycin-C를 단 한 차례만의 처치를 시행하였음에도 충분한 인대 유착 방지효과를 나타내는 것을 확인할 수 있었다.

본 실험에서는 압궤 손상으로 인한 인대의 유착 정도를 측정하기 위해 생역학적 평가를 시행하였다. 이때 만능시험기를 통하여 각 시편의 부하-변위 곡선(load-displacement curve)를 도출하고 항복점을 측정하였다. 항복점은 탄성 변형을 시작하는 물체 내의 응력으로 정의할 수 있으며 탄성한계라고도 표현한다. 즉, 만능시험기가 점점 이동함에 따라 이동한 거리가 측정되고 서서히 증가되는 거리(displacement)를 움직이는데 필요한 힘(load)를 측정하였을 때 거리가 증가함에 따라 힘의 크기도 비교적 일정한 기울기로 증가하다가 어떤 지점을 지나면 필요한 힘의 크기가 급격히 줄어들게 되고, 이 점이 첫 번째로 나타나는 항복점이 된다. 이 지점은 시편이 견딜 수 있는 인장강도를 최초로 넘어서는 점, 즉 소성변형이 발생하는 시점이 되고, 저자는 본 실험에서 첫 번째로 나타나는 항복점이 압궤 손상으로 인해 유착된 인대와 활막이 분리되는 시점이라고 가정하여 항복점을 측정하여 이를 유착 강도로 설정하였다. 그 결과, 유착대조군에 비해 Mitomycin-C를 처리한 실험군에서 의미 있는 항복점의 감소를 관찰하였다.

또한 본 실험에서는 압궤 손상을 받은 인대와 주변 뼈

조직 및 섬유조직의 조직학적 변화를 관찰하고 Mitomycin-C의 인대 유착 방지 효과를 현미경적으로 확인하기 위하여 조직학적 평가를 시행하였다. 부분 인대 절제를 시행하여 압궤 손상을 유도한 후 Mitomycin-C를 처치하지 않은 유착 대조군에서는 뼈조직과 인대조직 간의 섬유조직이 증가되어 있고 조직 간의 융합이 일어나 실질적으로 부분 인대 절제를 통해 유착이 유도된 것에 비해, Mitomycin-C를 처리한 실험군에서는 상처치유과정의 결과로 섬유조직의 증가는 확인 할 수 있었으나 조직 간의 융합이 일어날 정도로 심한 유착이 발견되지 않았다.

광범위한 압궤 손상을 입은 후에 발생하는 인대의 유착을 유도하기 위하여 본 연구에서는 부분 인대 절제를 통해 압궤 손상 모델을 설정하였다. 이는 심한 유착을 유도하여 효과적인 유착 모델을 설정할 수 있는 장점이 있다. 그러나 실제 임상에서는 심각한 압궤 손상으로 인하여 인대 접합술이 불가능 한 손상뿐 아니라 인대 접합술이 가능한 정도의 손상 또한 빈번히 관찰할 수 있다. 따라서 추가적으로 인대의 절단 후 인대 접합술을 시행한 동물 실험 모델에서 동일한 방법으로 실험군과 대조군을 설정하고 더 장기간 동안 사육하면서 인대의 유착을 유도한 후에 Mitomycin-C의 효과를 확인하는 추가적인 실험 또한 의미가 있을 것으로 보인다. 이 때, 인대 접합술의 목적은 인대의 강도는 유지하면서 유착은 방지하는 것이기 때문에 정상적인 대조군에 비해 Mitomycin-C를 이용한 실험군에서 인대의 강도가 어느 정도까지 유지될 수 있는 지에 대한 확인도 필요할 것으로 생각한다. 또한, Mitomycin-C은 항암제로서 골수억제, 간장애, 면역력 저하 등의 전신적인 효과뿐 아니라 국소적으로는 조직의 괴사를 일으키고 창상치유를 지연시킬 수 있다. 따라서 이러한 Mitomycin-C의 전신적인 효과를 막고 국소적으로 고농도로 흡수되어 조직괴사를 일으키거나 정상적인 창상치유에 영향을 끼치는 것은 최소화하면서, 인대 유착 방지에 대한 효과는 극대화시킬 수 있는 가장 적절한 농도와 점적 방법의 설정에 대한 추가적인 연구가 필요하다.

V. 결 론

본 연구는 Mitomycin-C가 굴곡근 압궤 손상 후 발생하는 유착을 방지하는 효과가 있는지를 확인하기 위하여 이루어졌다. 실험결과, Mitomycin-C의 유착 방지에 대한 효과를 생역학적, 조직학적으로 확인할 수 있었다. Mitomycin-C가 실질적으로 임상에 적용되기 위해서는 여러 측면에서 추가적인 연구가 필요 할 것으로 생각되지만 굴곡건의 손상 또는 손상으로 인한 수술적 치료 후에 피할 수 없이 발생하는 인대 유착에 대한 문제 해결을 위한 새로운 시도로서의 의미를 가질 것으로 생각한다.

REFERENCES

1. Hagberg L, Gerdin B: Sodium hyaluronate as an adjunct in adhesion prevention after flexor tendon surgery in rabbits. *J Hand Surg* 17: 935, 1992
2. Chang J, Thunder R, Most D, Longaker MT, Lineaweaver WC: Studies in flexor tendon wound healing: neutralizing antibody to TGF-beta1 increases postoperative range of motion. *Plast Reconstr Surg* 105: 148, 2000
3. Moran SL, Ryan CK, Orlando GS, Pratt CE, Michalo KB: Effect of 5-Fluorouracil on flexor tendon repair. *J Hand Surg* 25: 242, 2000
4. Kulick MI, Brazlow R, Smith S, Hentz VR: Injectable ibuprofen: preliminary evaluation of its ability to decrease peritendinous adhesions. *Ann Plast Surg* 13: 459, 1984
5. Ashley FL, McConnell DV, Polak T, Stone RS, Marmor L: An evaluation of the healing process in avian digital flexor tendons and grafts following the application of artificial tendon sheath. *Plast Reconstr Surg* 33: 411, 1964
6. Menderes A, Mola F, Tayfur V, Vayvada H, Barutçu A: Prevention of peritendinous adhesions following flexor tendon injury with seprafilm. *Ann Plast Surg* 53: 560, 2004
7. Stark HH, Boyes JH, Johnson L, Ashworth CR: The use of paratenon, polyethylene film, or silastic sheeting to prevent restricting adhesions to tendons in the hand. *J Bone Joint Surg Am* 59: 908, 1977
8. Choi CY, Song JW, Kim JH, Choi HJ, Lee YM: The effect of alloderm on prevention of adhesions following tenorrhaphy in the rabbits. *J Korean Soc Plast Reconstr Surg* 34: 765, 2007
9. Branford OA, Mudera V, Brown RA, McGrouther DA, Grobbelaar AO: A novel biomimetic material for engineering postsurgical adhesion using the injured digital flexor tendon-synovial complex as an *in vivo* model. *Plast Reconstr Surg* 121: 781, 2008
10. Kim ST, Lee BY, Ko SH, Chung YS, Cho CH, Park JS, Cha HE: The effect of mitomycin C in middle meatal antrostomy site. *Korean J Otolaryngol-Head Neck Surg* 45: 585, 2002
11. Kim CI, Kang SM, Cho YA: The adequate concentration of subconjunctivally injected Mitomycin C for the prevention of postoperative adhesion in strabismus. *J Korean Ophthalmol Soc* 39: 1271, 1998
12. Kim SY, Park JJ, Lee JH: Toxic effect of Mitomycin C in the rabbit ciliary epithelium. *J Korean Ophthalmol Soc* 36: 1737, 1995
13. Park SW, Baek JR, Lee SH, Chung JW, Cho HJ: The effectiveness of polylactic acid bioresorbable film in the prevention of adhesion formation in tendons. *J Korean Orthop Assoc* 41: 71, 2006
14. Cho YA, Lee DS, Shon TS: The effects of subconjunctival Betamethasone, 5-Fluorouracil and Mitomycin C on postoperative adhesion after strabismus surgery. *J Korean Ophthalmol Soc* 35: 1698, 1994