

## 균형기능검사를 활용한 현훈과 운동실조 주소의 소뇌경색 환자 치험 3례

최재송 · 이주용 · 배나영 · 안택원

대전대학교 한의과대학 사상체질외학과

### Abstract

#### Three Cases of Cerebellar Infarction Patients with Dizziness and Ataxia who were Evaluated using the Equilibrium Function Test

Jae-song Choi, Joo-yong Lee, Na-young Bae, Teak-won Ahn

Dept. of Sasang Constitutional Medicine, College of Oriental Medicine, Daejeon Univ.

##### 1. Objectives

This study is about three cerebellar infarction patients with dizziness and ataxia. In this study, we evaluated the effects of Sasang constitutional treatment and suggested using the 'Equilibrium Function Test' as scale.

##### 2. Methods

These three patients were treated by Sasang constitutional herbal medications based on 『Donguisusebowon』. Acupuncture & moxa therapy and west medications were limited as much as possible. We evaluated the symptoms through two methods, the Visual Analogue Scale and the Equilibrium Function Test.

##### 3. Results and Conclusions

Dizziness and ataxia that were these three patients' chief complaints were improved. This case study shows that Sasang constitutional herbal medications are an effective treatment for cerebellar infarction patients.

**Key Words** : Cerebellar infarction, Dizziness, Ataxia, Equilibrium function

## I. 緒 論

소뇌는 인체의 평형, 자세의 조절, 운동 조절에 관여하는 기관이다. 따라서 소뇌반구에 병변이 있을 경우 겨냥이상(dysmetria), 동측 상하지의 운동 실조(ataxia), 동측 상하지의 근긴장 저하, 진전(tremor), 뒤풀이운동 장애(dysdiadochokinesia) 등의 증상이 나타난다<sup>1</sup>.

소뇌경색의 증상은 주로 현훈, 오심 및 구토가 가장 많으며 구음 장애, 두통, 운동실조, 운동마비, 안구진탕 등이 주로 나타난다<sup>2</sup>.

현훈은 신체의 공간적 지남력 장애로 몸이 빙빙 도는 것 같이 느껴지는 일종의 착각으로 많은 경우 환자들은 주위 물체가 움직이는 것으로 느낀다<sup>3</sup>. 현훈은 중추성 현훈과 말초성 현훈으로 구별할 수 있는데 중추성은 뇌간 및 소뇌의 이상으로 가장 흔한 원인은 혈관성, 탈수초성, 종양 등이며 말초성은 미로 및 전정 신경의 이상으로 가장 흔한 원인은 감염, 메니에르씨 병, 신경염, 허혈, 외상 등이다<sup>4</sup>.

운동실조는 근력저하가 없는데도, 여러 근육이 서로 힘을 합쳐서 움직일 수 없게 되고, 몸의 평형을 유지하거나 동작을 원활히 할 수 없는 상태이다. 운동실조의 질환에는 척수소뇌변성증, 척수로, 알코올중독, 진정제·항간질제중독, 당뇨병성 신경염, 다발성 경화증, 메니에르증후군, 소뇌·전두엽의 종양, 소뇌출혈·뇌간부경색 등의 뇌혈관 장애 등이 있다<sup>5</sup>.

소뇌경색으로 인한 현훈 및 운동실조 환자에 대한 한의학적 연구를 살펴보면 이<sup>6</sup> 등의 동의보감의 현훈, 운동실조 관련 내용을 중심으로 살펴본 소뇌경색 환자 치료경과 3례 보고와 구<sup>7</sup> 등의 소뇌경색으로 발병한 현훈과 보행장애 치료 1례, 김<sup>8</sup> 등의 회전성 현훈과 운동실조를 주소로 한 소뇌경색 환자의 치험1례가 있으나 환자 증상 호전도의 평가 기준이 주관적이고 증례 수가 부족하며 이에 대한 사상의학적 연구는 없었다.

이에 저자는 소뇌경색으로 인한 현훈과 운동실조를 주소로 입원한 환자 3례를 대상으로 균형기능검사를 통해 현훈과 운동실조의 호전도에 대하여 보다 객관적으로 평가하고, 환자 각 체질에 맞는 사상체질처방을 활용하여 유의한 치료 효과를 얻었기에 보고하는 바이다.

## II. 對象 및 方法

### 1. 대상

2009년 11월부터 2010년 8월까지 본원 사상체질의학과 입원 환자 중 소뇌경색으로 인한 眩暈, 運動失調를 주소로 호소하는 환자 3명을 대상으로 하였다.

### 2. 치료

#### 1) 침치료

우진 침구 직경 0.25mm, 길이 30mm 1회용 stainless 호침을 사용하여 中風七處穴<sup>9</sup> 및 四關穴<sup>10</sup> 위주로 患側 百會, 曲池, 手三里, 外關, 合谷, 足三里, 豐隆, 懸鍾, 太衝의 혈자리에 2회/日(9AM, 3PM) 자침 후 15분간 유지하였다. 환자의 체질에 상관없이 동일한 혈자리를 자침하였다.

#### 2) 한약치료

『東醫壽世保元』<sup>11</sup>에 기준하여 각 환자의 체질에 따라 증상을 변증 후 『東醫壽世保元』에 제시된 元方を 가감 없이 처방하였다.

#### 3) 양약치료

항혈전·혈소판응집억제제, 혈압약, 항경련제 등 뇌경색 재발 방지를 위한 최소한의 약물만 복용시킴을 도록 하였다.

### 3. 평가

#### 1) Visual Analogue Scale

주소증인 현훈의 강도 평가는 Visual Analogue Scale (이하 VAS)를 이용하여 현훈이 가장 심하여 스스로 일어나 앉지 못할 때를 10으로 하고 증상이 전혀 없는 상태를 0으로 하여 환자의 주관적인 느낌을 0부터 10까지의 수로 표시하였다.

#### 2) 균형기능검사

균형기능검사는 Bache balance system(SHINHUA MTECH, Korea)이라는 Posturography System을 이용하여 측정하였다. 균형기능검사는 개안시와 폐안시 두 번 측정하게 되는데 처음에는 환자를 측정평형대 위

에 양말을 벗은 채 바른 자세로 올라서서 두발을 모으고 똑바로 서게 한 다음 양손을 차렷 자세로 양쪽 허벅지에 살짝 붙이게 한다. 그다음 눈을 뜨고 전방을 쳐다보게 하여 환자의 중심이 안정된 후 그 자세를 유지하게 하면서 64초 동안 측정한다. 두 번째는 처음과 같은 자세에서 대상자로 하여금 눈을 감고 바로 서 있는 상태를 유지하게 하면서 64초 동안 측정한다. 평행대의 압력 센서가 발바닥의 중심 변화를 전기 신호로 전환하여 자동으로 중심 변화의 궤적을 각종 계수를 기록하고 분석하여 평가한다<sup>12</sup>.

이번 연구에서는 현훈과 운동실조 증상의 호전에 대한 객관적인 평가를 위하여 7~10일의 간격으로 균형기능검사를 시행하였으며, 인체의 중심이동 궤적의 총 길이인 trace length와 인체의 중심이동 궤적의 총 면적인 envelope area를 측정하여 균형기능을 평가하였다.

### Ⅲ. 증 예

#### 1. 증례 (1)

- 1) 환자 : 최 ○○(F/72) (Figure 1)
- 2) 치료기간 : 2009-12-08 / 2010-01-12 (36 days)
- 3) 진단명 : Cerebellar infarction (Lt. cerebellum), Hypertension
- 4) 주소증 :
 

(1) 현훈	(2) 두통
(3) 소뇌성 운동실조	(4) 구토
(5) 오심	

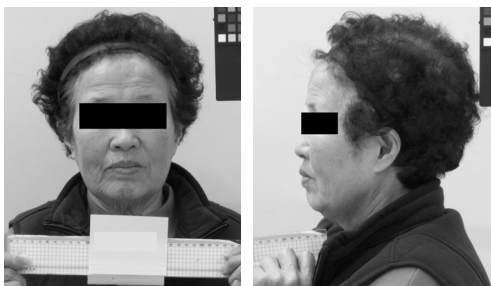

Figure 1. The front & lateral side of face

- 5) 발병일 : 2009년 12월 7일
- 6) 과거력 : 1999년경부터 local 내과에서 퇴행성 관절염으로 양약 복용 중.
- 7) 가족력 : 모친-중풍.
- 8) 현병력 : 상기 환자 평소 관절염으로 고생하시던 중 상기일 경 상기 증상 발생하여 2009년 12월 7일 온양 ○○병원에서 Brain CT 촬영 후 별무진단 받고 증세 지속되어 보다 적극적인 한방치료를 위하여 본원 외래 경우 313호로 휠체어 사용하여 입원함.
- 9) 체질소견
  - (1) 체형기상 : 신장 155cm, 체중 61kg의 왜소한 체격, 상체가 빈약하고 하체가 발달한 형태로 둔부의 발달이 두드러짐.
  - (2) 용모사기 : 얼굴이 동그랗고 이목구비가 작음. 피부가 얇고 전체적으로 운순한 인상.
  - (3) 성질재간 : 평소 조용한 성격에 화내는 것을 싫어하며 인내심이 많고 밖에 활동하는 것을 즐기지 않음.
  - (4) 소증
    - ① 수면 : 하루 8시간 정도 수면 가끔씩 꿈을 꾸지만 수면의 질은 대체로 양호한 편.
    - ② 식욕 및 소화상태 : 3회/1일 규칙적으로 식사하는 편, 평소 입맛이 없으며 자주 체하고 복부의 거북함을 느낌.
    - ③ 대변 : 2, 3일에 1회 정도로 불규칙하며 배변 굵기는 중간 정도로 약간 굳은 편이나 배변 시 불편감 없으며 잔변감도 보이지 않음.
    - ④ 소변 : 주간 4회, 야간 1회 빈도로 배뇨. 소변 세기가 약하며 배뇨 시 불편감 보이지 않음.
    - ⑤ 한출 : 평소 안정 시에는 땀이 잘 나지 않으며 운동 시에도 땀이 적게 나나 심리적으로 긴장할 경우 땀이 많이 남. 땀을 흘린 후 피로감을 느낌.

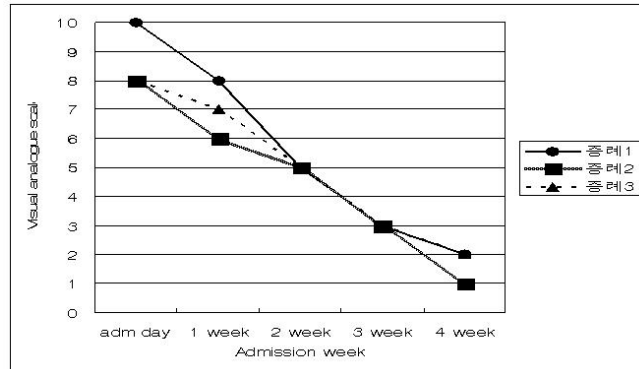


Figure 2. Progress of dizziness

(5) QSCC-2 검사 결과 : 소음인

(6) 체질 진단

상기 체질조건과 소증 및 임상조건을 바탕으로 사상체질의학과 전문의에 의거 상기 환자를 소음인으로 진단함.

10) 치료

(1) 한약치료

곽향정기산<sup>11</sup>(2009. 12. 9 - 14)

향사양위탕<sup>11</sup>(2009. 12. 15 - 17)

인삼백하오관중탕<sup>11</sup>(2009. 12. 18 - 21)

향사양위탕(2009. 12. 22 - 2010. 1. 12)

(2) 양약치료

아스피린장용정 100mg 1T#1, 아타칸 8mg 1T#1

11) 치료 경과

(1) 증상 경과(Figure 2.)

① 2009년 12월 8일(입원일)

현훈 VAS : 10

아절하여 넘어질듯 한 현훈 극심하게 호소하는 상태로 침대에 가만히 누워있으며 제대로 앉아 있기도 힘들어함. 독립 보행 불가능하고 기립 시 한쪽으로 기울어 쓰러지는 현상이 관찰됨. 전일 닭고기 복용 후 오심, 현훈 발생하였으며 구토 총 5회 하였으나 현재 구토 증세 없이 오심,

현훈 증상만 지속됨.

② 2009년 12월 9일 ~ 12월 14일(입원 2~7일)

- 곽향정기산 3P#3

현훈 VAS : 8

절대안정 상태로 보행 관찰 불가함. 오심, 구토 증세 소실되었으며 자세 변경 시 현훈 심해지나 앉아서 식사 가능할 정도로 현훈 증세 호전 됨. 간헐적으로 식사 후 오심 증세 호소하나 장시간 지속되지는 않음.

③ 2009년 12월 15일 ~ 12월 17일(입원 8~10일)

- 향사양위탕 3P#3

현훈 VAS : 8

보행 연습 시작함. 부축 보행 가능한 상태로 단독보행 불가하며 보호자 부축 하에 화장실 출입 가능함. 제자리에서 기립 시 서있는 시간 증가 하였으나 한쪽으로 기울어지는 양상은 계속 나타남. 체위 변경 시 하늘이 도는 것 같은 현훈 증세 지속됨. 구토는 하지 않으나 오심 증상 지속되는 상태로 식사량 반 공기 이하로 감소함. 中脘穴 부위 복통 호소함.

④ 2009년 12월 18일 ~ 12월 21일(입원 11~14일)

- 인삼백하오관중탕 3P#3

현훈 VAS : 5

혼자서 보행기를 사용하여 보행하며 병동 1바퀴(약 100m) 보호자 동행 하에 보행함. 보행 시 직진하지 못하고 우측으로 치우쳐 걷는 모습 관찰됨. 현훈은 감소하였으나 복통, 오심, 식욕부

Table 1. Equilibrium Function Test

Day	Group	Open eyes		Close eyes	
		Trace length(cm)	Envelope area(cm <sup>2</sup> )	Trace length(cm)	Envelope area(cm <sup>2</sup> )
12/16		252.91	36.73	345.28	55.04
12/28		199.98	28.10	297.95	30.17
1/4		191.77	13.17	315.16	14.56

- 진 지속적으로 호소함.
- ⑤ 2009년 12월 22일 ~ 2010년 1월 2일(입원 14~26일)
    - 향사양위탕 3P#3
    - 현훈 VAS : 3
    - 보호자 동행 없이 단독 보행 가능함. 하루 평균 10바퀴 가량 병동 보행 운동함. 복통, 오심 소실 되었으며 식사량 반 공기 이상으로 증가함. 현훈 증세 감소하였으며 장시간 제자리에서 한쪽으로 치우침 없이 기립 가능함. 단독 보행 시 우측으로 치우치는 경향 감소함.
  - ⑥ 2010년 1월 3일 ~ 2010년 1월 12일(입원 27~36일)
    - 향사양위탕 3P#3
    - 현훈 VAS : 2
    - 단독 보행 가능함. 하루 평균 병동 10바퀴 이상으로 운동량 증가하였으며 보행 시 간헐적인 우측 치우침 경향 보이지 않음. 계단 보행 가능하고 일반인과 비슷한 속도로 걸을 수 있음. 현훈 지속적으로 감소하고 있으며 복통 및 식욕 부진 소실되어 식사 상태 양호함.
  - ⑦ 2010년 1월 27일(외래)
    - 현훈 VAS : 1
    - 현훈 거의 없는 상태 유지 중이며 퇴원 후 일상 생활에 큰 무리가 없음. 발병 전과 거의 비슷한 상태로 일상생활 중.

(2) 균형기능 검사 소견(Table 1.)

2. 증례 (2)

- 1) 환자 : 김 ○○(M/36)(Figure 3.)
- 2) 치료기간 : 2010-03-15 / 2010-04-16 (33 days)

- 3) 진단명 : Cerebellar infarction(Rt. cerebellum), Hypertension
- 4) 주소증 :
  - (1) 소뇌성 운동실조 (2) 보행장애 - 자가보행
  - (3) 현훈 (4) 두통
  - (5) 안진 (6) 경항통
  - (7) 소화장애 (8) 입술부위 이상감각
- 5) 발병일 : 2010년 2월 4일
- 6) 과거력 : 2007년 local 내과에서 고혈압 진단 후 양약 복용 중.
- 7) 가족력 :
  - (1) 부친 - 당뇨
  - (2) 형제 - 고혈압
- 8) 현병력 : 상기 환자 2010년 2월 4일 상기 증상이 발하여 2010년 2월 7일 ○○○대학교병원에서 Cerebellar infarction(Rt. cerebellum) 진단 받고 후두하 감압성 개두술 및 뇌실외배액술 수술 후 2010년

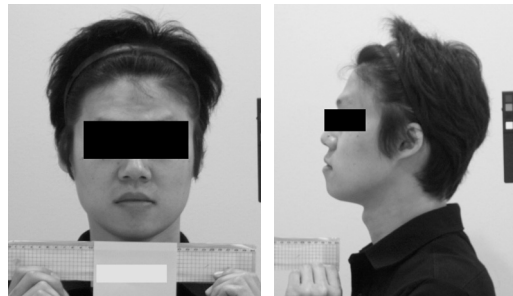


Figure 3. The front & lateral side of face

3월 3일까지 입원 치료함. 이후 보다 적극적인 한방 치료를 위하여 본원 외래 경유 311호로 단독 보행으로 입원함.

9) 체질소견

- (1) 체형기상 : 신장 171cm, 체중 65kg의 마른 체격, 어깨가 좁고 상체가 빈약함.
- (2) 용모사기 : 온순한 인상으로 피부가 부드럽고 매끈함. 목소리가 조용하며 차분한 어조로 말을 조리있게 함.
- (3) 성질재간 : 평소 예민한 성격으로 작은 일에도 스트레스를 받는 편이나 밖으로 잘 표현하지 않음. 본인의 증상에 대하여 굉장히 예민하게 반응하며 작은 변화에도 신경을 많이 씀.

(4) 소증

- ① 수면 : 하루 7시간 정도 수면, 중간에 깨지 않고 숙면을 취함.
- ② 식욕 및 소화상태 : 3회/1일 규칙적으로 식사하는 편, 평소 소식하는 편으로 과식을 하면 자주 체함. 발병 후 소화 장애 빈발하며 평소보다 식사량도 감소함.
- ③ 대변 : 1일 1회 규칙적으로 배변함. 배변 굽기는 중간 정도로 잔변감 없음.
- ④ 소변 : 야간 배뇨 없으며 주간 6회 정도 배뇨함. 소변 세기가 양호하며 특이 호소 없음.
- ⑤ 한출 : 평소 땀이 많이 않으며 땀 흘리는 것을 싫어함.

(5) QSCC-2 검사 결과 : 소음인

(6) 체질 진단

상기 체질소견과 소증 및 임상소견을 바탕으로 사상체질의학과 전문의에 의거 상기 환자를 소음인으로 진단함.

10) 치료

(1) 한약 치료

- 곽향정기산<sup>11)</sup>(2010. 3. 15 - 25)
- 팔물근자탕<sup>11)</sup>(2010. 3. 26 - 4. 3)
- 정기천향탕<sup>11)</sup>(2010. 4. 4 - 15)

(2) 양약 치료

엑스포지정5/80mg 1T#1, 아스피린프로텍트정 100mg 1T#1, 뉴로메드정 2T#2, 스티렌정 2T#2, 테그레톨씨알정200mg 2T#2

11) 치료 경과

(1) 증상 경과(Figure 2.)

① 2010년 3월 15일(입원일)

- 곽향정기산 3P#3

현훈 VAS : 8

직립균형 검사 상 중등도의 심한 어지러움 상태로 단독 보행 가능하나 장시간의 보행은 어려움(병동 1바퀴, 약 100m). 대화 시 양측 안구의 빠른 안진 관찰됨. 후두 수술 부위의 간헐적인 통증 및 견인감 호소함. 입술 주변으로 화끈거리는 이상감각 호소함. 식욕부진으로 반 공기 이하로 식사하며 조금만 먹어도 속이 더부룩하며 답답한 느낌이 든다고 함. 소뇌성 운동실조로 직선 보행이 불가하며 지그재그로 불안하게 보행함.

② 2010년 3월 16일 ~ 3월 22일(입원 2~8일)

- 곽향정기산 3P#3

현훈 VAS : 6

입원 당시 보다 현훈 증세 감소하였으며 보행 거리 증가함(병동 5바퀴). 간헐적인 현훈감 지속적으로 호소하나 계단 보행까지 가능함. 안진 증세 지속되고 식사량은 한 공기 가깝게 증가하였으며 소화 장애 호소 없이 원활하게 식사함. 운동량 증가 후 자주 피로를 느끼고 둔부 및 경항부의 근육통 호소함. 입술 주변 화끈거리는 이상감각 VAS 5 정도로 감소함.

③ 2010년 3월 23일 ~ 3월 29일(입원 9~15일)

- 곽향정기산 3P#3(3월 23~25일)

- 팔물근자탕 3P#3(3월 26~29일)

현훈 VAS : 5

현훈 증세 감소 중이나 보행 시 현훈감은 지속

Table 2. Equilibrium Function Test

Day	Group	Open eyes		Close eyes	
		Trace length(cm)	Envelope area(cm <sup>2</sup> )	Trace length(cm)	Envelope area(cm <sup>2</sup> )
3/15		183.03	37.70	187.78	40.78
3/22		96.80	10.76	119.52	11.41
3/29		77.96	8.28	94.82	5.73
4/5		81.64	3.30	80.30	2.22

됨. 병동 10바퀴 이상으로 보행 거리 증가하였으며 병원 내 이동에는 문제없으나 외출 시 낮은 곳을 방문하면 현훈 증세 심해진다고 호소함. 입술 주변 화끈거리는 이상감각 VAS 3 정도로 감소함. 식사 후 복부 불편감 간헐적으로 호소함.

④ 2010년 3월 30일 ~ 4월 5일(입원 16~22일)

- 팔물근자탕 3P#3(3월 30~4월 3일)
- 정기천향탕<sup>9</sup> 3P#3(4월 4일~)

현훈 VAS : 3

4월 2일경 현훈 증세 악화됨. 보행 거리 병동 10바퀴 이상 유지 중이나 보행 시 현훈 증세 심하여 계단 보행 힘들다고 호소함. 복부 불편감 및 오심 증세 더불어 호소하여 4월 4일 정기천향탕으로 처방 변경함. 처방 변경 후 현훈 증세 VAS 3 으로 감소하였으며 전보다 현훈 및 제반 증세 감소하였다고 함. 입술 주변 이상감각은 여전하며 소화 장애 개선됨.

⑤ 2010년 4월 6일 ~ 4월 15일(입원 23~33일)

- 정기천향탕 3P#3

현훈 VAS : 1

간헐적인 두통, 현훈 증세 호소하나 보행시 현훈 증세는 거의 소실됨. 후두 수술 부위로의 통증 및 견인감 간헐적으로 있으며 운동량 증가 후 대퇴 내측부 근육통 호소함. 병원 밖 보행 시에도 현훈 증세 거의 없으며 일반인과 보행속도 유사함. 직선 보행 가능하여 흔들림 없이 자유롭게 보행함. 입술 주변 화끈거리는 느낌은 미약하게 지속됨.

(2) 균형기능 검사 소견(Table 2)

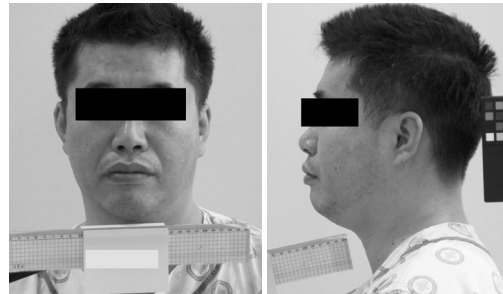


Figure 4. The front & lateral side of face

3. 증례 (3)

1) 환자 : 박 ○○(M/39)(Figure 4)

2) 치료기간 : 2010-03-16 / 2010-05-06 (50 days)

3) 진단명 : Rt. lateral medullary infarct, Rt. PICA infarct with hemorrhagic conversion, Hypertension

4) 주소증

- (1) 현훈
- (2) 소뇌성 운동실조
- (3) 보행장애-휠체어이용
- (4) 좌편부전마비 (MRC Grade 4<sup>+</sup>/4<sup>+</sup>)
- (5) 좌반신비감
- (6) 어둔 (slightly)

5) 발병일 : 2010년 2월 11일

6) 과거력 : 2007년 local 내과에서 고혈압 진단 후 현재 ○○대학교 병원에서 양약 복용 중.

7) 가족력

- (1) 부친 - 고혈압, 당뇨
- (2) 모친 - 당뇨

8) 현병력 : 상기 환자 평소 과로로 스트레스를 받던 중 2010년 2월 11일 상기 증상이 발하여 ○○대학교 병원에서 Brian MRI 촬영 후 Rt. lateral medullary infarction 진단 받음. ○○대학교 병원 입원 중 좌편 부전마비 진행되어 시행한 재검한 Brain MRI 상 Rt. cerebellum에 hemorrhagic conversion 동반됨. 2010년 2월 11일에서 2010년 3월 16일까지 입원 치료 후 보다 적극적인 한방 치료를 위하여 본원 외래 경유 308호로 휠체어 통해 입원함.

9) 체질소견

- (1) 체형기상 : 신장 178cm, 체중 84kg으로 건장한 체격. 흉곽이 둔부에 비해 발달하고 어깨가 넓음. 전체적으로 건장한 체격이나 상체가 하체보다 발달함.
- (2) 용모사기 : 안색이 붉고 미륵꽃이 발달하여 전면으로 돌출함. 말이 약간 빠르며 목소리가 굵고 걸걸함. 피부가 전체적으로 두껍고 거침.
- (3) 성질재간 : 평소 성격이 급하고 활발함. 매사에 적극적이며 대범한 성격으로 행동이 빠른 편임. 다른 입원 환자들과 활발하게 교류하며 친분을 쌓음. 가만히 있는 것을 답답해하며 감정 및 의사 표현이 솔직하고 직설적임.
- (4) 소증
  - ① 수면 : 하루 평균 9시간 수면, 꿈을 꾸지 않으며 숙면을 취함.
  - ② 식욕 및 소화상태 : 3회/1일 규칙적으로 식사하는 편, 식욕이 좋으며 소화가 잘 됨. 식사 시간이 빠르나 자주 체하지는 않음.
  - ③ 대변 : 1회/1일 규칙적으로 대변을 보며 대변은 굳고 잔변감 없이 원활하게 봄.
  - ④ 소변 : 주간 6회 정도 소변을 보며 세기가 세고 시원하게 봄.

⑤ 한출 : 땀이 많이 나며 식사 중에 특히 많음. 안면부에 땀이 많으며 발한 후 피곤함을 느낌.

(5) QSCC-2 검사 결과 : 소양인

(6) 체질 진단

상기 체질소견과 소증 및 임상소견을 바탕으로 사상체질의학과 전문의에 의거 상기 환자를 소양인으로 진단함.

10) 치료

(1) 한약 치료

형방패독산<sup>11</sup>(2010. 3. 16 - 24)  
 형방지황탕<sup>11</sup>(2010. 3. 25 - 5. 4)

(2) 양약 치료

코타렉 80mg 1T#1, 플라리스정 1T#1

11) 치료 경과

(1) 증상 경과(Figure 2)

① 2010년 3월 16일(입원일)

- 형방패독산 3P#3

현훈 VAS : 8

좌측 편부전마비 (MRC Grade 4+/4+) 로 무력감 호소함. 극심한 현훈으로 휠체어 앉아 있는 것도 힘들어 하며 기립 시 우측으로 몸이 기울어지며 자꾸 넘어지려고 함. 근력은 양호하나 현훈으로 인하여 보행 불가능 상태임. 좌위 시에도 우측으로 상반신이 기울어지며 좌측으로 고개를 돌릴 경우 현훈 증상 완화 된다고 함. finger to nose, nose to finger test (+) 으로 소뇌성 운동실조 관찰됨.

② 2010년 3월 17일 ~ 3월 24일(입원 2~9일)

- 형방패독산 3P#3

현훈 VAS : 7

현훈 증세 감소 중. 보조기구 없이 30초 정도 기립 가능하나 우측으로 몸이 기울어지며 현훈으로 그 이상은 힘들어함. 보행기를 사용하여 걷는 운동 시작하였으며 보조자의 도움 하에 병동 1바퀴(약 100m) 보행함. 야간 불면으로 자



Table 3. Equilibrium Function Test

Day	Group	Open eyes		Close eyes	
		Trace length(cm)	Envelope area(cm <sup>2</sup> )	Trace length(cm)	Envelope area(cm <sup>2</sup> )
3/22		193.30	18.84	288.81	56.25
3/29		262.50	27.32	366.27	108.04
4/5		318.83	45.43	205.46	27.60

- 다깍을 반복함.
- ③ 2010년 3월 25일 ~ 4월 1일(입원 10~17일)
    - 형방지황탕 3P#3
    - 현훈 VAS : 5
    - 현훈 증세 감소 중. 1분 이상 기립 가능하며 현훈 증세 호소하나 우측으로 기울어짐 없이 안정적으로 기립 상태 유지함. 운동량 증가하여 보조자 도움 없이 보행기를 사용하여 병동 3바퀴(약 300m) 이상 혼자서 보행함. 보행 시 직선으로 걷지 못하고 우측으로 치우치는 경향 관찰 됨.
  - ④ 2010년 4월 2일 ~ 4월 14일(입원 18~30일)
    - 형방지황탕 3P#3
    - 현훈 VAS : 3
    - 현훈 증세 감소 중. 보행기 없이 단독 보행 가능하며 하루 평균 병동 10바퀴 이상 보행 연습함. 직선으로 걷지 못하고 우측으로 치우치는 경향 나타나며 가끔씩 벽을 짚으며 지그재그로 불안하게 보행하여 보호자 동행 하에 연습함. 계단 보행 가능함. 안정 시 현훈 증세 소실되었으며 보행 시에는 지속 됨.
  - ⑤ 2010년 4월 15일 ~ 5월 4일(입원 31~50일)
    - 형방지황탕 3P#3
    - 현훈 VAS : 2
    - 보행 상태 호전 됨. 보행 시 좌우로 흔들리는 듯 한 느낌 있으나 지그재그 보행 양상 감소하여 직선으로 안정적으로 보행함. 보호자 동행 없이 홀로 보행하며 자유롭게 장시간 병동 보행함. 자택으로 외출하여 퇴원 후 일상생활 적응 훈련 시작함. 외출 시 병원 안에서 보다 현훈 정도 증가하나 단독 보행하며 활동 가능하다 함.
  - ⑥ 2010년 6월 21일(외래)
    - 현훈 VAS : 1

퇴원 후 간헐적으로 현훈 발생하나 원활하게 일상생활 적응 중임. 단독 보행 가능하나 넘어 질듯 한 불안감으로 지팡이 들고 보행함. 꾸준히 보행 운동 중이며 일반인과 비슷한 속도로 보행함.

(2) 균형기능 검사 소견(Table 3)

IV. 考 察

뇌혈관 질환은 대부분의 종합병원 신경과 입원환자 중 가장 많은 비율을 차지하고 있다. 일반적으로 뇌혈관 질환의 연간 발생비율은 지역마다 다소 차이가 있지만 인구 10만 명당 150~200명 정도로 추정되고 있다. 최근 뇌졸중의 발생빈도가 점차 감소되고 있으나 아직도 뇌졸중은 심장질환, 신체 중양에 이어 세 번째로 빈번한 사망 원인에 속한다<sup>3</sup>.

소뇌는 주로 체운동기능(somatic motor function)에 관여하는 기관으로 체운동기능을 자동적으로 조정하며, 근육의 긴장도를 조절하고, 평형을 유지하는 기능을 한다<sup>13</sup>.

소뇌성 운동실조(cerebellar ataxia)는 소뇌 중심부나 소뇌반구에 병변이 있을 경우에 주로 나타나며 임상 증상은 평형장애로서 있거나 보행하거나 심지어 앉아 있는 경우에도 안정감을 유지하지 못하는 신체실조증(truncal ataxia)을 나타낸다. 환자는 보행시 발을 벌리고(wide-based) 걸거나 다리가 흔들리기도(reeling) 한다. 이와 같은 평형 장애는 눈을 감아도 크게 영향을 받지 않는다<sup>3</sup>.

상기의 세 환자는 소뇌경색으로 인한 현훈과 운동실조를 주소로 본원 사상체질의학과에서 입원 치료 받은 환자들로 개인의 평소 소증과 체형기상, 용모사기, 성질제간 등을 고려하여 <증례1>과 <증례2>는

소음인, <증례3>은 소양인으로 판단하였다.

<증례1>의 경우, 전일부터 발생한 극심한 현훈과 구토를 주소로 입원 당시 시행한 Brain CT 상 특이 소견이 보이지 않았으며 다른 신경학적 증상들이 동반되지 않아 말초성 현훈과의 감별에 어려움이 있었다. Brain MRI 촬영 후 소뇌경색을 진단 받았으며 지속되는 현훈, 오심, 식후비만, 식욕부진으로 少陰人 胃受寒裏寒病의 太陰證으로 변증 후 주로 心腹의 痞滯가 위주로 나타나는 太陰證 구간의 降陰不調 병태에 輕微한 表熱性 外證이 兼한 것을 다스릴 수 있는 곽향정기산을 처방하였다. 이후 앉아서 식사 가능할 정도로 현훈 증세 호전되었으며 구토가 소실 되었으나 오심 증세 지속되고 식후 비만감과 식욕부진 증상을 계속 호소하였다. 이에 表裏兼病 보다는 주로 胃-大腸局의 문제로 속성이 기울고 溫胃降陰 할 수 있는 향사양위탕으로 변경하여 처방하였다. 3일간 복용 후 현훈 증세 VAS 8로 감소하였으며 보행 시 심하게 흔들리고 기립 시 한쪽으로 기울어지나 부족보행 가능할 정도로 호전되었다. 하지만 오심, 식욕 저하, 식후 비만감 지속적으로 호소하고 간헐적인 오한감, 하복부 냉감 발생하여 보다 강력하게 大腸局의 冷氣에 대처할 수 있는 인삼백하오관증탕을 4일간 처방하였다. 현훈 증상은 VAS 5로 지속적으로 감소하고 보행 상태 호전 중이나 복통, 오심, 식욕부진 지속되는 상태로 다시 변증 후 향사양위탕의 복용 기간이 짧았다고 판단하여 다시 향사양위탕을 처방하였다. 약 10일간 복용 후 현훈 증세 VAS 3으로 감소하고 혼자서 보행기를 사용하여 보행하였으며 지속적으로 호소하던 소화 장애 소실되고 식사량도 증가하였다. 이후 퇴원일까지 지속적으로 증상 호전되어 현훈 증세 VAS 1로 감소되고 일반인과 비슷한 정도로 보행 가능하며 소화기계 증상도 소실되어 퇴원 후에도 간헐적인 현훈 발생 외에는 발병 전과 비슷한 상태로 일상 생활이 가능하였다. 입원 중 시행한 총 3차례(입원 9일, 20일, 28일)의 균형기능 검사 결과도 현훈 정도가 유의하게 감소하여 최종 검사에는 정상인과 비슷한 정도로 까지 호전되는 결과를 얻을 수 있었다.

<증례2>의 경우, 소뇌경색으로 감압성개두술 수술 후 지속되는 현훈 및 운동실조 주소로 입원한 환자로 현훈, 식욕 부진, 식후 비만 및 입술 주변 이상 감각

으로 少陰人 胃受寒裏寒病의 太陰證으로 변증하여 곽향정기산을 11일간 처방하였다. 이후 현훈 증세 VAS 5로 감소하고 장시간 단독보행 가능할 정도로 보행 상태 호전되었으나 보행 시 현훈감 지속되어 증상 호전도 정체되는 양상 보여 脾-腎局의 陽氣 疏通不利로 인한 腎陽困熱 상태로 변증, 팔물근자탕을 처방하였으나 복용 중 현훈 증세 악화되고 복부 불편감 및 오심 증세 재발하여 太陰證으로 다시 변증하여 정기천향탕으로 처방하였다. 이후 소화 장애 개선되고 현훈 증세 VAS 1로 감소하였으며 퇴원 당시까지 일반인과 유사한 상태로 보행 장애 호전되었다. 입원 중 시행한 총 4차례(입원 1일, 8일, 15일, 22일)의 균형기능 검사 결과도 현훈 정도가 유의하게 감소하여 최종 검사에는 정상 범위로 호전되는 결과를 얻었다.

<증례3>의 경우 타대학병원에서 Rt. lateral medullary infarction 진단 후 입원 치료 중 우측 소뇌로 출혈성 뇌경색 재발한 환자로 본원 내원 당시 극심한 현훈으로 인한 보행 불가 상태였다. 좌측 편부전마비 MRC Grade 4+/4+로 현훈 및 운동 실조로 인하여 보행 및 기립 상태 유지가 힘들었다. 현훈과 두통이 지속되고 평소 땀이 많은 편이나 발병 후 땀이 적게 나며 입이 마르고 가슴이 답답하며 열이 막힌 듯한 느낌의 ‘胸煩悶躁’를 호소하여 소양인 裏熱 병증의 초기 단계의 表陰降氣가 부족한 脾受寒表寒病의 少陽傷風證으로 변증하여 9일 간 형방패독산을 처방하였다. 이에 발한이 증가하고 현훈 증세 VAS 7로 감소하여 보행기를 사용한 보행 연습 시작하였다. 하지만 대변이 물러지고 설사 양상을 나타내며 간헐적인 오한 증세가 발생하여 脾受寒表寒病의 亡陰證으로 변증 후 형방지황탕을 지속적으로 처방하였다. 이후 퇴원일까지 현훈 증세 지속적으로 감소하였으며 보행기 없이 단독 보행 가능한 상태로 운동 실조증도 호전되었다. 좌측 편부전 마비와 감각 장애도 지속적으로 감소하였으며 퇴원 후 일상생활 가능하여 크게 불편함이 없을 정도로 제반 증상들이 호전되었다. 입원 중 시행한 총 3차례(입원 7일, 14일, 21일) 시행한 균형기능검사는 환자가 호소하는 주관적인 현훈 호전도 (VAS)와 일치하게 감소하지는 않았으나 Close eyes의 범주에서 어느 정도 정상 범위에 가까워지는 경향성을 확인 할 수 있었다. 증례 3의 경우 단순 현훈 증상

외에 좌편부전마비의 균형기능검사 상 오차를 발생시킬 수 있는 변수가 존재하여 검사 결과가 현훈 증상의 호전도를 유의있게 반영하지 못한 것으로 생각된다.

이상의 3례에서 살펴보았듯이 소뇌경색으로 인한 현훈, 운동실조 환자에게 있어 각 개인의 소증, 체형기상, 용모사기, 성질재간 등을 고려하여 『東醫壽世保元』을 근거로 체질변증치료를 통해 현훈, 운동실조를 비롯한 제반 증상들이 현저하게 호전되는 효과가 있었다.

지금까지의 연구들은 현훈 증상 호전도에 대한 평가에 있어서 환자가 호소하는 주관적 평가 지표인 VAS(Visual analogue scale)만을 사용하여 객관적인 평가 척도 부재에 대한 한계점이 있었다. 본 연구에서는 균형기능검사라는 현훈 검사기기를 활용하여 환자가 표현하는 주관적 평가 지표인 VAS와 균형기능검사 결과가 유의한 연관성이 있으며 환자의 현훈 증상을 평가함에 있어서 보다 객관적인 평가 척도로 활용될 수 있음을 제시해 주었다. 하지만 중풍 환자에 있어서 단순 현훈 증상 외에 편부전마비와 같은 균형기능 검사 상 오차를 발생시킬 수 있는 변수들이 존재하고 보다 많은 증례 수집을 통해 검사에 대한 객관성을 검증할 필요성이 있음은 한계점으로 생각된다.

### V. 結 論

소뇌경색으로 인한 현훈 및 운동실조 환자에 대하여 『東醫壽世保元』에 근거한 사상체질변증을 통하여 치료한 결과 현저하게 호전되었으며, 균형기능검사를 활용하여 환자의 현훈과 운동실조에 대한 보다 객관적인 평가 지표를 검증하였기에 이에 보고하는 바이다.

### VI. 參考文獻

1. 대한신경외과학회. 신경외과학. 3rd edition. 서울:중앙문화사. 2006:39-40.
2. Kim SE, Jang HY, Eo EK, Kim YJ, Cheon YJ, Jung KY. Clinical Analysis of Cerebellar Infarctions Diagnosed via the Emergency Department. J Korean Soc Emerg med. 2002;13(3):269-274.(Korean)

3. K.W. Lindsay, I. Bone. Neurology And Neurosurgery Illustrated. 4th edition. 서울:E Public. 2006:233, 243-248, 331-352.
4. Kasper, Braunwald, Fauci, Hauser, Longo, Jameson. Harrison's Principles of Internal medicine. 16th edition. 서울:도서출판 MIP. 2006:140-142.
5. 전국 한의과대학 심계내과학교실. 심계내과학. 서울:서원당. 1999:365-71, 400-419.
6. Lee JW, Hong SH, Kim JE, Son HY, Kim DK, Sin CK. Case Study of Cerebellar Infarction Base on Oriental Medical Diagnosis of Dongeuibogam. Korean J Oriental Physiology & Pathology. 2009;23(6):1497-1502.(Korean)
7. Goo JW, Shin HP, Park MY, Choi HY, Kim JD. A Clinical Case Report of Cerebellar Infarction Patient With Dizziness and Ataxia. The Journal of East-West Medicine. 2008;33(4):37-46.(Korean)
8. Kim BW, Kim YJ, Kim HJ, Ryu HC, Jeon SY, Hong S. A case of Cerebellar infarction patient with vertigo and ataxia. Korean J Orient Int Med. 2003;24(3):662-666.(Korean)
9. Lee BH, Lim SC, Lee KM, Kim JS, Jung TY. A review on the Seven Acupoints for Stroke. Korean Journal of Acupuncture. 2009;26(3):103-110.(Korean)
10. 전국 한의과대학 침구경혈학교실. 침구학. 서울:집문당. 2005:299-759
11. 전국 한의과대학 사상의학교실. 사상의학. 서울:집문당. 2005:633-732, 382.
12. Lee HE, Lee JY, Han KS, Lee H, Ahn TW. A study on The Sasang Constitutional Interrelationship of Equilibrium Function According to Drinking and Smoking. J Sasang Constitut Med. 2009;21(3):63-75. (Korean)
13. 김영석. 임상중풍학. 서울:서원당. 1997:60,367-374.