

중격동염의 증례보고

김재환^{1,2} · 류동목^{1,2} · 지유진^{1,2} · 이정우² · 이덕원^{1,2}

¹강동경희대학교 치과대학병원 구강악안면외과, ²경희대학교 치의학전문대학원 구강악안면외과학교실

Abstract (J Korean Assoc Oral Maxillofac Surg 2010;36:538-42)

Mediastinitis: a case report

Jae Hwan Kim^{1,2}, Dong-Mok Ryu^{1,2}, Yu-Jin Jee^{1,2}, Jung-Woo Lee², Deok-Won Lee^{1,2}

¹Department of Oral and Maxillofacial Surgery, Kyung Hee University Dental Hospital at Gangdong

²Department of Oral and Maxillofacial Surgery, School of Dentistry, Kyung Hee University, Seoul, Korea

Acute mediastinitis is a fatal infection which occurs related to connective tissue of mediastinum, in the thoracic organs. Occurrence of mediastinitis due to craniocervical infection is very rare, and is defined as descending necrotizing mediastinitis.

November 8th, 2008, man in his early fifties visited ER due to severe swelling on left neck area and dyspnea. Antibiotic were administered immediately, and vast amount of abscess formation on pneumomediastinum and adjacent tissues were observed via chest computed tomography. With cooperation of thoracic and cardiovascular surgery department, emergency incision and drainage with drain insertion was done to remove abscess, and control the infection. After surgery, everyday saline irrigation through drain was done during hospitalization, with continues antibiotic therapy.

Descending necrotizing mediastinitis is a most rare and dangerous infection which occurs on oropharyngeal area. In case of descending necrotizing mediastinitis, accurate diagnosis, airway maintenance, remove of abscess by incision and drainage, aggressive antibiotic therapy and continuous saline irrigation is necessary to increase patient survivability. Also, computed tomography with contrast media is essential to figure out the size and location of the infection and abscess formation.

Key words: Descending necrotizing mediastinitis, Craniocervical infection, Incision, Drainage

[paper submitted 2010. 9. 26 / revised 2010. 12. 17 / accepted 2010. 12. 21]

I. 서 론

급성 중격동염은 치명적인 감염증상으로, 흉막간극과 인접한 흉부기관에서 중격동의 결합조직과 연관되어 나타난다¹. 대부분의 경우 중격동염은 식도천공 또는 흉골절개술 후의 감염으로 발생하며, 두경부 감염의 전이로 나타나는 경우는 드물다. 구인두강 감염의 합병증으로 중격동염이 나타나는 경우를 하행 괴사성 중격동염(descending necrotizing mediastinitis, DNM)²이라고 한다.

현대의학에서 사용하는 광역스펙트럼의 항균치료법에도 불구하고, 하행 괴사성 중격동염의 치료 및 관리는 매우 어려우며, 보고된 사망률도 30-40%에 이른다³. 이런 높은

사망률은 감염의 급격한 전이, 늦은 진단, 부적절한 전신상태, 패혈증 그리고 호흡기질환과 심장합병증에 의해 더욱 증가한다⁴.

하행 괴사성 중격동염은 중격동의 절개와 배농을 비롯하여 감염원인의 제거, 장기간의 광범위한 항생제 치료가 필요하다. 또한, 장기간의 항생제 치료에 따른 전신 평형상태의 조절, 방사선연상을 통한 감염위치와 범위의 파악, 저하된 전신 영양상태의 조절 및 호흡기 관리도 고려해야 한다. 우리는 이 글을 통해 50대 남자에서 발생한 치성 감염이 전이되어 유발된 하행 괴사성 중격동염에 대해 보고하고자 한다.

II. 증례보고

2008년 11월 8일 54세의 남성이 강동경희대학교 응급실을 내원하였는데, 왼쪽 목이 부어 오르는 증상이 있었으며, 호흡곤란을 호소하였다. 환자는 고혈압이나 당뇨 등의 기왕력 및 가족력은 없었으며, 내원 3일 전부터 증상이 급격하게 나타나 일반 개인병원에 들렸으나, 종합병원 진료를 권유받았다고 한다.

이 덕 원

134-090 서울시 강동구 동남로 892

강동경희대학교 치과대학병원 구강악안면외과

Deok-Won Lee

Department of Oral and Maxillofacial Surgery, Dental Hospital, Gangdong Kyung Hee University

892 Dongnamro, Gangdong-gu, Seoul, 134-090 Korea

TEL: +82-2-440-7517 FAX: +82-2-440-7589

E-mail: verycutebear@hanmail.net

응급실 내원 당시 환자의 상태는 좌측 하안면부, 목, 그리고 쇄골 하부까지 부종과 발적이 관찰되었으며, 파노라마 상에서 좌측 하악 제2대구치부의 방사선투과성 병소를 확인할 수 있었다.(Fig. 1) 응급처치를 위해 구강 외 좌측 하악 하연부와 구강 내 좌측 상행지부를 절개하여 배농을 시행하고, 배농관을 삽입하여 생성되는 농의 지속적인 배출을 통해 부종의 확산을 늦추고자 하였다. 배농 시 다량의 농이 배출되었으며, 세균검사를 위해 미생물 배양검사를 시행하였다.

입원수속 후, 치료를 위해 경험적으로 광역항생제인 아목시실린(amoxicillin, Ilsung Augmentin injection, 1.2 g, Ilsung Pharmaceuticals Co., Seoul, Korea)과 메트로니다졸(metronidazole, Trizele injection, 500 mg, Choongwae Pharmaceutical Co., Seoul, Korea)을 투여하였다. 이미 내원 당시 상당한 통증, 부종 및 발적증상을 보이고 있었기 때문에, 보호자에게는 심장, 뇌로 감염의 전이 및 사망 가능성 등에 대해 설명하고, 감염 범위의 정확한 파악을 위해 조영

제를 투여하여 전산화단층촬영검사를 시행하였다.(Fig. 2) 또한, 원인치아도 국소마취하여 외래에서 발치하였다.

11월 10일 촬영한 전산화단층촬영검사서 기종격동과 인접조직에 형성된 다량의 간극농양을 확인하고, 단순한 구인두감염이 아니라고 판단하여, 협력수술 요청과 관리에 대해 흉부외과에 의뢰하고, 11월 11일 응급수술을 시행하기로 결정하였다.(Fig. 3) 환자가 목과 좌측 하안면부의 부종으로 충분한 개구가 어려워, 호흡기내과와 협력하여 기관지내시경을 사용하여 비기관삽관을 할 수 있었다. 수술 시 좌측 목 중상부와 좌측 하악 하연 밑으로 절개를 시행하고, 다량의 배농을 확인하였다. 수술 후에도 농 형성부에 대한 지속적인 관류세척을 시행할 수 있도록, 5개의 배

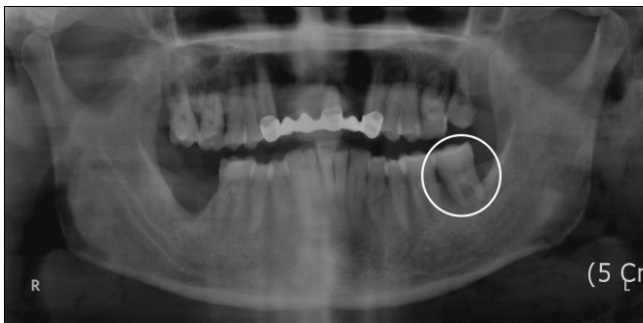


Fig. 1. Panorama X-Ray image taken before surgery. Radiolucent lesion on root of right second molar can be found.

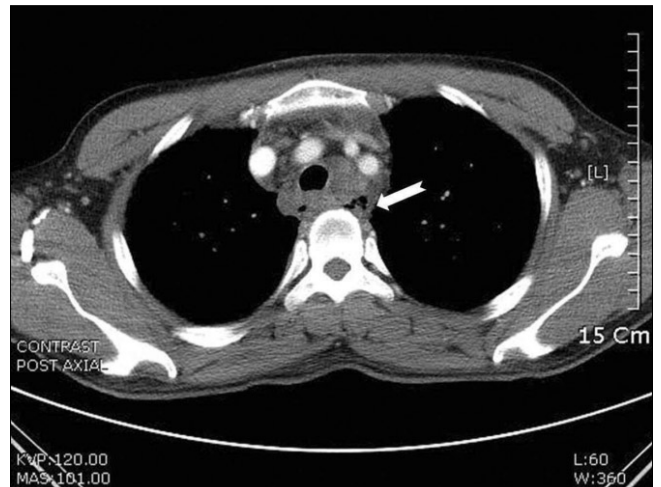


Fig. 3. Preoperative CT image of chest. Radiolucent abscess space in pneumomediastinum can be noticed. (CT: computed tomography)

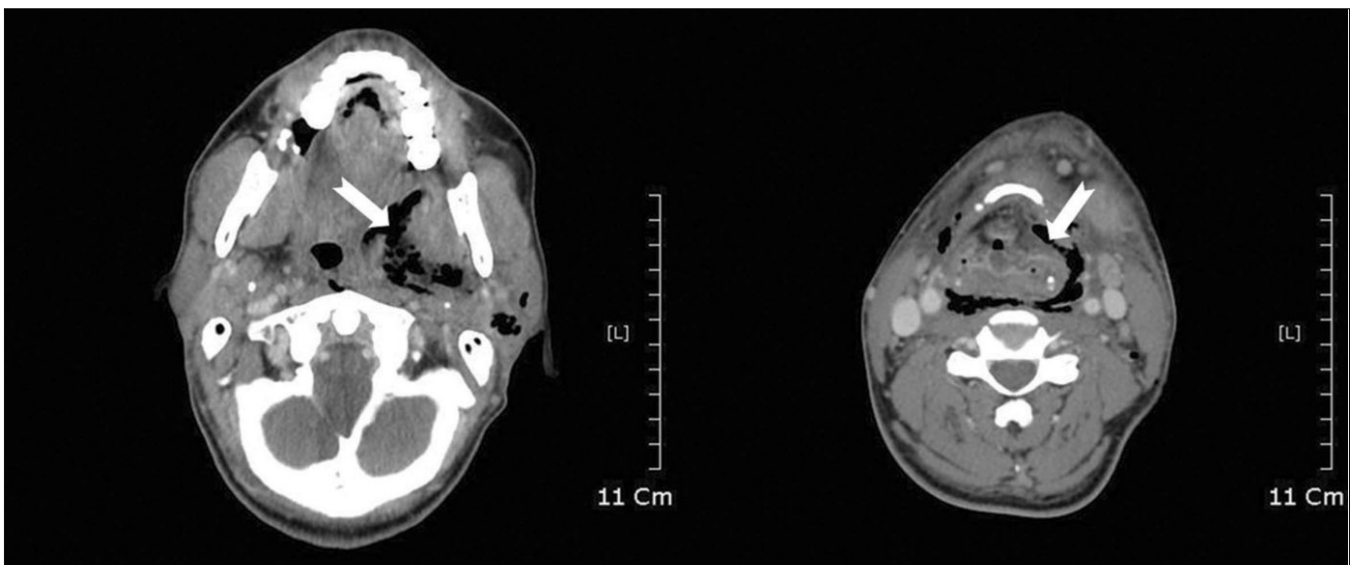


Fig. 2. Preoperative CT image of neck. Decreased airway due to abscess formation can be noticed. (CT: computed tomography)

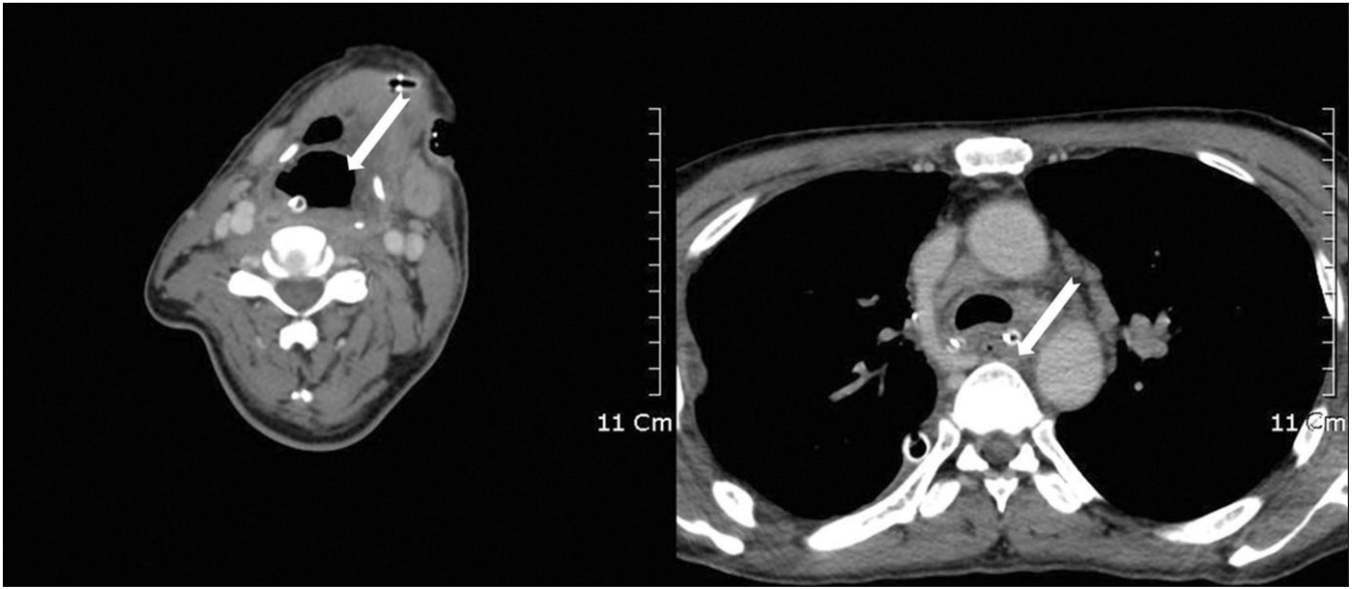


Fig. 4. Postoperative neck CT image. Increased airway, decreased abscess space in pneumomediastinum can be noticed. (CT: computed tomography)

농관을 절개부에 삽입하였다. 두 개의 배농관은 하악 하연부의 절개부를 통해서 각각 하악각 내측 심부와 골 내측면으로 삽입하고, 3개의 배농관은 좌측 목 중앙부의 절개부를 통해 목의 내측, 하방, 외측으로 삽입하였다. 입원 당일 날 시행한 절개부에도 배농관을 더 큰 것으로 교체하여 삽입하였다. 그 다음, 흉부외과에서 기관지 부위에 절개와 배농을 시행하고, 우측 폐의 측면으로 절개와 박리를 시행하여 종격동 내의 농과 괴사조직 잔사를 제거하였다. 이후의 관리를 위해 흉관 또한 삽입하였다. 원활한 기도유지를 위해 기관절개술을 하려 하였으나, 배농관을 통해 나오는 농이 기관절개술 부위로 흘러 들어갈 위험이 있어, 기관지 바로 위까지만 절개를 시행하고, 절개부를 통해 기관지 좌, 우측으로 배농관만 삽입하여 농의 배농을 시행하였다. 수술 후, 환자의 전신상태를 자세히 관찰하기 위해 내과중환자실로 이송하였다. 호흡조절을 위해 비기관투브는 발관하지 않았으며, 통증 조절을 위해 약물을 사용하여 진정상태를 유지하였다.

내과중환자실에서 수술부의 관리를 위해 매일 12시간 간격으로 구강 내, 외의 배농관을 통해 3 L의 생리식염수로 관류세척을 하고, 거즈를 교체하였다. 환자는 약물을 사용하여 진정상태를 유지하였기 때문에 적절한 영양관리가 어려워, 영양관리부서에 의뢰하여 12일부터 총비경구영양식(total parenteral nutrition, TPN)을 투여하였다. 수술 부위와 농 형성부의 통증이 심했기 때문에, 통증에 의한 자극으로 환자의 진정상태를 유지하는 것이 매우 어려웠다. 자가통증조절법(patient controlled analgesia, PCA)도 사용하였지만, 큰 효과를 볼 수는 없었다. 목 부위의 배농관 삽입위치

및 배농 상태의 확인과, 잔여병소를 확인하기 위해, 조영제를 사용하여 목과 흉부에 대한 전산화단층촬영을 시행하기로 하였다. 11월 12일 환자를 스트레처카트에 옮기고, 앰부로 호흡관리를 하면서 전산화단층촬영검사실로 이송하여 목에 대한 전산화단층촬영검사를 시행하였다. 전산화단층촬영검사 소견으로 모든 배농관이 적절한 위치에 있는 것을 확인하였다. 익일 흉부의 전산화단층촬영을 위해 같은 방법으로 환자를 이송하려 하였으나, 이송준비 중 비기관투브의 문제로 환자에게서 호흡곤란이 나타났다. 즉시 심폐소생술과 응급치료를 시행하면서 기관 내 삽관을 성공하였지만, 산소포화도 저하시간이 너무 길어 환자의 의식을 확인할 수 없었다. 환자에게 저산소증에 의한 뇌손상이 나타났을 가능성을 생각하여 신경과에 진료를 의뢰하였다.

응급상황 후에도 같은 방법으로 12시간 간격으로 관류세척을 시행하였다. 일주일 단위로 미생물 배양검사를 하고, 미루었던 흉부의 전산화단층촬영검사를 시행하여, 이전과 비교해서 확장된 기도와, 감소된 병소의 크기를 확인하였다. 종격동에서도 개선된 상태를 확인할 수 있었다.(Fig. 4) 미생물 배양검사 결과 대장균(*Escherichia coli*), 녹농균(*Pseudomonas aeruginosa*)를 확인한 후 감염내과에 의뢰하여 24일 타조신(tazocin, Tazocin injection, 4.5 g, Pfizer Inc., New York, USA)과 시프로플록사신(ciprofloxacin, Qupron injection, Shin Poong Pharmaceuticals, Co. Ltd., Seoul, Korea)으로 항생제를 변경하고, 25일 타조신과 세프트지딴(ceftazidime, Tazicef injection, 1 g, Shin Poong Pharmaceuticals, Co. Ltd., Seoul, Korea)으로 다시 변경하였다. 기관 내

삽관을 통해서도 환자의 기도관리가 어려워, 배농관을 통해 흘러나오는 농의 양이 감소한 것을 확인하고, 흉부외과에 의뢰하여 기관지절개술을 시행하였다. 이노제, 영양제 등을 사용하여 환자의 전신 평형상태를 조절하고, 지속적인 관류세척을 시행하여, 12월 22일 중격동과 구인두 감염부의 상태 개선을 확인하였다. 이후 흉관, 배농관과 기관류브를 제거하고, 환자를 관찰하였다.

마지막 미생물 배양검사서에서 검출된 황색포도상구균(*Staphylococcus aureus*)이 검출되었다. 이에 대한 항생제 민감도 검사결과, 옥사실린(*oxacillin*)에 대한 내성이 발견되어, 메치실린 내성 황색포도상구균(*Methicillin-resistant Staphylococcus Aureus*, MRSA)으로 진단하였다. 이는 내과 중환자실에서 장기간 입원하여, 다른 환자에서 이환된 것으로 생각한다. 이에 대한 추가치료를 계획하고 감염내과와 협진을 시행하려 하였으나, 환자 보호자가 집 근처의 병원으로 전원요청을 하였다. 이에 따라 12월 30일 구급차를 통해 부산의 병원으로 환자를 이송 및 퇴원조치하였다.

이후 환자는 지속적으로 치료를 받아 감염상태는 개선되었으나, 아직까지 의식은 소실된 상태라는 것을 확인하였다.

Ⅲ. 고 찰

Estreza 등⁵은 치성 감염의 전이로 인한 중격동염 진단의 기준 3가지를 다음과 같이 제시하였다.

첫째는, 심각한 구인두 감염증상의 존재. 둘째는 방사선 영상에서 중격동염의 특징을 확인할 수 있다. 중격동염의 경우 흉부방사선사진에서 조직 내의 가득 차 있는 가스, 공기액체층, 그리고 중격동의 비대 등을 확인할 수 있다. 셋째는 구인두에서 중격동까지의 개통관계를 확인할 수 있다는 것이다.

목에서 중격동으로 감염이 전이될 수 있는 경로에는 크게 3가지가 있는데, 첫째, 중격동 전방으로 연결되는 기관 전부간극이 있다. 이곳의 근막은 심장막과 벽측 늑막에 융합되어 있다. 둘째는 장부혈관계(viscerovascular) 공간이 있고, 셋째는 후인두 근막간극으로, 대부분의 치성 감염으로 유발된 중격동염은 이곳을 통해 전이되며, 중격동 후방과 횡경막으로 연결된다.

세균학적으로, 치성 감염에서 전이된 중격동염에는 다수의 세균이 관여하며, 혐기성 세균이 주 역할을 한다. 혐기성 세균과 호기성 세균의 협력작용으로 급격한 감염과 전이가 나타나며, 높은 사망률도 이와 관계가 있다. Howell 등⁶은 중격동염의 다양한 합병증을 보고했는데, 이중에는 농흉, 대동맥의 침식, 늑골의 골수염, 흡입성 폐렴, 그리고 재발성 농양 등이 포함된다. 치료는 장기간의 항생제투여와 영양 및 호흡기관리는 물론, 농 형성부의 광범위한 절개와 배농이 필요하다. 이를 위한 방법은 크게 경부절개법⁷, 일반 개흉술, 그리고 검상하부⁸를 통한 경흉부절개 또는 횡행개흉흉골절개술(*clamshell incision*)⁹ 4가지로 분류할 수

있다. 항생제의 경우 반코마이신(*vancomycin*)이 주로 사용되는데, 메치실린 내성 황색포도상구균과 같은 내성균의 감염이 동반될 경우, 리네졸리드(*linezolid*)를 사용하여 좋은 치료 효과를 얻을 수 있다¹⁰.

Sandner 등¹¹은 1997년부터 2004년까지 치료한 6명의 하행 괴사성 중격동염 환자에 대해 보고하였다. 모든 환자들은 발열, 호흡곤란, 그리고 목의 부종 등의 증상을 보였고, 구강 내에 충치 또는 치주염 등의 감염원인이 존재했다. 내원 즉시 페니실린과 메트로니다졸을 사용한 광범위한 항생제치료를 시행한 다음, 미생물 배양검사 결과에 따라 투여 항생제를 변경하였다. 또, 모든 환자들에게 개흉술 및 경부절개술 등의 외과적 접근법을 통한 배농술과 감염조직의 제거를 시행하였다. 광범위하고 빠른 외과적 시술과 집중적인 항생제투여를 시행했기 때문에 모든 환자들이 회복될 수 있었다고 보고하였다.

Roccia 등¹² 또한 1996년부터 2005년까지 치료한 23명의 하행 괴사성 중격동염 환자에 대해 보고하였다. 개흉술 및 경부절개술 등의 외과적 시술을 시행했음에도 불구하고, 7명의 환자가 패혈증과 장기부전으로 죽었고, 이것은 외과적 시술과 항생제치료를 좀 더 적극적으로 시행하지 못했기 때문이라고 하였다. Malis 등¹³도 마찬가지로 하행 괴사성 중격동염 환자에게는 외과적 배농술과 감염조직 제거술을 중심으로, 광범위한 항생제치료가 필요하고, 개흉술을 즉시 시행하여야 한다고 주장했다.

Misthos 등¹⁴은 1985년부터 2002년까지 치료한 27명의 하행 괴사성 중격동염 환자 중 광범위하고 적극적인 개흉술과 중격동배농술을 사용한 환자 11명과, 국소적인 경부절개를 통한 배농술을 사용한 환자 16명을 대상으로 치료한 결과를 비교, 분석하였다. 적극적인 개흉술과 중격동배농술을 사용한 환자의 생존율은 다른 환자에 비해 크게 높았으며, 하행 괴사성 중격동염의 치료에는 반드시 적극적인 외과치료가 필요하다고 보고하였다.

하행 괴사성 중격동염은 구인두에서 나타날 수 있는 감염 중 가장 위험하고도 흔하지 않은 증상이다. 하행 괴사성 중격동염이 발생한 경우, 환자의 생존율을 높이기 위해선, 정확한 진단과 빠르고 적극적인 외과적 처치가 필요하다. 적절한 처치에는 기도유지와 관리, 농 형성부의 빠른 절개와 배농, 적극적인 항생제투여와 지속적인 관류세척 등을 포함하며, 조영제를 사용한 전산화단층촬영검사¹⁵ 등으로 감염 및 농 형성부의 위치와 범위를 정확하게 파악할 수 있다. 최근의 연구에서, 고압산소치료(*hyperbaric oxygen therapy*)¹⁶를 반코마이신과 병용하여, 상당한 치료효과를 얻을 수 있다고 보고하였다.

단순한 감염증상이라도 하행 괴사성 중격동염으로 발전할 가능성이 있으며, 치과의사들은 이와 같은 증상들에 대해 빠르고 정확하게 대처할 수 있도록 유의해야 한다.

References

1. Maioli M, Ghelma F, Giacomini M, Piovesana G, Lowi R, Mantovani A. Descending necrotizing mediastinitis: report of two cases. *Ann Ital Chir* 2008;79:209-11.
2. Pappa H, Jones DC. Mediastinitis from odontogenic infection. A case report. *Br Dent J* 2005;198:547-8.
3. Librizzi D, Mazzola E, Maragliano S, Macaluso A, Matranga S, Di Miceli G. The descending necrotizing mediastinitis. *G Chir* 2008;29:347-50.
4. Biasotto M, Chiandussi S, Costantinides F, Di Lenarda R. Descending necrotizing mediastinitis of odontogenic origin. *Recent Pat Antiinfect Drug Discov* 2009;4:143-50.
5. Estrera AS, Landay MJ, Grisham JM, Sinn DP, Platt MR. Descending necrotizing mediastinitis. *Surg Gynecol Obstet* 1983;157:545-52.
6. Howell HS, Prinz RA, Pickleman JR. Anaerobic mediastinitis. *Surg Gynecol Obstet* 1976;143:353-9.
7. Levine TM, Wurster CF, Krespi YP. Mediastinitis occurring as a complication of odontogenic infections. *Laryngoscope* 1986;96:747-50.
8. Wheatley MJ, Stirling MC, Kirsh MM, Gago O, Orringer MB. Descending necrotizing mediastinitis: transcervical drainage is not enough. *Ann Thorac Surg* 1990;49:780-4.
9. Ris HB, Banic A, Furrer M, Caversaccio M, Cerny A, Zbären P. Descending necrotizing mediastinitis: surgical treatment via clamshell approach. *Ann Thorac Surg* 1996;62:1650-4.
10. Sacar S, Sacar M, Aybek H, Turgut H, Onem G, Cevahir N, *et al.* Comparison of the therapeutic efficacy of linezolid and vancomycin and correlation of serum and tissue malondialdehyde and myeloperoxidase in an experimental mediastinitis model. *J Surg Res* 2009;152:89-95.
11. Sandner A, Borgermann J, Kösling S, Silber RE, Bloching MB. Descending necrotizing mediastinitis: early detection and radical surgery are crucial. *J Oral Maxillofac Surg* 2007;65:794-800.
12. Roccia F, Pecorari GC, Oliaro A, Passet E, Rossi P, Nadalin J, *et al.* Ten years of descending necrotizing mediastinitis: management of 23 cases. *J Oral Maxillofac Surg* 2007;65:1716-24.
13. Malis DD, Busaidy KF, Marchena JM. Lemierre syndrome and descending necrotizing mediastinitis following dental extraction. *J Oral Maxillofac Surg* 2008;66:1720-5.
14. Misthos P, Katsaragakis S, Kakaris S, Theodorou D, Skottis I. Descending necrotizing anterior mediastinitis: analysis of survival and surgical treatment modalities. *J Oral Maxillofac Surg* 2007;65:635-9.
15. Abakumov MM, Barmina TG, Ishmukhametov AI. X-ray computed tomography in the diagnosis of mediastinitis. *Khirurgiia (Mosk)* 2001;7:9-12.
16. Turhan V, Sacar S, Uzun G, Sacar M, Yildiz S, Ceran N, *et al.* Hyperbaric oxygen as adjunctive therapy in experimental mediastinitis. *J Surg Res* 2009;155:111-5.