

# Bio-Oss 골이식이 치아맹출에 미치는 영향에 관한 동물실험 연구

김지훈 · 장채리 · 최병호

연세대학교 원주의과대학 원주기독병원 치과학교실

**Abstract** (J Korean Assoc Oral Maxillofac Surg 2010;36:528-32)

## Effect of Bio-Oss grafts on tooth eruption: an experimental study in a canine model

Jihun Kim, Chae-Ri Chang, Byung-Ho Choi

*Department of Dentistry, Wonju Christian Hospital, Wonju College of Medicine, Yonsei University, Wonju, Korea*

**Introduction:** There are few reports on tooth eruption through Bio-Oss grafts. To our knowledge, there are no reports on whether teeth can erupt normally through the grafts. The aim of this study was to examine the effect of Bio-Oss grafts on tooth eruption in a canine model.

**Materials and Methods:** In five 10-week-old dogs, the deciduous third mandibular molars in one jaw quadrant of each animal were extracted and the fresh extraction sockets were then filled with Bio-Oss particles (experimental side). No such treatments were performed on the contralateral side (control side). A clinical and radiological evaluation was carried out every other week to evaluate the eruption level of the permanent third mandibular premolars and compare the eruption levels between the two sides.

**Results:** At week 4 after the experiment, the permanent third premolars began to erupt on both sides. At week 12, the crown of the permanent third premolar emerged from the gingiva on both sides. At week 20, the permanent third premolars on both sides erupted enough to occlude the opposing teeth. No significant differences were found between the control and experimental sides in terms of the eruption speed of the permanent third molars.

**Conclusion:** These findings demonstrate that the grafting of Bio-Oss particles into the alveolar bone defects does not affect tooth eruption.

**Key words:** Bone biology, Cleft lip, Cleft palate, Tooth movement, Tooth impaction

[paper submitted 2010. 9. 26 / revised 2010. 12. 17 / accepted 2010. 12. 24]

### I. 서 론

구순구개열을 가진 환자에서 치조열 부위 골이식치료는 치조골의 연속성을 회복시켜 치조열 부위로 미맹출치아의 이동을 가능하게 하여 치열을 회복시켜 줄 수 있다<sup>1,3</sup>. 치조열 부위 골이식재료로 여러 가지 재료를 사용할 수 있지만<sup>1,4-10</sup> 자가골이 높은 골형성 능력을 가지는 것으로 알려져 있어 가장 널리 사용되어 왔다<sup>11-13</sup>. 그러나 자가골은 골채취 부위에 대한 추가적인 수술이 필요하며 이로 인한 수술 후 합병증이 발생할 수 있는 단점을 가진다<sup>14-16</sup>. 이러한 단점 때문에 치조골 이식재료로 현재 가장 많이 사용하고 있는 재료는 이종골 이식재료인 Bio-Oss 이다<sup>17</sup>. Bio-Oss는 송아지 뼈

를 무균적으로 채취하여 에틸렌다이아민 등으로 화학처리하고 단백질 등의 유기질을 추출시킨 후 고온멸균하여 제조한 무기질이다. 사람의 망상골과 매우 유사한 화학적인 조성과 형태, 초미세구조를 가지고 있어, 매우 높은 골전도성을 갖는 것으로 알려져 있다<sup>18</sup>.

Bio-Oss를 치조열 결손 부위에 이식했을 때 이식한 Bio-Oss를 통하여 치아의 맹출이 이루어지는지 보고한 논문은 매우 드물다<sup>19</sup>. Merck 등<sup>5</sup>이 Bio-Oss 골이식재를 통하여 치아맹출이 가능함을 보고하였으나, 골이식재를 통하여 정상적인 치아맹출이 이루어지는가에 관하여 보고된 논문은 없다. 이에 저자 등은 성장 중인 개를 이용하여 Bio-Oss 이식재를 통하여 정상적인 치아맹출이 이루어지는가를 밝히고자 하였다.

#### 최 병 호

220-701 강원도 원주시 일산동 162  
연세대학교 원주의과대학 치과학교실

Byung-Ho Choi

Department of Dentistry, Wonju College of medicine, Yonsei University  
162 Ilsan-dong, Wonju, 220-701, Korea

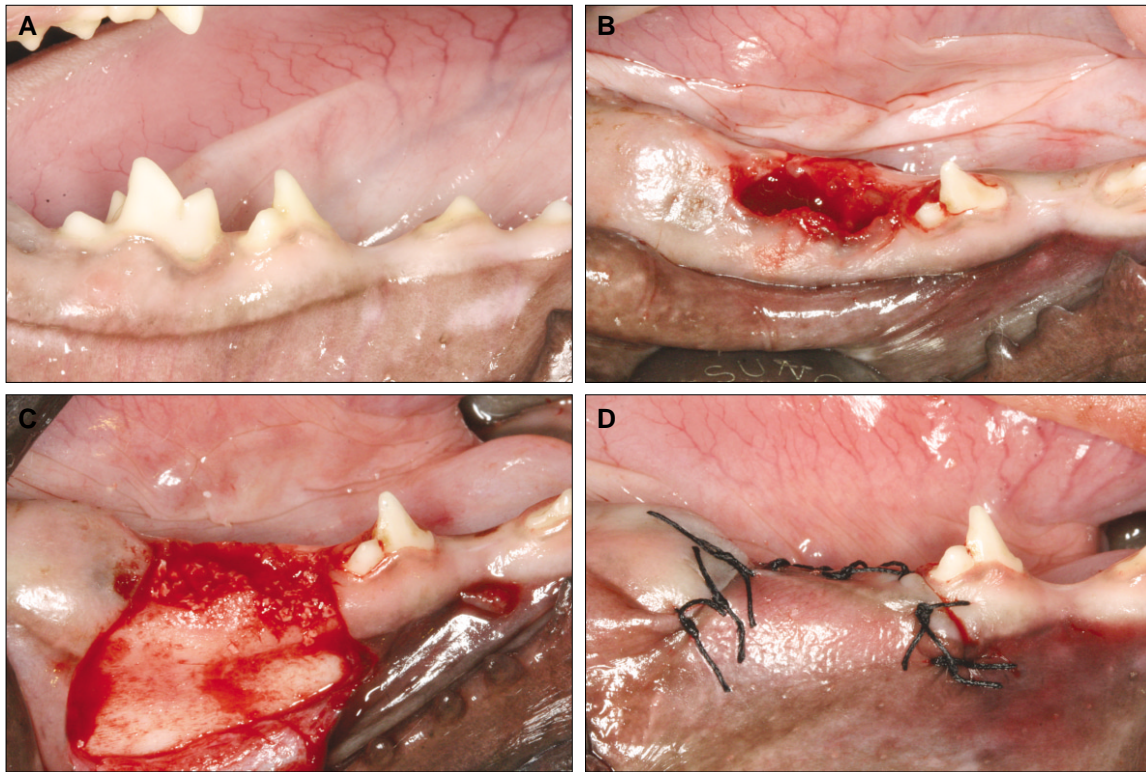
TEL: +82-33-741-0671 FAX: +82-33-741-1442

E-mail: choibh@yonsei.ac.kr

### II. 연구대상 및 방법

골이식 후 미맹출치아의 맹출을 관찰하기 위해 계승연구 치 치근형성이 아직 시작되지 않은, 생후 10주경의 어린 강아지 5마리를 실험동물로 선정하였다. 실험동물들은 조명

\*이 논문은 연세대학교 원주의과대학의 연구비(YUWCM 2009-13)지원으로 이루어진 것임.

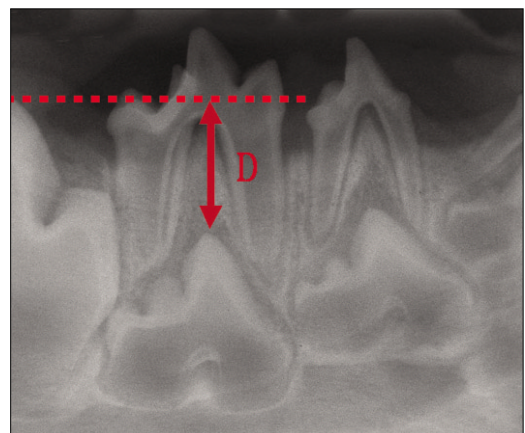


**Fig. 1.** A. Clinical features before treatment.  
 B. Clinical features after extraction of the primary 3rd molar.  
 C. Clinical features after filling the extraction sockets with Bio-Oss particles.  
 D. Clinical features after treatment.

과 온도가 조절되는 사육장에서 관리되었다. 모든 실험동물들은 실험 전 치근단 방사선사진촬영을 통해 유치와 하방의 영구치치배의 상태를 확인하였고, 임상적으로도 치근단염증이나 치은염, 치주질환의 유무를 확인하였다.

실험동물의 하악 치아의 좌우측을 각각 실험군측과 대조군측으로 무작위로 설정하였다. 실험군측에서 하악의 제3유구치를 발치하였다. 발치는 판막의 거상 없이 통상적인 발치검자와 엘리베이터를 사용하여 이루어졌으며, 술후창상기에 의한 영향을 줄이기 위해 시술은 최소 침습적으로 시행되었다. 발치 시 치근 사이 충격은 보존하였으며, 발치 후 치근단사진을 통해 치근의 잔존 여부를 확인하였다. 발치 후 발치와 협측에서 점막피판을 거상하여 치조골을 노출시키고 발치와에 입자형태의 골이식체인 Bio-Oss (Geistlich Biomaterials, Wolhuser, Switzerland)를 이식하였으며, 골이식체는 발치와 상연까지 채웠다. 이식 후 점막피판을 이용하여 골이식체를 완전히 덮고 피판을 긴밀하게 봉합하였다.(Fig. 1) 하악의 반대 쪽 대조군측에서는 어떤 처치도 시행하지 않았다.

시술 후 1주째 봉합사를 제거하였으며, 2주 간격으로 실험군과 대조군 양측의 방사선사진을 촬영하여 제3유구치인 제3소구치의 맹출을 관찰하였다. 방사선사진은 치근단 방사선사진을 평행기법으로 촬영하였으며 제3소구치 치



**Fig. 2.** Measurements of tooth eruption levels made on periapical radiograph.  
 D: tooth eruption level

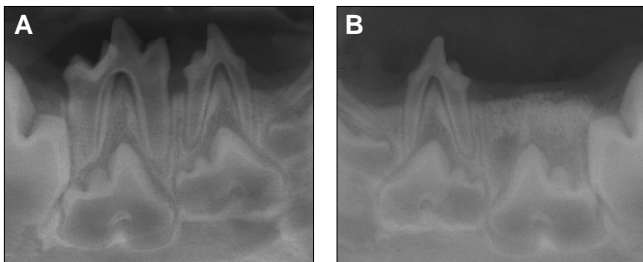
관의 최정점과 제4소구치 치관의 최정점 사이 수직거리를 측정하였다.(Fig. 2) 임상적으로 치은위로 드러난 치관의 높이를 비교하였다.

통계학적 분석으로 Mann-Whitney 검정을 사용하여 실험군측과 대조군측에서 측정한 시기별 제3소구치 치관높이를 비교하였다.

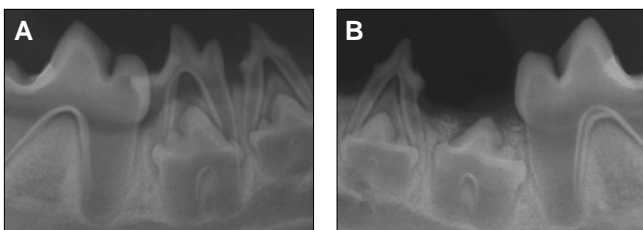
### Ⅲ. 결 과

모든 실험동물이 시술 후 양호한 치유상태를 보였다. 시술 4주 후 촬영한 방사선사진에서 대조군측과 실험군측 모두에서 제3소구치의 맹출이 방사선사진에서 관찰되었으며, 실험군측에 이식된 Bio-Oss는 발치와 부위에서 안정되게 생착된 상태를 보였다.(Fig. 3) 시술 후 8주 때 대조군측에서는 제3유구치의 치근흡수와 동시에 제3소구치의 상방으로의 맹출이 관찰되었고, 실험군측에서는 제3소구치가 이식된 골이식재를 통과하여 상방으로 맹출하는 모습이 관찰되었다.(Fig. 4) 시술 후 12주 때 대조군측에서는 제3유구치가 제3소구치의 맹출에 따른 동요도가 증가하여 자연 탈락되면서 치은 밖으로 노출되었고, 실험군측에서는 이

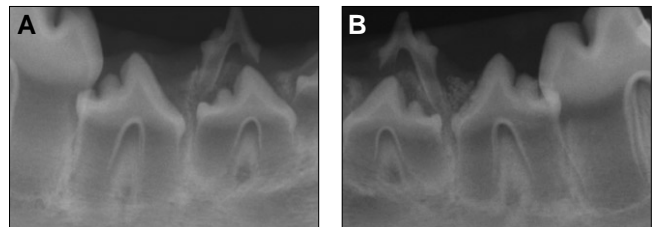
식한 골이식재가 소실되면서 제3소구치의 치관 일부가 치은 밖으로 노출되었다.(Fig. 5) 시술 후 16주 때 구강 내로 나타난 제3소구치는 대조군과 실험군 양측에서 비슷한 맹출높이를 보였으며, 제3소구치 치근형성 정도도 양측에서 거의 차이가 나지 않았다. 실험군측에서 골이식재는 제3소구치 치관 주위에 일부 남아 있는 것이 관찰되었지만 대부분 소실되었다.(Fig. 6) 시술 후 20주 때 양측에서 모두 제3소구치는 상악 대합치와 교합이 시작되었다. 실험군측에서 잔존 골이식재는 방사선사진에서 대부분 관찰되지 않았다.(Fig. 7) 시기별 제3소구치 치관높이 평가에서 모든 시기에 있어서 대조군과 실험군은 유의성 있는 차이를 보이지 않았다.(Table 1)



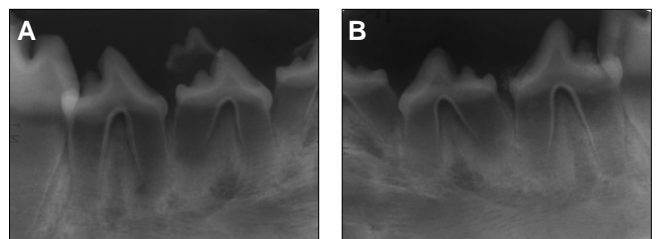
**Fig. 3.** Periapical radiographs taken 4 weeks after treatment. A. Control side. B. Experimental side.



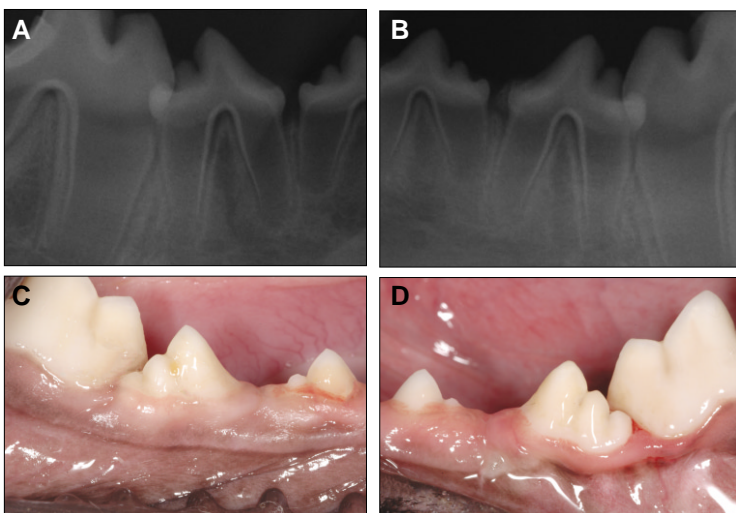
**Fig. 4.** Periapical radiographs taken 8 weeks after treatment. A. Control side. B. Experimental side.



**Fig. 5.** Periapical radiographs taken 12 weeks after treatment. A. Control side. B. Experimental side.



**Fig. 6.** Periapical radiographs taken 16 weeks after treatment. A. Control side. B. Experimental side.



**Fig. 7.** Periapical radiographs and clinical features taken 20 weeks after treatment. A, C. Control side. B, D. Experimental side.

**Table 1.** Results from measurements describing tooth eruption levels during the time of eruption on the control and experimental sides

Weeks	Control group	Experimental group	P
0	11.2±2.1	11.5±2.2	>0.05
2	11.2±2.1	11.5±2.2	>0.05
4	10.3±2.3	10.5±2.0	>0.05
6	9.5±1.9	9.9±2.1	>0.05
8	8.8±1.4	9.1±1.5	>0.05
10	8.1±1.3	8.8±2.3	>0.05
12	7.5±1.9	7.9±1.7	>0.05
14	6.5±1.3	6.9±1.5	>0.05
16	5.7±1.1	6.1±1.3	>0.05
18	4.9±1.2	5.2±1.4	>0.05
20	4.1±1.3	4.4±1.1	>0.05

#### Ⅳ. 고 찰

Bio-Oss 이식재를 통하여 정상적인 치아맹출이 이루어지는지를 밝히는 본 실험에서 실험동물의 선정은 매우 중요하였다. 치조골의 구조, 치아 수, 치아맹출 시기 등에서 있어서 사람과 비슷한 동물은 매우 드물다. 그러나 이전의 연구에서 개가 치아맹출에 관한 연구에 흔히 사용되어 왔다.<sup>5,20-22</sup> 개는 사람과 마찬가지로 무치악으로 태어나 유치기를 거쳐 영구치로 교환을 한다. 그러나 개는 사람보다 더 많은 치아 수를 가진다. 즉 28개의 유치와 42개의 영구치를 가진다. 사람보다 치아의 맹출 및 교환이 빨라서 유전치가 먼저 생후 2-3주경에 맹출하고, 다음으로 유견치와 유구치가 맹출하며, 마지막 3번째 유구치는 생후 8-12주경에 나와 28개의 유치열을 완성한다. 영구치 교환은 생후 3개월부터 시작하고, 5개월이 되면 모든 유치가 빠지게 되며, 늦어도 7-8개월이면 42개의 모든 영구치를 가진다<sup>23</sup>. 따라서, 본 실험은 생후 10주된 개를 선택하였고, 실험을 시작한 후 6주 때 제3소구치의 맹출을 방사선사진에서 관찰할 수 있었다.

본 실험에서 가장 흥미로운 발견은 치조골에 이식한 Bio-Oss를 통하여 정상적인 치아의 맹출이 이루어진다는 것이다. 즉, 발치한 치조와에 Bio-Oss를 이식한 부위와 자연적인 치아맹출이 진행된 부위에서 치아맹출 속도에 있어 차이를 보이지 않았다. 이는 골이식을 시행한 부위로 치아맹출이 가능함을 보여준 이전 동물실험과<sup>5</sup> 같은 결과를 보여주면서 동시에 맹출속도에 있어서도 차이가 없음을 보여주었다. 치아의 맹출은 여러 가지 원인에 의하여 영향을 받을 수 있다. 즉, 치아맹출 과정 중에 치배에 가해진 외상이나 감염, 심지어 그로 인한 반흔조직에 의해서도 맹출은 영향을 받을 수 있고, 낭종이나 양성 종양 등에 의해서도 영향을 받게 된다<sup>24-26</sup>. 또한, 미성숙 치배 상방의 치조골과 치은의 상태 및 양에 따라 맹출의 방향이나 양상이 달라 질

수 있다<sup>27</sup>. 본 연구의 주된 관심은 치조골에 이식한 Bio-Oss가 치아맹출에 영향을 미치는지에 관한 것이었다. 본 연구 결과는 이식한 Bio-Oss가 치아의 맹출에 방해로 주지 않음을 보여주었다. Bio-Oss는 송아지 뼈를 무균적으로 채취하여 에틸렌다이아민 등으로 화학처리하고 단백질 등의 유기질을 추출시킨 후 고온멸균한 무기질이다. 사람의 망상골과 매우 유사한 화학적인 조성고 형태, 초미세구조를 보인다. 사람의 골과 유사한 구조 때문에 매우 높은 골전도성을 갖는 것으로 알려져 있다<sup>24</sup>. Bio-Oss를 골결손 부위에 넣을 경우 주변에서 골개조가 일어나면서 Bio-Oss 주변에 골형성이 일어나고 또한 Bio-Oss는 흡수되면서 골로 대체된다<sup>25</sup>. 본 실험의 관찰에 의하면 Bio-Oss가 있는 부위로 치아맹출이 이루어지면 흡수되면서 소멸되어 치아맹출에 방해로 주지 않은 것으로 보인다. 일반적으로 개는 사람보다 조직재생속도가 더 빠르다고 알려져 있다. Cardaropoli 등<sup>28</sup>은 개에서 발치한 부위의 창상을 관찰한 결과 발치창 부위에서 2주 후 골형성이 시작되고, 4주 후에는 발치창의 88%가 무기질 골로 대체된다고 보고하였다. 이러한 결과는 개의 발치창을 이용한 본 실험에서 4주 후 골이식재를 통해 이루어진 치아맹출이, Bio-Oss 주위에 무기질 골이 형성되었고 형성된 무기질 골과 Bio-Oss를 통하여 이루어졌음을 시사한다.

본 연구의 결과는 구순구개열을 가진 환자의 교정치료계획에 영향을 줄 수 있다. 특히 치조열 부위로 맹출치아의 이동을 계획할 경우 치조열 부위를 Bio-Oss 골이식으로 치조골의 연속성을 회복시킬 뿐 아니라 골이식 부위로 정상적인 치아맹출도 가능하게 해 줄 수 있기 때문이다. 또한 치아가 상실된 부위 치조골의 폭이 너무 좁아 교정적 치아 이동이 불가능한 환자에서 Bio-Oss로 수평적 골증대를 시행하고 치아이동을 가능하게 해 줄 수 있기 때문이다<sup>5,29</sup>. 향후 Bio-Oss 이식이 치아맹출 및 교정적 치아이동에 미치는 영향에 관한 임상적인 연구를 통해 더 검증이 이루어질 필요가 있다. 본 연구는 그에 대한 예비실험으로서 의의가 있다고 본다.

#### Ⅴ. 결 론

생후 10주경의 어린 강아지 5마리에서 하악의 제 3 유구치를 발치하고 발치와에 Bio-Oss를 이식한 부위와 자연적인 치아맹출이 진행된 부위에서 치아맹출의 시기 및 속도에 있어 차이를 보이지 않았다. 이러한 결과를 통하여 치조골에 이식한 Bio-Oss를 통하여 정상적인 치아의 맹출이 이루어진다고 생각한다.

#### References

- Freihofer HP, Borstlap WA, Kuijpers-Jagtman AM, Voorsmit RA, van Damme PA, Heidbüchel KL, et al. Timing and trans-

- plant materials for closure of alveolar clefts. A clinical comparison of 296 cases. *J Craniomaxillofac Surg* 1993;21:143-8.
2. Witsenburg B, Rimmelink HJ. Reconstruction of residual alveolo-palatal bone defects in cleft patients. A retrospective study. *J Craniomaxillofac Surg* 1993;21:239-44.
  3. Kalaaji A, Lilja J, Friede H, Elander A. Bone grafting in the mixed and permanent dentition in cleft lip and palate patients: long-term results and the role of the surgeon's experience. *J Craniomaxillofac Surg* 1996;24:29-35.
  4. Diès F, Etienne D, Abboud NB, Ouhayoun JP. Bone regeneration in extraction sites after immediate placement of an e-PTFE membrane with or without a biomaterial. A report on 12 consecutive cases. *Clin Oral Implants Res* 1996;7:277-85.
  5. Merckx MA, Maltha JC, van't Hoff M, Kuijpers-Jagtman AM, Freihofer HP. Tooth eruption through autogenous and xenogenous bone transplants: a histological and radiographic evaluation in beagle dogs. *J Craniomaxillofac Surg* 1997;25:212-9.
  6. Becker W, Clokie C, Sennerby L, Urist MR, Becker BE. Histologic findings after implantation and evaluation of different grafting materials and titanium micro screws into extraction sockets: case reports. *J Periodontol* 1998;69:414-21.
  7. Artzi Z, Tal H, Dayan D. Porous bovine bone mineral in healing of human extraction sockets: 2. Histochemical observations at 9 months. *J Periodontol* 2001;72:152-9.
  8. Carmagnola D, Adriaens P, Berglundh T. Healing of human extraction sockets filled with Bio-Oss. *Clin Oral Implants Res* 2003;14:137-43.
  9. Froum S, Cho SC, Elian N, Rosenberg E, Rohrer M, Tarnow D. Extraction sockets and implantation of hydroxyapatites with membrane barriers: a histologic study. *Implant Dent* 2004;13:153-64.
  10. Nevins M, Camelo M, de Paoli S, Friedland B, Schenk RK, Parma-Benfenati S, *et al.* A study of the fate of the buccal wall of extraction sockets of teeth with prominent roots. *Int J Periodontics Restorative Dent* 2006;26:19-29.
  11. Norton MR, Odell EW, Thompson ID, Cook RJ. Efficacy of bovine bone mineral for alveolar augmentation: a human histologic study. *Clin Oral Implants Res* 2003;14:775-83.
  12. Esposito M, Grusovin MG, Coulthard P, Worthington HV. The efficacy of various bone augmentation procedures for dental implants: a Cochrane systematic review of randomized controlled clinical trials. *Int J Oral Maxillofac Implants* 2006;21:696-710.
  13. Nemcovsky CE, Artzi Z, Moses O, Gelernter I. Healing of marginal defects at implants placed in fresh extraction sockets or after 4-6 weeks of healing. A comparative study. *Clin Oral Implants Res* 2002;13:410-9.
  14. Zins JE, Whitaker LA. Membranous versus endochondral bone: implications for craniofacial reconstruction. *Plast Reconstr Surg* 1983;72:778-85.
  15. Koole R, Bosker H, van der Dussen FN. Late secondary autogenous bone grafting in cleft patients comparing mandibular (ectomesenchymal) and iliac crest (mesenchymal) grafts. *J Craniomaxillofac Surg* 1989;17 Suppl 1:28-30.
  16. Sugimoto A, Ohno K, Michi K, Kanegae H, Aigase S, Tachikawa T. Effect of calcium phosphate ceramic particle insertion on tooth eruption. *Oral Surg Oral Med Oral Pathol* 1993;76:141-8.
  17. Cardaropoli G, Araújo M, Hayacibara R, Sukekava F, Lindhe J. Healing of extraction sockets and surgically produced - augmented and non-augmented - defects in the alveolar ridge. An experimental study in the dog. *J Clin Periodontol* 2005;32:435-40.
  18. Klinge B, Alberius P, Isaksson S, Jonssen J. Osseous response to implanted natural bone mineral and synthetic hydroxylapatite ceramic in the repair of experimental skull bone defects. *J Oral Maxillofac Surg* 1992;50:241-9.
  19. Heberer S, Al-Chawaf B, Hildebrand D, Nelsen JJ, Nelson K. Histomorphometric analysis of extraction sockets augmented with Bio-Oss Collagen after a 6-week healing period: a prospective study. *Clin Oral Implants Res* 2008;19:1219-25.
  20. Pilipili CM, Goret-Nicaise M, Dhem A. Microradiographic aspects of the growing mandibular body during permanent premolar eruption in the dog. *Eur J Oral Sci* 1998;106 Suppl 1:429-36.
  21. Larson EK, Cahill DR, Gorski JP, Marks SC Jr. The effect of removing the true dental follicle on premolar eruption in the dog. *Arch Oral Biol* 1994;39:271-5.
  22. Hooft J, Mattheeuws D, van Bree P. Radiology of deciduous teeth resorption and definitive teeth eruption in the dog. *J Small Anim Pract* 1979;20:175-80.
  23. Cahill DR. The histology and rate of tooth eruption with and without temporary impaction in the dog. *Anat Rec* 1970;166:225-37.
  24. Hyun HK, Lee SJ, Lee SH, Hahn SH, Kim JW. Clinical characteristics and complications associated with mesiodentes. *J Oral Maxillofac Surg* 2009;67:2639-43.
  25. Jacobs SG. The impacted maxillary canine. Further observations on aetiology, radiographic localization, prevention/interception of impaction, and when to suspect impaction. *Aust Dent J* 1996;41:310-6.
  26. Prabhu NT, Rebecca J, Munshi AK. Dentigerous cyst with inflammatory etiology from a deciduous predecessor-report of a case. *J Indian Soc Pedod Prev Dent* 1996;14:49-51.
  27. Maynard JG Jr, Ochsenein C. Mucogingival problems, prevalence and therapy in children. *J Periodontol* 1975;46:543-52.
  28. Cardaropoli G, Araújo M, Lindhe J. Dynamics of bone tissue formation in tooth extraction sites. An experimental study in dogs. *J Clin Periodontol* 2003;30:809-18.
  29. Araújo MG, Carmagnola D, Berglundh T, Thilander B, Lindhe J. Orthodontic movement in bone defects augmented with Bio-Oss. An experimental study in dogs. *J Clin Periodontology* 2001;28:73-80.