

# 경구 bisphosphonate를 복용하는 환자에서 발생한 bisphosphonate-related osteonecrosis of jaw에 대한 임상적 특징 및 처치: 증례보고

최우성 · 윤현중 · 이상화

가톨릭대학교 여의도 성모병원 구강악안면외과

**Abstract** (J Korean Assoc Oral Maxillofac Surg 2010;36:508-14)

## Clinical feature and treatment of bisphosphonate-related osteonecrosis of jaw about oral bisphosphonate administrated patients: case reports

Woo-Sung Choi, Hyun-Joong Yoon, Sang-Hwa Lee

Department of Oral and Maxillofacial Surgery, Yeouido St. Mary's Hospital, The Catholic University of Korea, Seoul, Korea

Bisphosphonates are used effectively for many medical conditions, such as multiple myeloma, Paget's disease, osteoporosis, etc. However, recently, osteonecrosis of the jaw was observed in patients receiving long-term bisphosphonate therapy, including oral administration. This osteonecrosis is refractory, and complete recovery is not guaranteed despite a standard treatment protocol being established by many associations related to oral and maxillofacial surgery. The treatment outcome of oral bisphosphonate-related osteonecrosis of jaw (BRONJ) is reported with a review of the relevant literature

**Key words:** Bisphosphonate, Osteonecrosis, Osteoporosis

[paper submitted 2010. 8. 5 / revised 2010. 11. 20 / accepted 2010. 12. 15]

### I. 서 론

Bisphosphonate는 인-탄소-인의 사슬을 가지는 화학물질로 활동성 과골세포 사이 및 골흡수면에 선택적으로 침착되어 과골세포의 활성을 낮추어 골흡수를 줄이며, 이에 따라 골모세포의 활성도가 감소되어 전반적인 골의 전환율을 낮추는 효과를 보인다. 이러한 특징 때문에 골대사성 질환의 치료제로 많이 사용되고, 다발성 골수종, 골대사와 관련된 질환, 악성 종양의 골전이(유방암, 전립선암, 폐암 등), 폐이췌 췌 병에는 주로 정맥 내로, 골다공증, 아동기의 골형성부전증 등에는 경구로 투여하고 있다<sup>1-8</sup>.

최근에 bisphosphonate를 장기간 사용한 경우 악골에서 골노출을 동반한 감염증상과 골괴사성 병소가 발생하는 경우가 보고되고 있으며 이를 bisphosphonate-related osteonecrosis of jaw (BRONJ)로 명명하고 있다. American Association of Oral and Maxillofacial Surgeons (AAOMS) 및

대한구강악안면외과학회에서는 과거 또는 현재에 bisphosphonate 처치를 받고 있고, 구강악안면영역에 8주 이상의 지속적인 골노출이 확인되고 있으며 구강악안면영역에 방사선조사치료를 받은 적이 없는 경우를 BRONJ로 정의하고 있으며 환자의 증상에 따른 분류와 이에 따른 치료법을 제시하고 있다<sup>9</sup>.(Table 1)

또한 많은 연구들에서 BRONJ와 그에 대한 처치가 다양하게 보고되었다. 항생제치료 및 소독의 보존적인 처치, 부골절술, 변연절제술, 부분절제술과 같은 외과적 처치, 그 외의 고압산소요법, 부갑상선호르몬을 이용한 대체요법에 이르기까지 여러 방법들이 제시되었으나 장기간의 예후 등을 보장할 수 있는 확실한 처치법은 아직 없다<sup>10,11</sup>.

AAOMS에서는 bisphosphonate의 정맥 내 투여에 따른 BRONJ 발생률은 0.8-12%로, 경구투여에 따른 BRONJ 발생률은 0.01-0.04%로 보고하고 있다<sup>9</sup>. 경구로 투여되는 경우는 정맥 내로 투여되는 경우에 비해 유병률이 낮고 치유 예후가 좋다고 알려져 있다. 본 증례보고에서는 경구 bisphosphonate 투여 후 BRONJ 소견으로 가톨릭대학교 여의도 성모병원 구강악안면외과로 내원한 3명의 환자를 대상으로 각각의 임상적 특징과 대한구강악안면외과학회의 지침에 따른 보존적 처치에 대한 긍정적인 반응과 한계에 대해 보고하고 bisphosphonate의 특성 및 병리적 발생기전을 중심으로 문헌고찰을 하고자 한다.

#### 이 상 화

150-713 서울특별시 영등포구 여의도동 62  
가톨릭대학교 여의도 성모병원 구강악안면외과

#### Sang-Hwa Lee

Department of Oral and Maxillofacial Surgery, Yeouido St. Mary's Hospital,  
The Catholic University of Korea

62 Yeouido-dong, Yeongdeungpo-gu, Seoul, 150-713, Korea

TEL: +82-2-3779-2014 FAX: +82-2-769-1689

E-mail: justina@catholic.ac.kr

**Table 1.** Staging and treatment strategies of BRONJ by AAOMS position paper<sup>9</sup>

BRONJ staging	Description	Treatment strategies
At risk category	No apparent necrotic bone in patients who have been treated with either oral or IV bisphosphonates	No treatment indicated Patient education
Stage 0	No clinical evidence of necrotic bone, but non-specific clinical findings and symptoms	Systemic management, including use of pain medication and antibiotics
Stage 1	Exposed and necrotic bone in patients who are asymptomatic and have no evidence of infection	Antibacterial mouth rinse. Clinical follow-up on quarterly basis. Patient education and review of indications for continued bisphosphonate therapy.
Stage 2	Exposed and necrotic bone associated with infection as evidenced by pain and erythema in the region of the exposed bone with or without purulent drainage	Symptomatic treatment with oral antibiotics. Oral antibacterial mouth rinse. Pain control Superficial debridement to relieve soft tissue irritation.
Stage 3	Exposed and necrotic bone in patients with pain, infection, and one or more of the following: exposed and necrotic bone extending beyond the region of alveolar bone, (i.e., inferior border and ramus in the mandible, maxillary sinus and zygoma in the maxilla) resulting in pathologic fracture, extra-oral fistula, oral antral/oral nasal communication, or osteolysis extending to the inferior border of the mandible of sinus floor	Antibacterial mouth rinse. Antibiotic therapy and pain control. Surgical debridement/resection for longer term palliation of infection and pain.

(BRONJ: bisphosphonate-related osteonecrosis of jaw, AAOMS: American Association of Oral and Maxillofacial Surgeons, IV: intravenous)

## II. 증례보고

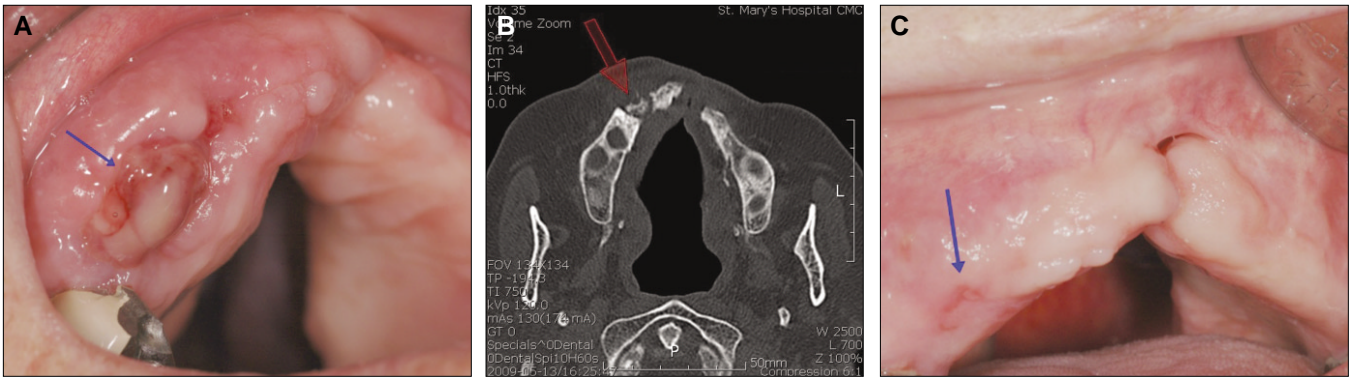
### 1. 증례 1

77세의 여자환자가 2008년 12월 잇몸에서 피가 나고 고름이 나온다는 것을 주소로 본원 외래로 내원하였다. 우측 치조제의 배농 및 출혈, 부종, 동통이 관찰이 관찰되었고 배농 부위로 골이 탐침되었다.(Fig. 1. A) 발치를 비롯한 외과적, 치주과적 치과 기왕력은 없었으나 잘 맞지 않는 부분 피개의치를 장착하고 있어 원인으로 의심하였다. 전신질환으로 고혈압, 골다공증 등이 있었고 상악의 치료하지 않은 구개열이 존재하고 있었다. 골다공증 치료로 2005년부터 alendronate (Fosamax, Maxmarvil, Fosaqueen) 등을 주기적으로 복용하고 있는 상태였다. 농배양, computed tomography (CT)를 촬영하였고 항생제처치(amoxicillin+clavulanate (Moxicle, Dae Woong Pham, Seoul, South Korea), metronidazole (Frasinyl, CJ Pharma, Seoul, South Korea)) 및 소독(chlorehexidine irrigation, 헥사메딘, Bu kwang Pharm, Seoul, South Korea)을 시작하였다. CT 상에서는 chronic osteomyelitis가 의심이 되었으나 발생원인이 될 만한 병소는 존재하지 않았다.(Fig. 1. B) 8주간의 항생제처치 및 소독 후에 배농과 부종, 동통은 감소하였으나 배농 부위는 골이 노출되었고 BRONJ로 진단하였으며 초진 시 증상을 기준으로 stage 2로 진단하여 외과적 처치보다는 보존적인 처

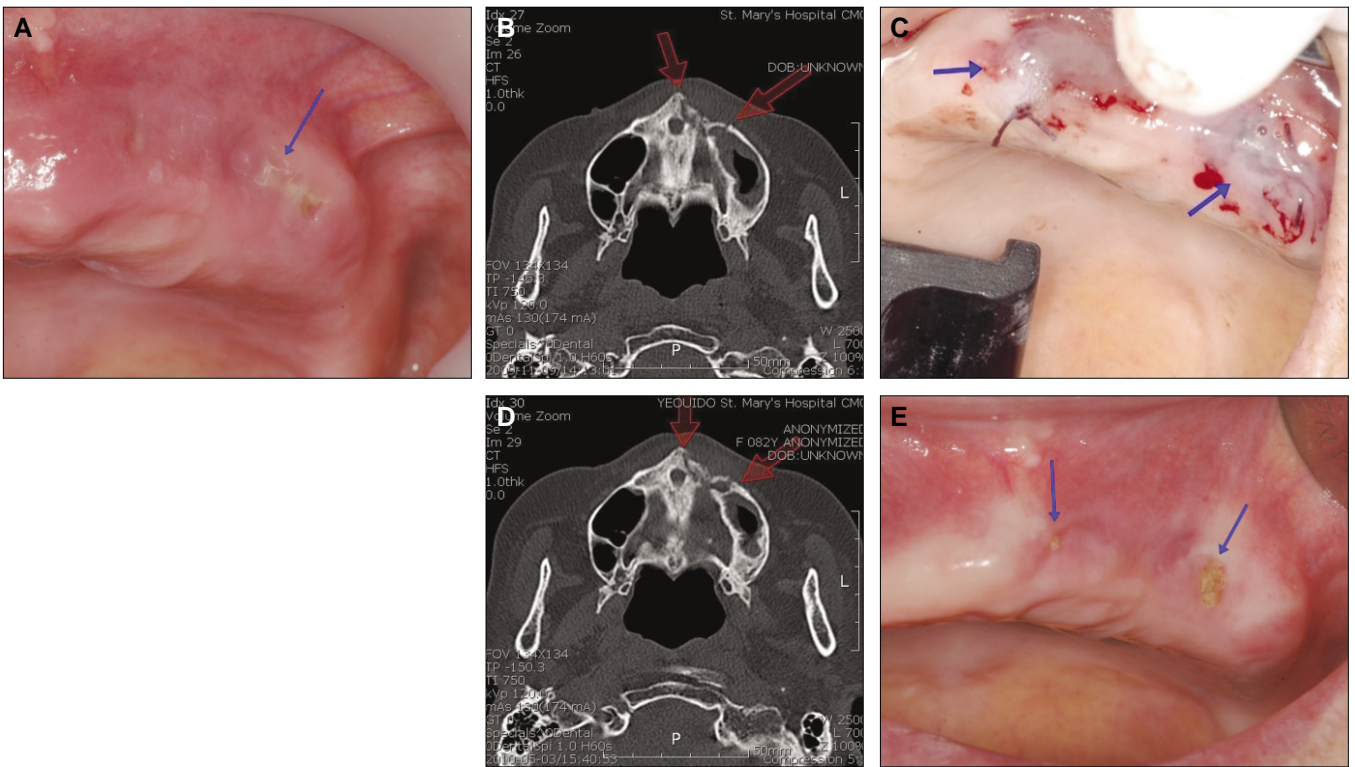
치로 진행하였다.(Table 1) 주 2회 지속적으로 소독 및 항생제처치를 시행하였다. 농배양 후 penicillin resistance가 확인되어 감염내과에 의뢰한 후 항생제를 moxifloxacin (Avelox, Bayer, Leverkusen, German)으로 교체하였다. 초진과 비교하여 주소 부위의 부종, 배농 등은 사라졌으나 촉진할 때 약간의 동통이 간헐적으로 있으며 골이 노출되어 있는 상태로 주기적으로 내원하고 있다.(Fig. 1. C)

### 2. 증례 2

82세 여자환자가 2009년 8월 외부 치과에서 3개월 전 발치 후 농이 나오면서 잘 아물지 않는다는 것을 주소로 내원하였다. 내원 당시 상악 좌측의 만성 상악동염이 방사선사진에서 관찰되었고 상악 좌측 치조제의 부종과 배농이 관찰되었다.(Fig. 2. A) 주소 부위의 발치 기왕력이 있어 원인으로 의심하였다. 전신질환으로 고혈압과 골다공증이 있었으며 2001년 골다공증 진단 후 지속적으로 ibandronate (Bonviva) 등을 복용하고 있었다. 초기 amoxicillin+clavulanate로 항생제를 처치하였으나 농배양결과 penicillin resistance가 확인되어 감염내과에 의뢰한 후 ciprofloxacin (Cycin, Il Dong Pharm, Seoul, South Korea)으로 교체하였고 증상호전 후에는 3세대 Cephalosporin 항생제(cefditoren, Meiact, Bo Ryung Pharm, Seoul, South Korea)로 교체하였으며 소독(chlorehexidine irrigation)을 함께 시행하였다. 약 2주 뒤에



**Fig. 1.** A. Case 1: Initial intraoral view. It was observed gingival swelling, pus discharged.(blue arrow)  
 B. Case 1: Initial CT scan, transverse view. Focal osteolytic lesion at the right upper alveolar process with marked soft tissue swelling .(red arrow)  
 C. Case 1: Thirteen months later intraoral view. Bone exposure was detected.(blue arrow) The other symptom was subside.  
 (CT: computed tomography)



**Fig. 2.** A. Case 2: Initial intraoral view. Pus was discharged.(blue arrow)  
 B. Case 2: Initial CT scan, transverse view. Osteolytic lesion at the left maxillary alveolar process.(red arrows)  
 C. Case 2: Intraoperative view. Primary closure and tisseel application was done.(blue arrow)  
 D. Case 2: Postoperation 5 months later CT scan, transverse view. Sequestrae are still observed  
 E. Case 2: Postoperation 5 months later intraoral view. Bone exposure was persisted, but the other symptom was subside.(blue arrow)  
 (CT: computed tomography)

부종과 배농, 동통이 감소하였으나 병소 부위에서 골이 노출되었다. 초진 후 4주에 동통, 배농은 없어졌으나 골노출은 지속되었고 항생제는 중단하고 소독만 진행하였다. 초진 후 8주에도 골노출 등이 지속되어 BRONJ로 진단하였고, 초진 시 증상을 기준으로 stage 2로 분류하였다. 경구

bisphosphonate 중단 후 3개월 후에 CT 촬영을 시행하였고 부골이 관찰되었으며 osteonecrosis가 의심된다는 판독을 받았다.(Fig. 2. B) 병소 부위의 골노출 부위의 불편감으로 환자 및 보호자 동의 하에 부분적 괴사골 제거 및 1차 봉합술을 계획하였다. 술식은 진정마취(propofol sedation,

Fresofol, Fresenius Kabi Austria GmbH, Graz, Austria) 및 국소마취(2% lidocaine with 1:100,000 epinephrine) 하에 진행하였으며 노출 부위의 일부 괴사골 제거 후 조직검사를 시행하였고 1차 봉합 및 조직접착제(Tisseel, Baxter, USA)를 적용하였다.(Fig. 2. C) 조직검사결과 actinomyces가 확인되었으며, 봉합발사 후 다시 수술 부위의 골이 노출되었다. 수술 5개월 후 CT 촬영 시 여전히 부골이 관찰되었다.(Fig. 2. D) 골이 다시 노출되었으나 동통 등의 증상은 감소하였고 그 외 초진 시 주소와 관련된 증상은 없으며 치료 진행 후 stage 1으로 지속적으로 구강세척을 하고 있으며 내원하여 치료 중이다.(Fig. 2. E)

### 3. 증례 3

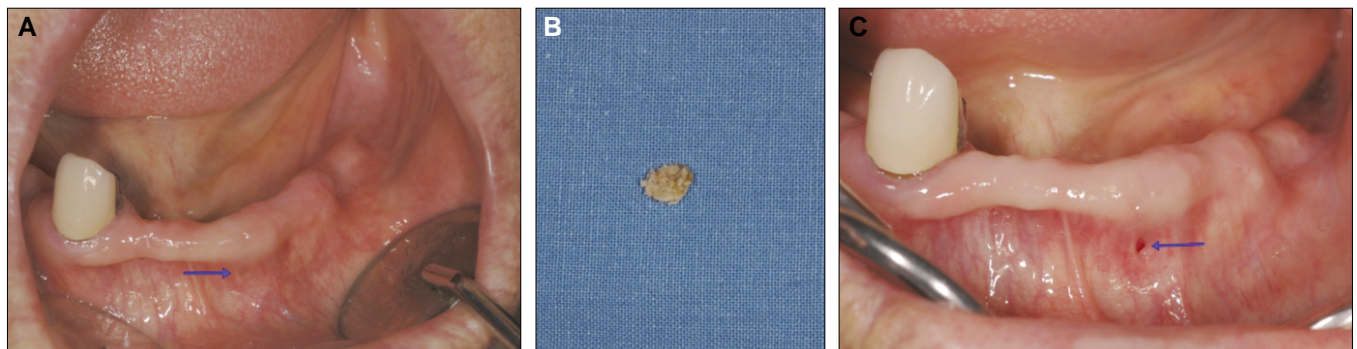
77세 여자환자가 2008년 8월 잇몸이 부어 틀니가 잘 맞지 않는다는 것을 주소로 내원하였다. 내원 당시 하악 좌측 치조제의 협측으로 골노출 소견과 배농 및 부종이 관찰되었다.(Fig. 3. A) 주소 부위의 발치 기왕력은 없었으나 의치의 내면적합도가 좋지 않았다. 2004년부터 골다공증으로 risendronate (Actonel)을 지속적으로 복용하였고 류마티스관절염으로 추가적으로 methotrexate (Methotrexate, Yuhan, Seoul, South Korea), prednisolone (Solondo, Yuhan Medica, Seoul, South Korea) 등을 복용하고 있었다. Bone scan에서는 하악에서 열점이 관찰되었고 CT 촬영 시 osteonecrosis 또는 osteomyelitis가 의심된다는 판독을 받았다. 의치 내면 조정 후 2개월 여간 항생제치료(amoxicillin+clavualnate)를 소독(chlorehexidine irrigation)과 함께 시행하였는데 초진 후 2개월 뒤 병소 부위에서 경조직 일부가 제거되었다.(Fig. 3. B) 주소 부위의 배농과 동통은 사라졌으나 골노출 부위는 잔존하였다. BRONJ로 진단하였고 초기 증상을 기준으로 stage 2로, 치료 후 부종과 배농이 감소하여 stage 1으로 분류하였다. 현재 초진 시 주소 부위의 골노출은 큰 변화 없이 유지되고 있는 상태로 내원하여 치료 중이다.(Fig. 3. C)

### Ⅲ. 총괄 및 고찰

BRONJ는 2003년에 Marx<sup>12</sup>가 보고하고 Rugeiro 등<sup>13</sup>의 63건의 증례보고 등으로 비교적 최근에 관심이 되고 있는 질환으로 장기간 bisphosphonate를 투여한 환자에게 나타나는 악골괴사가 특징이다. BRONJ의 가장 큰 문제는 괴사골의 제거 후에도 주변 골의 치유가 잘 되지 않고 괴사가 지속될 수 있다는 점이다. 따라서 주의 깊은 접근이 요구되는데, 본 보고의 증례 1, 3의 경우 항생제치료와 국소적 소독술 등의 보존적인 방법으로 접근하였고 이는 AAOMS와 대한구강악안면외과학회의 증상 분류에 대한 치료기준에 따른 것이었다.(Table 1) 증례 2의 경우도 보존적 치료로 진행 중 노출 부위의 골의 동요도 및 초진 시 동통을 호소하여 부분적으로 노출골을 제거하고 1차 봉합술을 시행하였다. 동통은 감소하였으나 이후 재내원 시 병소 부위의 골이 다시 노출되는 것을 관찰할 수 있었다.

BRONJ의 다른 문제점 중 하나는 골수염과의 감별진단이 어려워 명확한 치료계획이 어렵다는 것이다. 앞에서 언급된 바와 같이 골수염으로 진단하여 외과적으로 접근할 경우 수술 부위의 초기 치유 지연 및 골괴사가 지속될 수 있다. 임상적으로 병소 부위의 배농과 발적, 부종 등은 골수염에서도 관찰될 수 있는 증상이다. 방사선영상에서도 치근단질환, 골수염 등과 유사할 수 있다고 알려져 있다<sup>14</sup>. 조직검사에서 흔하게 actinomyces가 관찰된다는 문헌이 있었으며 본 보고의 증례 2에서도 관찰된 바 있다<sup>15</sup>. 하지만 모든 증례에 공통적으로 나타나지는 않으며 이를 위한 골생검을 시행할 경우 이것이 외상으로 작용하여 BRONJ로 진행 또는 확산될 수 있을 것이다.

이러한 BRONJ의 병리적 발생기전은 bisphosphonate의 화학적 특성과 연관성이 크다. 앞에서 언급된 바와 같이 bisphosphonate는 인-탄소-인의 기본구조를 가지는 화합물로 가장 일반적인 특성은 골흡수의 억제이며 내인성 pyrophosphate와 유사한 형태를 가지나 산소분자가 탄소로 치환되어 있고 그것이 양쪽의 두 결사슬을 수용할 수 있게



**Fig. 3.** A. Case 3: Initial intraoral view. Bone was detected.(blue arrow) Patient had painful sensation.  
 B. Case 3: Bone fragment was extracted during wound irrigation.  
 C. Case 3: Six months later intraoral view. Pain was subside, but bone exposure was remained.(blue arrow)

**Table 2.** Etiologic factor, bisphosphonate therapy, treatment and stage changing of each cases: treatment plan was done in accordance with AAOMS position paper. Except in the case 1, conditions of case 2, 3 were improved

Case number	Stage	Etiologic factor	Bisphosphonate therapy	Treatment	Results
1	II (Bone exposure, pus discharge, pain)	Denture irritation	Alendronate (PO)	Antibiotics, dressing	Bone exposure, slightly pain, no pus discharge → Stage II
2	II (Bone exposure, pus discharge, pain)	Tooth extraction	Ibandronate (PO)	Antibiotics, dressing, partial debridement	Bone exposure, no pain, no pus discharge → Stage I
3	II (Bone exposure, pain)	Denture irritation	Risedronate (PO)	Antibiotics, dressing	Bone exposure, no pain, no pus discharge → Stage I

(AAOMS: American Association of Oral and Maxillofacial Surgeons, PO: per oral)

하였다. 사슬 중 하나는 보통 수산화기를 가져 칼슘결정과 골 무기물과 강한 친화성을 가져 골조직과의 강한 결합을 나타낸다. 다른 쪽 사슬은 두 번째 자유탄소결합을 가져 각 bisphosphonate의 항흡수능에 있어서의 다양성과 새로운 골의 비광화와 같은 원하지 않는 효과와 항흡수능과 같은 필요한 효과 사이에서 치료지수를 증가하게 하는 역할을 한다. Bisphosphonate는 화학구조에 따라 크게 두 가지로 나뉘어 진다. 일세대 bisphosphonate는 non-aminobisphosphonate로 불리며 중앙탄소원자에 비교적 간단한 결사슬이 붙은 것으로 상대적으로 약한 임상적 효과를 가지고 etidronate, clodronate 등이 이에 속한다. 이세대 bisphosphonate는 질산기를 가지며 aminobisphosphonate로 불리기도 하고 alendronate, ibandronate, risedronate, pamidronate, zoledronate 등이 이에 속한다. 단일 질소원자를 포함하는 지방족 결사슬을 추가로 가진다는 것이 1세대와 차이가 있으며 동물실험에 따르면 상대적 인 효능이 더 강하다고 알려져 있다. 골흡수 억제기능에 대하여 살펴보면 non-aminobisphosphonate는 파골세포에 의해 불활성의 비수화성 아데노신삼인산유사체(inactive nonhydrolyzable adenosine triphosphate analogue)로 대사가 되는데 이는 직접적으로 세포독성을 가지며 apoptosis를 유도한다. Aminobisphosphonate는 추가적으로 콜레스테롤 합성의 mevalonate pathway의 일부 분인 farnesyl diphosphonate synthase를 억제하는데 이는 세포 내 수송, 세포골격, 세포 분화의 조절실패를 야기하고 최종적으로 파골세포의 기능억제를 유도한다. 추가적으로 파골세포의 회복을 막고 조골세포에 파골세포 억제인자의 생산을 유도하기도 하여 골흡수 억제능을 가지게 된다. 이외에도 혈관내피 성장인자(vascular endothelial growth factor, VEGF)의 순환정도를 감소시키는 항혈관 생성작용과 유방암, 전립선암, 다발성 골수종 등의 골대사성 질환에서

항신생물화 작용(antineoplastic effect) 등을 가진다. 이러한 특성들로 인하여 bisphosphonate는 앞서 언급된 질환과 골다공증과 같은 골대사성 질환의 치료약물로 광범위하게 사용하고 있고 Food and Drug Administration (FDA)의 승인을 받았다<sup>1,6,17</sup>.

BRONJ의 정확한 발생기전에 대하여는 밝혀진 바는 없으나 특성에 따른 여러 가설들이 있다. Bisphosphonate에 의해 파골세포의 기능과 회복이 감소되고 이것은 정상적인 골의 흡수를 방해하고 골전환을 느리게 한다. 감소된 파골세포로 인한 오래된 골의 잔존은 골모세포와 골세포를 무세포성 골기질에 남겨 사멸을 야기한다. 이는 결국 직접적으로 골전환율을 취약하게 만든다. 또한 bisphosphonate는 항혈관화 작용을 가진다. BRONJ의 양상은 무혈관성 골괴사로 bisphosphonate 효과에 영향을 받은 악골에 허혈상태를 유발하여 발생한다는 가설도 있다<sup>14,17</sup>.

발생유병률에 대하여는 여러 문헌의 보고가 있으며 정맥내로 투여하는 경우는 AAOMS에서는 0.8-12%까지 보고되고 있으나<sup>9</sup> Badros 등<sup>18</sup>이 다발성 골수종에서 22.2%의 유병률을 보고한 바도 있다. 경구로 투여하는 경우는 빈도가 더 낮기는 하나 골다공증으로 복용하는 경우에 0.01-0.04%로 보고한 문헌이 있었으며 발치가 동반된 경우 빈도는 더 상승한다고 하였다<sup>19</sup>.

2009년도 AAOMS의 position paper에 따르면 BRONJ의 발생위험도가 bisphosphonate 복용기간의 증가에 따라 증가한다고 하였으며 3년 이상일 경우 특히 위험하다고 하였으며 스테로이드제제를 함께 복용하는 경우 위험률이 증가한다고 하였다<sup>9</sup>. 본 증례보고의 3예에서도 모두 3년 이상 골다공증 등으로 bisphosphonate를 복용하고 있었으며 증례 3의 환자는 장기간 스테로이드도 함께 복용하고 있는 상태였다.

본 증례보고에서 BRONJ의 발생은 상악이 2예, 하악이 1예로 AAOMS와 대한구강악안면외과학회 등에서 언급한 해부학적 국소인자와는 일치하지 않았다. 추정되는 원인으로서는 발치가 1예, 의치의 자극으로 추정되는 경우가 2예였다. (Table 2)

BRONJ의 처치에 대해서는 AAOMS에서 2009년에 환자의 stage에 따른 치료지침을 제시한 바 있으며 대한구강악안면외과학회에서도 이와 유사한 지침을 따르고 있다. (Table 1) 본 보고에서는 3예에서 병소 부위의 발적과 배농, 동통 등이 관찰되었으나 하악 하연까지의 연장이나 상악동과의 연관 등이 관찰되지 않았으므로 stage 2로 분류하였다. (Table 2) 이후 보존적 처치에서 증례 1은 촉진 시 일부에서 동통이 간헐적으로 존재하기는 하였으나 감염과 관련된 배농과 부종 등의 소견은 사라졌으며, 증례 2와 3은 배농과 동통이 제거되어 stage 1으로 개선되었다. 하지만 3예 모두 노출골은 존재하는 상태로 유지되었다.

BRONJ의 처치방법에는 아직도 논란의 여지가 많다. 현재 여러 문헌들에 의하면 보존적인 처치(0.12% chlorhexidine rinsing, antibiotics)와 공격적인 외과적 처치(segmental resection, partial maxillectomy 등), 대체요법 등으로 크게 나뉘어지고 있다. 보존적인 처치의 경우 stage 1이나 2에서 주로 사용하는데, 본 증례보고에서는 0.12% chlorhexidine 세척과 항생제 처치로 Moxicel (amoxicillin 500 mg+clavulanate 125 mg)와 metronidazol을 주로 사용하였다. 보존적인 처치는 어느 정도 고식적인 치료로 대부분의 경우 근본적으로 병소를 제거하는 것이 쉽지 않다. 본 증례보고에서도 3예 모두 치료에 반응하여 배농과 동통이 해소되기는 하였으나 골노출은 지속되었다는 측면에서 완벽하게 개선되지는 않았다. (Table 2)

외과적인 처치에 대하여는 아직까지 논란의 여지가 많으나 보존적인 처치만으로는 개선이 어려운 stage 3 환자를 대상으로 주로 시행하고 있다. 외과적 처치를 주장하는 문헌들은 수술을 계획할 때 모든 괴사골의 제거, 창상의 긴장 없는 봉합, 골변연의 평활화 등을 정확히 지키는 것이 치료 성공에 중요하다고 공통적으로 언급하고 있다.<sup>10,11</sup> 증례 2의 환자는 stage 2로 3개월간의 drug holiday 후 부분적인 노출골 제거를 시도하였다. AAOMS와 대한구강악안면외과학회의 지침 및 과도한 절제 시 상악동과의 oroantral fistula 발생가능성 등으로 부골의 완전한 적출보다는 부분적인 괴사골 제거 및 1차 봉합에 초점을 맞추어 근본적인 외과적 접근법이라기 보다는 다소 보존적인 방법이었다고 할 수 있겠다. 추가적으로 조직접착제 등도 사용해 보았으나 수술 후 재내원 시 다시 골이 노출되는 것을 관찰할 수 있었다.

보존적, 외과적 처치 외에도 부가적, 대체적 처치를 또한 고려해 볼 수 있을 것이다. Harper와 Fung<sup>20</sup>는 저용량의 부갑상선호르몬(recombinant human parathyroid hormone 1-34 (teriparatide) (rhPTH 1-34)을 이용한 치료에서 10개월 만에

만족할 만한 치료결과를 얻었으며, Adornato 등<sup>21</sup>은 BRONJ 환자에 대하여 외과적 치조골절제술 후 수술 부위에 platelet riched plasma (PRP)와 흡수성 막을 사용하는 방법으로 좋은 결과를 보고하였다. Freiburger<sup>22</sup>은 고압산소요법을 이용한 처치에 대하여 여러 문헌을 언급하여 효용성에 대하여 보고하기도 하였다. 본 증례에서와 같이 보존적인 처치 후 환자의 주소는 감소하였음에도 잔존하는 골노출의 문제 또는 다른 외과적 처치 후 지속적으로 재발하는 경우 등에 대하여 이런 새로운 방법에 대한 향후 충분한 연구 및 시도가 필요하다고 생각한다.

#### IV. 결 론

지금까지 BRONJ로 진단한 3예에 대하여 임상적 특징 및 치료와 BRONJ에 대한 다양한 문헌을 고찰하였다. BRONJ에 대하여 아직 많은 부분에서 명확한 치료법이 제시되지 않은 것이 대다수이나 여러 문헌에서 지속적으로 연구가 되고 있으며 지침 또한 계속 변화되고 있는 상태이다. 본 증례보고에서는 현재 알려져 있는 BRONJ의 상태에 따른 치료지침에 따라 stage 2로 진단된 상기 3예를 보존적인 방법으로 치료를 시행한 결과 감염 및 동통과 같은 초기 환자의 주소를 개선시킬 수는 있었으나 골노출 부위는 여전히 유지되었다. 환자의 삶의 질에 있어서는 분명한 개선이 있었으나 완전한 치유에는 한계가 있었다. 향후 이에 대하여 기존의 보존적인 처치법 이외에 다른 부가적인 보존적인 처치나 술후 지속적인 노출골의 괴사와 같은 합병증을 막을 수 있는 외과적인 치료법에 대한 추가적인 연구가 필요하다.

#### References

1. Ashcroft AJ, Davies FE, Morgan GJ. Aetiology of bone disease and the role of bisphosphonates in multiple myeloma. *Lancet Oncol* 2003;4:284-92.
2. Delmas PD, Meunier PJ. The management of Paget's disease of bone. *N Engl J Med* 1997;336:558-66.
3. Hillner BE, Ingle JN, Chlebowski RT, Gralow J, Yee GC, Janjan NA, et al.; American Society of Clinical Oncology. American Society of Clinical Oncology 2003 update on the role of bisphosphonates and bone health issues in women with breast cancer. *J Clin Oncol* 2003;21:4042-57.
4. Olson KB, Hellie CM, Pienta KJ. Osteonecrosis of jaw in patient with hormone-refractory prostate cancer treated with zoledronic acid. *Urology* 2005;66: 658.
5. Rosen LS, Gordon D, Tchekmedyan NS, Yanagihara R, Hirsh V, Krzakowski M, et al. Long-term efficacy and safety of zoledronic acid in the treatment of skeletal metastases in patients with nonsmall cell lung carcinoma and other solid tumors: a randomized, Phase III, double-blind, placebo-controlled trial. *Cancer* 2004;100:2613-21.
6. Boonyapakorn T, Schirmer I, Reichart PA, Sturm I, Massenkeil G. Bisphosphonate-induced osteonecrosis of the jaws: prospective study of 80 patients with multiple myeloma and other malignancies. *Oral Oncol* 2008;44:857-69.
7. Fleisch H. Bisphosphonates in osteoporosis. *Eur Spine J* 2003;12

- Suppl 2:S142-6.
8. Letocha AD, Cintas HL, Troendle JF, Reynolds JC, Cann CE, Chernoff EJ, *et al*. Controlled trial of pamidronate in children with types III and IV osteogenesis imperfecta confirms vertebral gains but not short-term functional improvement. *J Bone Miner Res* 2005;20:977-86.
  9. Ruggiero SL, Dodson TB, Assael LA, Landesberg R, Marx RE, Mehrotra B; American Association of Oral and Maxillofacial Surgeons. American Association of Oral and Maxillofacial Surgeons position paper on bisphosphonate-related osteonecrosis of the jaws-2009 Update. *J Oral Maxillofac Surg* 2009;67(5 Suppl):2-12.
  10. Carlson ER, Basile JD. The role of surgical resection in the management of bisphosphonate-related osteonecrosis of the jaws. *J Oral Maxillofac Surg* 2009;67(5 Suppl):85-95.
  11. Williamson RA. Surgical management of bisphosphonate induced osteonecrosis of the jaws. *Int J Oral Maxillofac Surg* 2010;39:251-5.
  12. Marx RE. Pamidronate (Aredia) and zoledronate (Zometa) induced avascular necrosis of the jaws: a growing epidemic. *J Oral Maxillofac Surg* 2003;61:1115-7.
  13. Ruggiero SL, Mehrotra B, Rosenberg TJ, Engroff SL. Osteonecrosis of the jaws associated with the use of bisphosphonates: a review of 63 cases. *J Oral Maxillofac Surg* 2004;62: 527-34.
  14. Ruggiero SL, Fantasia J, Carlson E. Bisphosphonate-related osteonecrosis of the jaw: background and guidelines for diagnosis, staging and management. *Oral Surg Oral Med Oral Pathol Oral Radiol Endod* 2006;102:433-41.
  15. Marx RE, Sawatari Y, Fortin M, Broumand V. Bisphosphonate-induced exposed bone (osteonecrosis/osteopetrosis) of the jaws: risk factors, recognition, prevention, and treatment. *J Oral Maxillofac Surg* 2005;63:1567-75.
  16. Woo SB, Hellstein JW, Kalmar JR. Narrative [corrected] review: bisphosphonates and osteonecrosis of the jaws. *Ann Intern Med* 2006;144:753-61.
  17. Chaudhry AN, Ruggiero SL. Osteonecrosis and bisphosphonates in oral and maxillofacial surgery. *Oral Maxillofac Surg Clin North Am* 2007;19:199-206. vi.
  18. Badros A, Weikel D, Salama A, Goloubeva O, Schneider A, Rapoport A, *et al*. Osteonecrosis of the jaw in multiple myeloma patients: clinical features and risk factors. *J Clin Oncol* 2006;24: 945-52.
  19. Mavrokokki T, Cheng A, Stein B, Goss A. Nature and frequency of bisphosphonate-associated osteonecrosis of the jaws in Australia. *J Oral Maxillofac Surg* 2007;65:415-23.
  20. Harper R, Fung E. Resolution of bisphosphonate-associated osteonecrosis of the mandible: possible application for intermittent low-dose parathyroid hormone [rhPTH (1-34)]. *J Oral Maxillofac Surg* 2007;65:573-80.
  21. Adornato M, Morcos I, Rozanski J. The treatment of bisphosphonate-associated osteonecrosis of the jaws with bone resection and autogenous platelet-derived growth factors. *J Am Dent Assoc* 2007;138:971-7.
  22. Freiberger JJ. Utility of hyperbaric oxygen in treatment of bisphosphonate related osteonecrosis of the jaws. *J Oral Maxillofac Surg* 2009;67(5 Suppl):96-106.