

증례

## 불화수소산에 의한 것으로 오인된 Trifluoroacetic anhydride에 의한 화학화상

충북대학교 의과대학 응급의학과

박정수 · 김 훈 · 이석우

### A Case of Chemical Burn Caused by Trifluoroacetic Anhydride that Mimicked a Hydrofluoric Acid Burn

Jung Soo Park, M.D., Hoon Kim, M.D., Suk Woo Lee, M.D.

Department of Emergency Medicine, College of Medicine, Chungbuk National University, Cheongju, Korea

A 22-year-old woman was referred to our emergency department for the treatment of a chemical injury on her arm. She had accidentally spilled 99% trifluoroacetic anhydride (TFAA) over her left forearm during an organic chemistry experiment. She visited a primary care unit, and then she was referred to our hospital for inactivation of the released fluoride ions. Her skin lesions were different from those caused by hydrofluoric acid (HF) injury. The injured area showed painful whitish maculae and patchy areas with accentuated rim. No vesiculation and bulla formation was detected. We intradermally injected a 5% solution of calcium through a 24-gauge needle into the burned skin. After the injection, she complained of more severe pain. Although TFAA contains fluorine, it does not release free fluoride ions on contact with the skin, unlike HF. In fact, application of calcium gluconate for TFAA burns is not recommended. Rather, it should be avoided since it increases pain and local abscess formation.

**Key Words:** Chemical burn, Trifluoroacetic acid, Hydrofluoric acid

## 서론

화학화상(chemical burn)은 주로 가정이나 작업장에서 발생하며 약 25,000가지 이상의 물질에 의해 발생할 수 있다. 영국이나 미국의 통계에 의하면 화학손상은 각 나라의 화상센터에 내원하는 환자의 3%와 2.1~6.5%이지만 사망환자에서의 비율은 30% 이상이다<sup>1)</sup>. 화학화상은 손상

물질의 특성에 따라 열화상(thermal burn)과 치료 방법이 다르지만 현재까지 국내 증례보고 또는 관련 연구가 미미하다. 저자들은 불화수소산에 의한 것으로 오인된 trifluoroacetic anhydride (TFAA)에 의한 화학화상 1례를 경험하였기에 참고문헌과 함께 보고하는 바이다.

## 증례

22세 여자 환자가 내원 1시간 전 유기화학 실험도중 부주의로 인해 자신의 좌측 전완부에 99% TFAA를 떨어트린 후 발생한 가려움을 주소로 개인의원에 방문 하였으나, TFAA에 포함된 불소 이온(fluoride ion)에 대한 중화가 필요하다는 소견을 듣고 전문적인 처치를 위해 본 응급의료센터로 전원되었다. 내원 당시 환자의 활력징후는 혈압 120/80 mmHg, 맥박수 88회/분, 호흡수는 20회/분, 체온은 36.5°C이었다. 신체검사서 TFAA가 떨어진 환자의

투고일: 2010년 2월 9일 1차 교정일: 2010년 2월 16일  
게재승인일: 2010년 3월 17일

책임저자: 박 정 수  
충청북도 청주시 흥덕구 개신동 62  
충북대학교병원 응급의학과교실  
Tel: 043) 269-6990, Fax: 043) 269-6954  
E-mail: cpr@chungbuk.ac.kr

\* 이 논문은 대한임상독성학회지 이외의 다른 학회지에 동시에 투고되지 않았으며 이전에 다른 학회지에 게재된 적이 없음을 선언합니다.

좌측 전완부는 고농도의 불화수소산에 의한 손상 시 흔히 볼 수 있는 심한 동통을 동반한 물집과 수포 형태는 보이지 않았고, 가려움과 함께 태두리가 강조된 흰색의 반상과 반점형 형태를 보이고 있었다(Fig. 1). 내원 즉시 환자의 좌측 전완부를 흐르는 물에 10여 분간 세척 한 후 불소 이온을 중화 하기위해 5% 칼슘 글루코산 용액을 1 cm<sup>2</sup> 당 0.5 cc 이하로 피하 주사 하였지만 오히려 극심한 통증이 발생하였다. 이에 저자들은 TFAA에 관한 추가적인 조사 후 환자에게 손상을 주는 기전이 불화수소산과는 다른 형태임을 인지하고 Nakamura와 Miyachi<sup>2)</sup>의 치료 방법을 토대로 일바돈 화상크림(일동제약, silver sulfadiazine) 도포 후 퇴원 시켰다. 1년 후 외래를 통한 추적 관찰에서 환자의 손상부위는 과다색소침착형태의 비후흉터가 남아 있었다.

## 고 찰

화학 물질에 의한 손상정도는 각 물질의 특성과 농도 그리고 접촉 시간 등에 따라 결정된다. 산성 물질의 경우 조직에 응고괴사를 발생 시켜 수상 직후 동통이 매우 심하지만, 알칼리성 물질의 경우 액화괴사를 발생시켜 수상 초기에 나타나는 임상 양상은 산성 물질에 비해 심해 보이지만 알칼리는 조직에서 단백질, 지방과 결합하여 수산화 이온이 조직 깊이 침투할 수 있게 하기 때문이다<sup>3)</sup>.

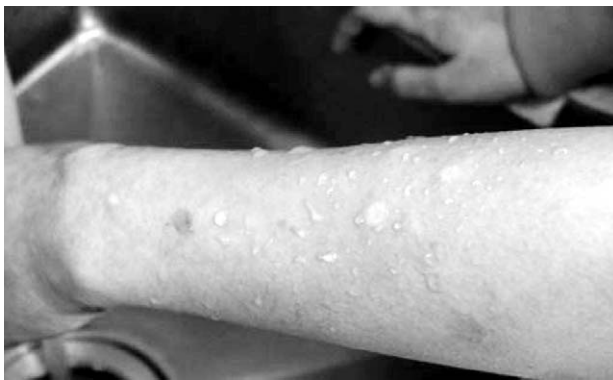

Fig. 1. The patient had a whitish maculae and patchy areas with accentuated rim on her left forearm.

화학화상으로 응급의료센터에 내원하는 환자들의 초기 처치는 전문외상처치술의 원칙대로 기도관리와 호흡 그리고 순환에 필요한 처치를 먼저 시행한 후, 화학물질이 묻은 의복 등을 제거하고 그 화학물질을 중화하기 전에 지속적으로 낮은 압력의 물로 세척하여 화학물질의 농도를 희석 시켜주어야 하는데<sup>1)</sup>, 대략 심한 산성 물질은 1~2시간, 알칼리 물질은 8~24시간이 요구된다<sup>4)</sup>. 한편, 해독제는 대부분의 화학화상 환자의 치료에 있어서는 상처 부위 세척보다 중요한 역할은 아니지만, 불화수소산과 같은 독성 물질에서는 중요한 역할을 할 수 있다.

불화수소산은 부식성이 강하여 금속과 크리스탈 세척, 녹색계, 반도체칩 제조, 타일세척작업등 산업현장에서 널리 쓰이고 있으며<sup>5,6)</sup>, 비록 산성 물질이지만 손상 형태는 알칼리처럼 작용하여 조직 깊이 침투하여 점진적인 조직손상과 뼈까지 파괴 시킨다<sup>3)</sup>. 불화수소산은 피부와 접촉 시 수소이온과 불소이온으로 분리되는데, 이 두 이온에 의해 손상이 나타난다. 첫째로 수소이온은 염산이나 황산의 경우와 같이 즉각적인 부식성 화상을 발생시키고, 둘째로 불소이온은 강한 지방 친화성이 있어 세포 내의 칼슘과 마그네슘을 이동시켜 효소 독성을 유발시키며 심한 통증을 동반한 용해성 괴사를 발생 시킨다. 따라서 치료는 첫 번째로 다량의 물로 20분 이상 세척하고, 두 번째 단계로 피내 혹은 피하로 5% 칼슘 글루코산 용액을 1 cm<sup>2</sup> 당 0.5 cc 이하로 주사하여 불소이온의 독성을 감소시켜야 한다<sup>3,6,7)</sup>.

칼슘 글루코산 용액 정맥 주입 시 부작용으로는 오심, 변비, 소화불량 등이 있고 빠르게 혈관 내 주입 시에는 전신적인 부작용으로 혈관확장, 혈압강하, 서맥, 부정맥, 실신, 심장마비 등이 발생할 수 있다. 또한, 혈관 밖 유출 시에는 연조직염 등이 나타나고 근육 시에는 국소적인 괴사와 농양 형성을 일으킬 수 있으므로 사용에 주의를 해야 한다<sup>8-10)</sup>.

TFAA는 수분과 만나면 trifluoroacetic acid (TFA)로 바로 변하고 초산의 메틸기에 있는 3개의 수소가 불소로 치환된 것으로 초산보다 100,000배 정도 강한 산이다(Fig. 2). Trichloroacetic acid (TCA)는 TFA와 유사한 분자 구조를 가지고 있으며 종종 화학 박피시 이용된다. 부작용으로 과다색소침착, 광민감도, 비후흉터를 보이지만, TFA에서 더 심한 부작용을 보이는데 그 이유로는 불소 원

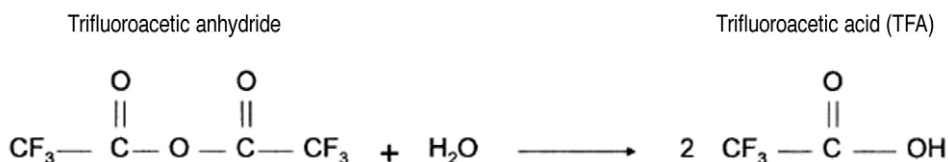


Fig. 2. Structure of trifluoroacetic anhydride.

자와 염소 원자 사이에 electron withdrawal activity가 다르기 때문이다.<sup>2,11)</sup> 치료에 대한 증례보고는 Nakamura와 Miyachi<sup>2)</sup>가 유일하며 그들도 전층 화상에 준해서 silver sulfadiazine 연고를 사용했고 궤양이 치료되었다. 본 증례의 경우 TFAA 분자 구조에 불소 이온이 들어 있어 불화수소산과 같은 기전으로 손상을 줄 것으로 오인 하여 중화제인 칼슘 글루코산을 피하 주사했지만, TFAA의 경우 불화수소산과는 달리 TFA로 변할 때 불소 이온을 방출하지 않으므로 중화제로 주사한 칼슘 글루코산에 의해 동통을 호소했다. 칼슘 글루코산을 주사한 경우의 부작용에 대해서는 알려진 바 없으나, 칼슘 글루코산 주사에 의해 국소적인 괴사와 농양 형성이 발생 가능하다는 점을 고려할 때 손상부위의 예후에 악영향을 줄 가능성이 있다. 본 저자들은 TFAA에 대한 손상 시 먼저 감염된 옷과 신등을 제거하고 비누와 풍부한 물로 세척한 후 피부 병변의 상태를 보고 열화상 때보다 적극적인 화상 치료를 해 줄 것을 권한다<sup>11)</sup>.

TFAA에 의한 화학화상은 현재까지 국내에서 보고되지 않았던 증례로, 저자들은 불화수소산에 의한 것으로 오인된 TFAA에 의한 화학화상 1례를 경험하였기에 그 경험을 공유하고자 보고하는 바 이다.

## 참고문헌

1. Seth R, Chester D, Moiem N. A review of chemical burns. *Trauma* 2007;9:81-94.

2. Nakamura M, Miyachi Y. Chemical burn due to trifluoroacetic anhydride. *Contact dermatitis* 2002;47:236.
3. Tintinalli JE, Kelen GD, Stapczynski JS. *Emergency Medicine: A comprehensive study guide*. 6th ed. New York:McGraw-Hill;2004. p.1226-31.
4. Yano K, Hata Y, Matsuka K, Ito O, Matsuda H. Experimental study on alkaline skin injuries-periodic changes in subcutaneous tissue pH and the effects exerted by washing. *Burns* 1993;19:320-3.
5. Henretig FM, King C. *Textbook of Pediatric Emergency Procedure*. 6nd ed. Baltimore: Williams & Wilkins;2008. p.1182.
6. Han KH, Yang JI, Jo SY, Cho YC, Ryu S, Lee JW et al. Acute hydrofluoric acid exposure: our clinical experience at emergency centers in two university teaching hospitals. *J Korean Soc Clin Toxicol* 2009;7:121-6.
7. Jang SW, Sohn YD, Ju MD, Choi WI. Two cases of chemical burns by hydrofluoric acid. *J Korean Soc Taumatol* 2006;19:173-7.
8. Roblin I, Urban M, Flicoteau D, martin C, Pradeau D. Topical treatment of experimental hydrofluoric acid skin burns by 2.5% calcium gluconate. *J Burn Care Res* 2006;27:889-94.
9. Bernardi M, Di Marco C, Trevisani F, Fornale L, Andreone P, Cursaro C et al. Renal sodium retention during upright posture in preascitic cirrhosis. *Gastroenterology* 1993;6:188-93.
10. Lam YM, Tse HF, Lau CP. Continuous calcium chloride infusion for massive nifedipine overdose. *Chest* 2001;119:1280-2.
11. Available from: <http://www.sigma-aldrich.com>[cited 16 February 2010]