

## 견관절 관절증에서 대흉근 이전술을 이용한 삼입 성형술

한림대학교의료원 강남성심병원 정형외과학교실, 한림대학교의료원 한림대학교성심병원 정형외과학교실\*

박진수 · 이용범\* · 유정한 · 박용욱 · 노규철 · 정국진  
김홍균 · 황지효 · 김형년 · 송영석 · 손원수\*

— Abstract —

### Interposition Arthroplasty with Pectoralis Major Muscle Transfer for the Shoulder Arthropathy - 2 Cases Report -

Jin Soo Park, M.D., Yong Beom Lee, M.D.\*, Jung Han Yoo, M.D., Yong Wook Park, M.D.,  
Kyu Cheol Rowe, M.D., Kook Jin Chung, M.D., Hong Kyun Kim, M.D., Ji Hyo Hwang, M.D.,  
Hyung Nyeon Kim, M.D., Young Suk Song, M.D., Won Su Son, M.D.\*

*Department of Orthopedic Surgery, Hallym University Kangnam Sacred Heart Hospital, Seoul, Korea*  
*Department of Orthopedic Surgery, Hallym University Sacred Heart Hospital, Anyang, Korea\**

Interposition arthroplasty with allograft has been known as a useful option for the shoulder arthropathy, but it has a limitation to immune response. We performed the pectoralis major muscle transfer for shoulder arthropathy. From January 2007 to December 2007, we performed the pectoralis major muscle transfer in 2 patients. They were 1 man and 1 woman, and the mean age of the patients was 70 years (range, 65 to 75). The average follow-up after surgery was 13 months (range, 12 to 14). We analyzed the clinical results by the American Shoulder and Elbow Surgeons (ASES) Score, and evaluated the pain by Visual Analogue Scale. The level of pain reduced from a preoperative average of 10 to a postoperative average of 1. The ASES scores increased from a preoperative mean of 9 to a postoperative mean of 58. These results indicated that interposition arthroplasty with the pectoralis major muscle transfer is a reliable treatment method for the shoulder arthropathy improving shoulder pain, and patient satisfaction.

**Key Words:** Shoulder arthropathy, Interposition arthroplasty, Pectoralis major muscle transfer

### I. 서 론

견관절의 퇴행성 관절염은 타 관절에 비하여 비교적 발생빈도는 높지 않으나 노인 인구에서는 최대 20%까지 보

고되고 있는 질환으로, 고령화와 함께 점차 증가하는 질환이다.<sup>1</sup> 기존의 치료법으로서는 인공관절 치환술이나 견갑와의 연부조직 혹은 슬관절의 반월상 연골 등을 이용한 삼입성형술이 사용되어 왔다.<sup>2-4</sup>

※통신저자: 이 용 범

경기도 안양시 동안구 평촌동 896

한림대학교 성심병원 정형외과

Tel: 031-380-1814, Fax: 031-382-1814, E-mail: drleeyb@hanmail.net

그러나 견관절의 인공관절 치환술은 고관절이나 슬관절의 인공관절 치환술에 비해 불분명한 결과를 보여주는 것으로 되어있으며, 치환물의 개발 및 수술 술기의 발전에도 불구하고 장기적 추시 결과는 견갑와측 치환물의 해리, 치환물의 분절, 마모 등의 문제들로 인하여 불분명한 실정이다.<sup>5,7</sup> 따라서 이러한 인공관절 치환술의 경우 수술 후 합병증이 타 관절의 인공관절 치환술에 비하여서 매우 높게 나타나는 것으로 되어 있다.

이러한 위험을 피하기 위하여 일상생활에서의 요구되는 활동 범위가 작은 고령의 환자에서는 주로 통증 해소의 목적으로서의 관절 성형술이 시행되었으며, 상완골두와 견갑와 사이의 마찰을 해소하기 위한 삽입 성형술이 시행되기도 하였다. 삽입 성형술시에 사용되는 삽입물로는 슬관절 반월상 연골이나 아킬레스건 등 동종 이식물이 주로 사용되어왔다.<sup>8,9</sup>

저자들은 견관절 사이에서의 완충역할을 할 수만 있다면 굳이 동종 이식물을 사용하지 않아도 될 것으로 생각하였고, 또한 견관절 주위에서 쉽게 얻을 수 있는 조직으로 삽입성형술을 시행하는 것이 환자의 부담을 적게 할 수 있을 것으로 판단하여, 환자의 견관절 병증에 대흉근 이전술을 이용한 삽입관절 성형술을 시행하였으며 이에 대하여 문헌 고찰과 함께 보고하는 바이다.

## II. 재료 및 방법

### 가. 연구 대상

2007년 1월부터 2007년 12월 사이 대흉근을 이용한 삽입관절 성형술을 시행한 환자 4명 중 최소 12개월 이

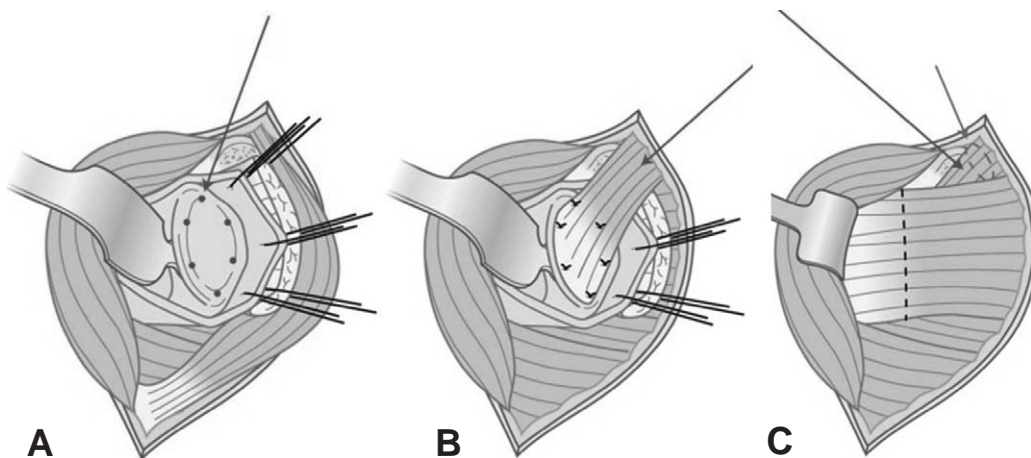
상(평균 13개월: 12개월, 14개월) 추시 가능하였던 2명의 환자를 연구 대상으로 하였다. 대상 환자의 평균 나이는 70세(65세, 75세)였고, 남자 1명, 여자 1명이었다. 두 명의 연구 대상에서 공통적으로 견관절의 동통을 보였고, 전 방위에서 견관절 운동 장애를 보였으며, 술 전 이환 기간은 평균 24개월(12개월, 36개월)이었다. 원인 질환으로는 골성 관절염이 1예(26%), 근위 상완골의 골절 환자로 개방적 정복술 및 금속고정술 이후 발생한 외상 후 관절염이 1예였다.

### 나. 평가 방법

수술 후 평가 항목으로는 수술 전과 수술 후 최종 추시시의 동통의 평가를 위해 자각 통증 지수(Visual Analogue Scale)를 이용하였고, 운동 범위의 차이를 평가하였다. 또한 기능의 평가를 위해 미국 견주관절학(American Shoulder and Elbow Surgeons) 관절기능 지수를 사용하였다.

### 다. 수술 방법

전신 마취 하에 환자를 상체 거상 양와위로 위치시킨다. 피부절개는 견관절 전방 도달법을 이용하여 견갑골 오구돌기 하연부터 액와부까지 약 7 cm 정도의 피부 절개를 가한 후, 삼각흉구를 따라서 전방 절개를 실시한다. 두부 정맥을 확인한 후, 대흉근의 종지부를 확인하여 상완골에서 박리한다. 오구돌기에 부착된 상완이두근, 요상완근, 소흉근 등을 내측으로 견인 후에 견갑하근을 확인한다. 상완골 소결절 종지부 약 1 cm 부위에서 견갑하근



**Fig. 1.** (A) Six bioabsorbable suture anchors (Arrow) were inserted in glenoid labrum. (B) Pectoralis major muscle(Arrow) was attached to glenoid labrum.(C) Pectoralis major muscle (Arrow) was placed between rotator interval.

및 전방 관절낭을 함께 분리하여 관절강에 도달한다. 이후 견갑골 관절와의 외연에 6개의 봉합나사를 0시, 2시, 4시, 6시, 8시, 10시, 방향으로 삽입한다(Fig. 1A). 분리된 견갑하근 사이로 대흉근을 견갑와에 위치시킨 후 봉합나사못의 봉합사를 이용하여 관절와에 부착 시킨다(Fig. 1B). 박리된 견갑하근 및 관절낭을 원래의 분리되었던 증지부에 다시 봉합한 후, 대흉근이 회전근개 간격을 통하여서 견관절의 관절강 내로 진입된 것을 확인한다(Fig. 1C). 박리된 조직을 층별로 봉합 후, 피부 봉합을 시행한다.

### Ⅲ. 결 과

대흉근 삽입 성형술 실시 후 평균 13개월의 추시 관찰 결과, 전방 거상은 술전 평균 70도에서 술후 평균 90도로 증가하였고, 외전은 술전 평균 52.5도에서 술후 평균 80도로, 내전은 술전 평균 10도에서 술후 평균 20도로, 외회전은 술전 평균 10도에서 술후 평균 20도로, 내회전은 술전 평균 10도에서 술후 평균 32.5도로 증가하였다. 자각 통증 지수(VAS)는 술전 평균 10에서 술후 1로 감소하였다. 또한 미국 견주관절학회(ASES) 관절기능 지수는 술전 9점에서 최종 추시에서 58점으로 호전 되었다.

### Ⅳ. 증 례

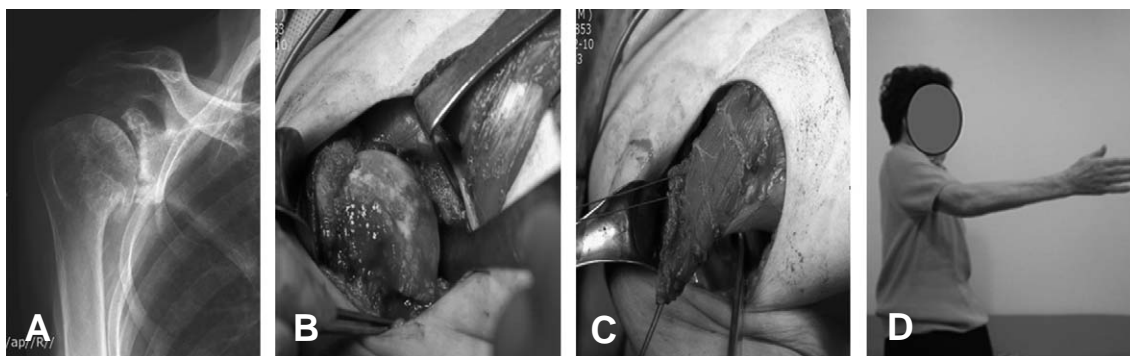
#### 가. 증례 1

75세 여자환자로 우측 견관절의 심한 통증을 주소로 하여 내원하였다. 환자는 약 3년 이상의 우측 견관절 통증으로 인하여 타 병원에서 투약 및 물리치료 등을 실시하였으나 호전되지 않았다. 내원 당시 과거력상 특이 소견

은 없었으며, 자각통증 지수(VAS)는 10 이었다. 이학적 소견상 우측 견관절의 전방거상은 80도, 외전 45도, 내전 10도, 외회전 10도, 내회전 10도 등으로 관절운동의 제한이 있었다. 단순 방사선 소견상 상완견갑와 관절의 관절간격의 협소화 및 골극 형성, 연골하 경화, 연골하 낭성 변화 등의 관절염 소견에 부합되는 방사선 소견을 보이고 있었다(Fig. 2A). 자기공명촬영 및 수술소견상 회전근개는 보전되어 있었으나 관절의 관절 연골은 심한 파괴양상을 보이고 있었다(Fig. 2B, C). 대흉근 삽입 성형술 실시한 12개월 후의 추시 관찰 결과, 전방 거상은 90도, 외전 80도, 내전 20도, 외회전 30도, 내회전 45도의 관절 운동 소견을 보였으며 자각 통증 지수(VAS)는 1 이었다. 또한 미국 견주관절학회 관절기능 지수는 술전 10점에서 최종 추시에서 64점으로 호전 되었다(Fig. 2D).

#### 나. 증례 2

65세 남자 환자로 내원 2년전 좌측 상완골 경부의 골절로 관혈적 정복 및 금속판 내고정술을 시행한 받았고, 수술 후에도 통증이 지속되어 진통제 등 대증적 치료만 시행되고 있었으나 내원 1년전 부터는 통증이 악화되어 투약에도 호전이 없어 내원하였다. 과거력에서 뇌출혈로 인한 우측 상하지의 편마비가 있었으며 고혈압, 당뇨병 등을 앓고 있었다. 내원 당시 좌측 견관절의 지속적인 통증 및 관절 운동 제한을 호소하였으며 자각 통증 지수(VAS)는 10이었고, 전방 거상 60도, 외전 60도, 내전 10도, 외회전 10도, 내회전 10도의 관절 운동 제한을 보이고 있었다. 단순 방사선 소견상 좌측 상완골 경부에 금속판 내고정 상태로 있으면서 나사못이 견관절 관절내로 침투한 소견을 보이고 있으며 이로 인한 상완골두의 구형



**Fig. 2.** (A) Preoperative radiograph showing glenohumeral arthritis. (B) Intraoperative findings shows cartilage defect. (C) Pectoralis major muscle was dissected and transferred to glenoid labrum. (D) After 12 month, active flexion 90 degrees are possible.

소실 및 관절 불일치, 관절염 등이 관찰되고 있었다(Fig. 3A). 수술 당시, 내고정된 금속판 및 나사못들을 모두 제거 후에 관절내의 상완골두를 관찰한 결과, 상완골두의 연골 및 피질골까지의 심한 마모 소견을 보이고 있었으며, 견갑와 역시 연골의 마모로 인한 전반적 관절 연골 소실 및 골의 노출이 확인 되었다. 견갑와의 골 소실 부분에 자가골을 이용한 골 이식술을 시행한 후에 2개의 나사못으로 고정된 후 대흉근을 이용한 삼입성형술을 시행하였다(Fig. 3B). 술 후 14개월의 추시 관찰 결과 견관절의 자각 통증 지수(VAS scale)는 술전 10점에서 1점으로 호전 되었고, 미국 견주관절학회 관절기능 지수는 술전 10점에서 64점으로 호전 되었다. 또한 전방 거상 90도, 외전 80도, 내전 20도, 외회전 10도, 내회전 20도의 관절 운동 소견을 보였다(Fig. 3C).

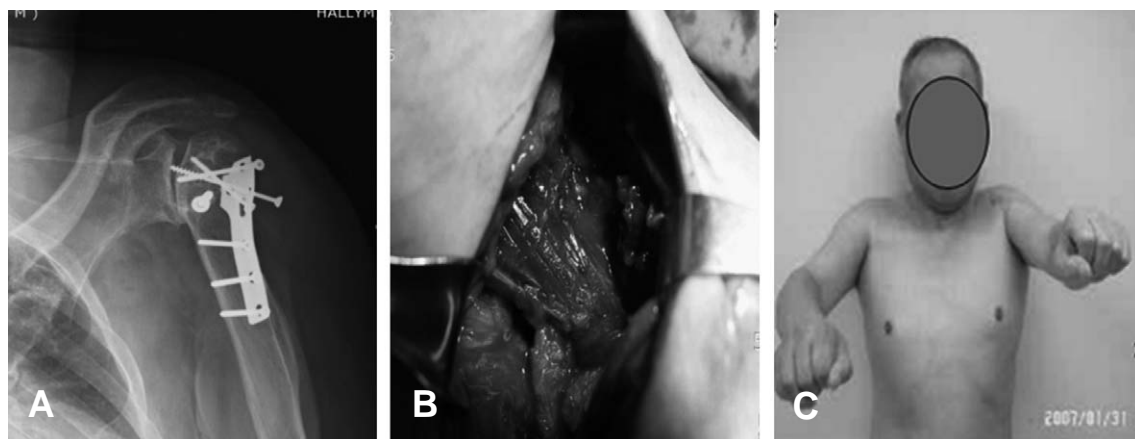
## V. 고 찰

견관절의 퇴행성 관절염은 타 관절에 비하여 비교적 발생빈도는 높지 않으나 노인 인구에서는 최대 20%까지 보고되고 있는 질환으로 환자의 연령, 동반질환, 기능적 요구도 등의 여러 요인에 의해 다양한 치료법이 보고 되는 질환이다.<sup>1</sup> 기능적 요구도가 낮은 환자들이나 아급성의 증상을 가지고 있는 환자들의 경우 약물 요법이나 관절내시경을 이용한 변연절제술 등의 방법으로 증상의 호전을 기대해 볼 수 있고,<sup>10</sup> 기능적 요구가 높은 환자군의 경우 견갑와까지 퇴행성 병변이 진행되어 있는 경우에 견관절 전 치환술이 통증의 해소 및 기능의 회복에 가장 적절한 치료법이라고 보고되고 있다.<sup>1,10,11</sup>

그러나 견관절 전치환술의 경우 견갑와 치환물의 해리

가 발생할 위험성이 매우 높아 이로 인하여서 재치환술을 요하게 되는 경우가 많았으며, 그 결과 견갑와 치환을 피할 수 있는 관절 보존 방식의 관절 성형술이 제안되었다.<sup>2</sup> 이러한 관절 성형술의 한 방법으로 인체 친화적인 생체질을 사용하는 생체질 재표면화술이 시도되었으며, 이중조직인 돼지 방광부터, 동결 건조된 동종 뇌경막까지 다양한 재료가 시도되어 왔다.

최근에는 상완골두는 인공물로 치환을 하면서 동시에 견갑와의 생체질 재표면화술을 시행하는 혼합형 술기가 개발되었는데, 견갑와의 생체질 재표면화 술식에 사용되는 재질들은 자가조직으로서는 전방 견관절낭, 대퇴건막 등이 사용되었고, 동종 조직으로서는 아킬레스건, 외측 반월상 연골 등이 사용되었다. 따라서 현재 연부조직 삼입 성형술에 대한 보고는 상완골두 반치환술과 병행하여 견갑와의 반월상 연골 동종이식에 대한 보고가 대부분을 이루고 있는데 1995년 Burkhead 등<sup>9</sup>은 14례의 환자들에서 전방 견관절낭, 대퇴 건막 등의 자가이식술을 상완골두 반치환술과 혼합하여 시술하여 2년 후의 추시 관찰에서 전 예에서 완전한 동통의 소실 및 개선된 관절운동을 얻을 수 있다고 보고하였고, Krishnan 등<sup>12</sup>은 1988년부터 2003년도 까지 34명의 환자, 36례의 견관절에서 상완골두 반치환술후에 견갑와의 생체표면화술을 시행하고 전향적으로 추적 관찰한 결과 반치환술만 시행한 경우에 비하여서 견갑와 생체표면화술을 시행받은 환자들의 견갑골의 골부피가 보다 잘 유지되고 차후에 전치환술로 변환할 경우에도 문제가 없음을 보여주었다. 그러나 Krishnan 등<sup>12</sup>의 보고에 의하면 반드시 자가조직 이식이 좋은 결과를 보여주는 것은 아니며, 특히 견관절 전방관절낭을 이용한 이식술의 경우 관절낭에 있는 감각신경섬



**Fig. 3.** (A) BPreoperative radiographs showing severe arthropathic changes of the left shoulder. (B) Intraoperative photograph showing transfer of pectoralis major muscle to the glenoid labrum. (C) After 14 month, active flexion 90 degrees are possible.

유로 인하여서 통증의 요인으로 작용할 수도 있고, 전방 관절낭의 소실로 인하여서 불안정증을 호소하는 환자들도 있어, 결국 전치환술로의 변환을 시행한 환자들도 있었다고 보고 하였다.

또한 최근의 몇몇 저자들은 견관절 관절염의 치료로서 견관절 반치환술 혹은 전치환술 없이 연부조직만을 삽입하여 통증 및 기능의 개선을 시도하는 삽입성형술을 제안하고 있다.<sup>8</sup> 이러한 삽입성형술은 전래적인 반 혹은 전치환술을 피하거나, 이러한 인공 치환술까지의 기간을 연장시킬수 있는 방법으로 특히 인공관절 치환술시 재 수술이 필요할 수 있는 젊은 연령층에서 제안되고 있다. 삽입되는 연부조직으로는 다양한 재료들이 사용되고 있으며, 합성물질, 가공 혹은 미가공된 이종조직, 동종 조직 등이 사용되고 있다.<sup>8</sup> 그러나 합성 물질이나 이종 이식용 재질은 물론 동종 조직인 인체진피이식물 등도 생체내에서 섬유아세포, 혈관조직 등의 원천세포들의 침윤이 급속도로 이루어 지면서 숙주거부 염증 반응이 일어남을 볼 수 있었다.<sup>8</sup>

이에 저자들은 면역반응이 없고, 견관절 주위에 있어서 공여가 비교적 용이한 혈관부착 생근판인 대흉근을 이용하여 삽입성형술을 시도하였다. 대흉근은 기존의 동종 외측 반월상 연골 혹은 아킬레스 건에 비하여 관절 사이의 내마모성이 약할 수 있고, 수술 후 관절의 전방 불안정증이 발생할 가능성이 있음을 염두에 두고 이러한 문제를 극복하기 위하여 대흉근 종지부의 인대 부분이 주로 견갑와면에 위치할 수 있도록 봉합나사를 이용하여 고정하였고, 수술 후 관절의 전방 불안정증이 발생하지 않도록 대흉근이 가급적 회전근개 간격공간을 통해서만 관절 내로 진입이 되도록 대흉근 이전 후에 절개되었던 전방관절낭 및 견갑하근을 원래의 위치에 재봉합하였다. 그 결과 평균 13개월의 추사에서 대흉근의 마모에 의한 관절간격감소나 견관절의 전방 불안정증은 관찰할 수 없었다.

## 결 론

이상의 결과로 보아, 비록 2예의 적은 증례이지만, 대흉근을 이용한 삽입 관절 성형술은 견관절 관절증 환자에게서 통증 감소 및 견관절 기능 회복에 유용한 방법으로 사료되며, 비록 관절운동 범위의 증가는 현저하게 나타나지 않았으나, 통증의 해소가 목표인 고령의 환자에서 유용한 수술로 사료된다.

## REFERENCES

- 1) McCarty LP, 3rd, Cole BJ: Nonarthroplasty treatment of glenohumeral cartilage lesions. *Arthroscopy* 21: 1131, 2005.
- 2) Adams JE, Steinmann SP: Soft tissue interposition arthroplasty of the shoulder. *J Shoulder Elbow Surg* 16: S254, 2007.
- 3) Friedrich JB, Hanel DP, Chilcote H, Katolik LI: The use of tensor fascia lata interposition grafts for the treatment of posttraumatic radioulnar synostosis. *J Hand Surg Am* 31: 785, 2006.
- 4) Spencer R, Skirving AP: Silastic interposition arthroplasty of the shoulder. *J Bone Joint Surg Br* 68: 375, 1986.
- 5) Antuna SA, Sperling JW, Cofield RH, Rowland CM: Glenoid revision surgery after total shoulder arthroplasty. *J Shoulder Elbow Surg* 10: 217, 2001.
- 6) Buckingham BP, Parsons IM, Campbell B, Titelman RM, Smith KL, Matsen FA: Patient functional self-assessment in late glenoid component failure at three to eleven years after total shoulder arthroplasty. *J Shoulder Elbow Surg* 14: 368, 2005.
- 7) Creighton RA, Cole BJ, Nicholson GP, Romeo AA, Lorenz EP: Effect of lateral meniscus allograft on shoulder articular contact areas and pressures. *J Shoulder Elbow Surg* 16: 367, 2007.
- 8) Beniker D, McQuillan D, Livesey S, et al.: The use of acellular dermal matrix as a scaffold for periosteum replacement. *Orthopedics* 26: s591, 2003.
- 9) Burkhead WZ, Jr., Hutton KS: Biologic resurfacing of the glenoid with hemiarthroplasty of the shoulder. *J Shoulder Elbow Surg* 4: 263, 1995.
- 10) Cole BJ, Yanke A, Provencher MT: Nonarthroplasty alternatives for the treatment of glenohumeral arthritis. *J Shoulder Elbow Surg* 16: S231, 2007.
- 11) Sperling JW, Steinmann SP, Cordasco FA, Henshaw DR, Coons DA, Burkhead WZ: Shoulder arthritis in the young adult: arthroscopy to arthroplasty. *Instr Course Lect* 55: 67, 2006.
- 12) Krishnan SG, Nowinski RJ, Harrison D, Burkhead WZ: Humeral hemiarthroplasty with biologic resurfacing of the glenoid for glenohumeral arthritis. Two to fifteen-year outcomes. *J Bone Joint Surg Am* 89: 727, 2007.