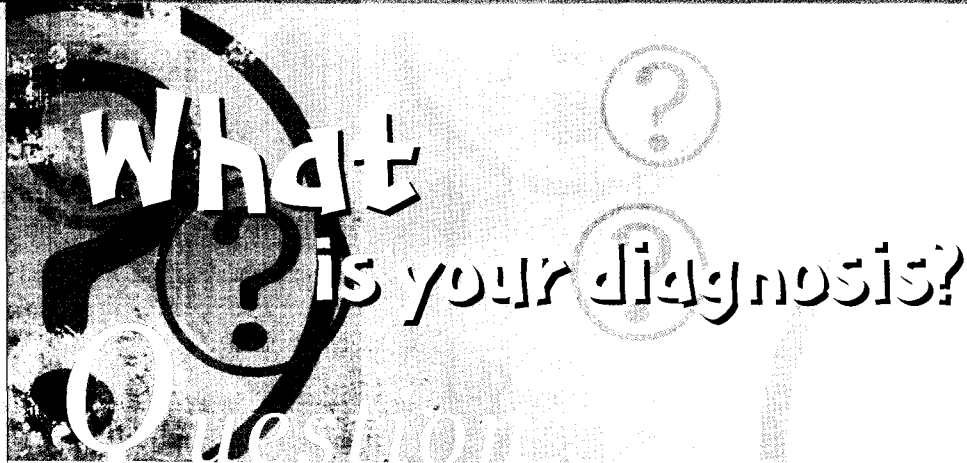



최지혜

· 해미루 동물병원 부원장
· 대한수의사회
· 학술홍보국제협력위원회 위원
· vetwelcom@hanmail.net

1

신상명세

- 종 - 개
- 품종 - 도베르만
- 성별 - Male
- 연령 - 7년령

2

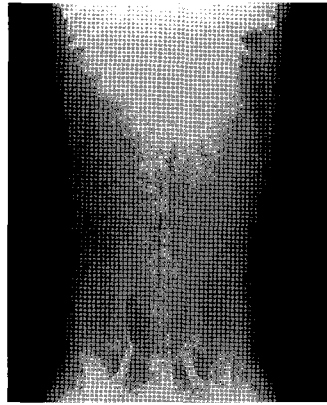
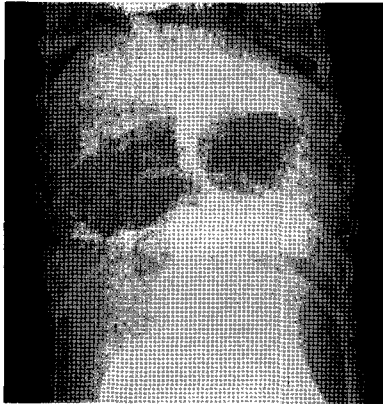
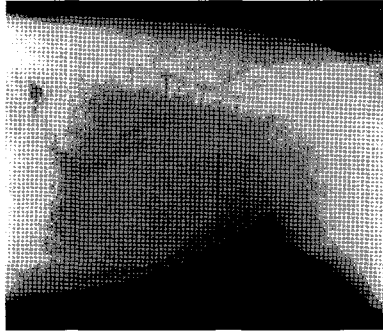
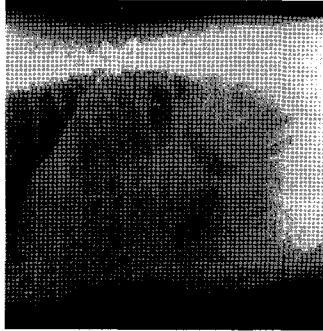
임상 증상 및 병변

2,3개월 전부터 좌측 하복부에서 복강 안쪽으로 덩어리가 축진되었으며 최근 들어 갑자기 커져 내원하였다고 합니다.

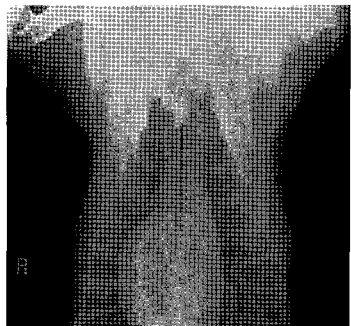이후 배뇨와 배변을 힘들어하고, 뇨색이 진해지는 변화가 나타났다고 합니다. 심장사상충 예방은 마친 상태이며 식욕과 활력은 정상적으로 유지되고 있었습니다. 집안에서 주로 생활하며 간헐적으로 산책하는 것 외에 야외 생활하는 시간은 적은 상태였습니다.

내원 당시 환자가 매우 사나워 진정을 한 후 검사를 진행했으며, 복강 축진시 하복부에서 큰 종괴가 축진되었습니다. 체표 림프절 종대 소견은 없었습니다.

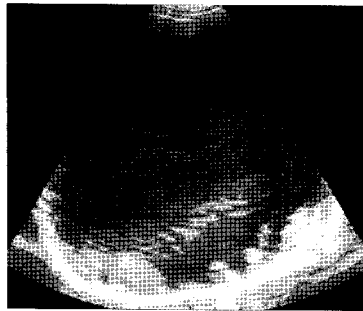
1. 복강내 종괴에 대한 복부 방사선 검사를 실시하였습니다. 환자의 크기가 커 카세트에 상복부와 하복부를 나누어 의측상과 복배상을 총 4장에 나눠 촬영했습니다. 어떤 이상 소견이 관찰됩니까?



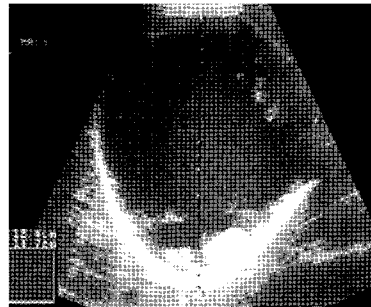2. 복강 종괴에 대한 수술적 제거를 위해 마취전 검사로 흉부 방사선 검사를 실시했습니다.
어떤 이상소견이 확인되니까?



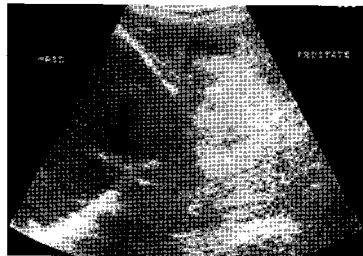3. 복부 종괴에 대한 초음파 검사를 실시하였습니다.



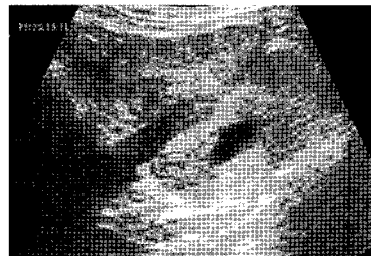
(A)



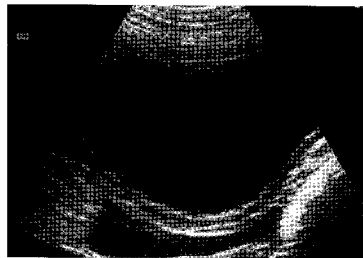(B)



(C)



(D)



(E)

4. 이상의 결과를 바탕으로 어떤 진단이 가능하며 치료 계획은 어떻게 세우겠습니까?