

What is your diagnosis?

Question



최지혜

- 해마루 동물병원 부원장
- 대한수의사회
- 학술홍보국제협력위원회 위원
- vetwelcom@hanmail.net

1

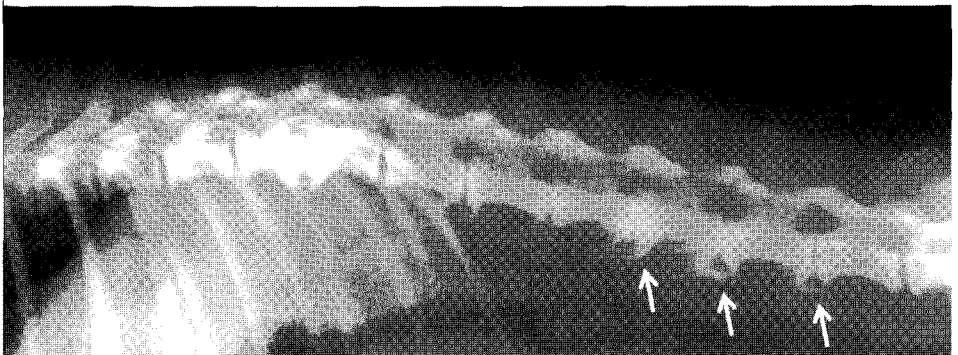
신상명세

- 종 - 개
- 품종 - 시쥬
- 성별 - Female
- 연령 - 12살령

2

임상 증상 및 병력

2일 전부터 양측 후지에 힘을 잘 주지 못하고 비틀거리며 걷는 증상으로 내원한 환자입니다. 신경 검사상 요추 부위의 통증을 호소하여 척추 질환이 의심되어 방사선 검사를 실시하였습니다. 검사 도중 척추 부위에서 다음 같은 이상(화살표 부분)을 발견하였습니다. 이 병변은 무엇이며 어떤 임상적인 의미가 있습니까?



(A)