

# 이부(턱 끝) 성형술 (Genioplasty)

울산대학교 의과대학, 서울아산병원 구강악안면외과  
부교수 이 부 규

## 서 론

아래턱 끝(이부, chin)의 모양과 위치는 사람의 인상을 결정짓는 여러 가지 요소 중에서도 매우 큰 비중을 차지한다. 턱 끝이 작고 가름한 사람은 부드럽고, 귀여우며 연약한 인상을 주며, 반대로 턱 끝이 크고, 돌출되어 있을수록 강하고, 씩씩하고, 고집 센 인상을 주게 된다. 따라서 외모에 관심이 많은 요즘은 간단히 턱 끝의 모양을 바꾸어 줌으로서 본인의 인상을 보다 매력적이고, 호감 있게 바꾸어 보려는 사람들의 숫자가 적지 않다. 이렇게 턱 끝의 모양이나 위치를 바꾸어주는 외과적 술식을 통칭하여 이부(턱 끝) 성형술(genioplasty)라고 하며, 단독으로 시술되거나, 혹은 다른 일반적인 턱교정 수술 시 부가적으로 시행되기도 한다. 이부 성형술은 외래에서 국소마취 하에 가능할 정도로 비교적 간단한 수술이지만 얼굴의 인상을 많이 바꾸어 주기 때문에 세심한 진단과 철저한 수술계획이 성공적인 치료결과를 얻는데 필수적이다. 또한 이 수술법은 심미적인 목적 외에도 하악 후퇴증의 경향이 있는 코골이 환자에 있어서 턱 끝

설측에 설근이 부착된 채로 턱 끝을 전방이동 시키면서 상기도를 확장시켜 코골이를 줄여줄 목적으로 이용되기도 한다. 본 기고에서는 치과(구강악안면외과)에서 시술되는 가장 흔한 턱성형 수술법의 하나인 이부성형술에 대한 이해를 높이고자 기본 진단법, 수술법 및 가능한 합병증을 소개하고자 한다.

## 1. 이부성형술의 장점

- 1) 수술이 용이하고 부작용이 적다.
  - 수술을 위한 해부학적 구조가 비교적 단순하다.
  - 구강 전방에 수술부가 위치하여 수술 시 시야가 좋다.
- 2) 교합에 변화가 없어 수술 전 후 처치가 짧고 단순하다.
  - 수술 전 후 치열 교정치료가 필요하지 않다.
  - 턱관절 및 주요 저작근에 영향이 적기 때문에 수술 후 섭식 및 개구가 상대적으로 용이하다.
- 3) 간단한 술식임에도 얼굴 인상의 변화가 크다.

- 얼굴에서 가장 돌출(하방, 전방)되어 있는 부분이라 인상에 큰 영향을 미친다.

4) 비용이 상대적으로 저렴하다.

- 수술시간 및 입원기간이 짧아 총 치료비가 적다.

## 2. 이부성형술의 단점

1) 부정교합이 큰 경우 단독 치료만으로 효과가 제한적이다.

2) 턱 끝 부위의 부피가 작아서 이동량의 한계가 있다.

## 턱 끝 부위의 진단법

환자가 바라는 턱 끝의 모양이나 위치를 잡아주기 위해서는 우선 환자의 전체적인 안모를 분석해야 한다. 보통 턱 끝 부위의 평가는 환자의 정면, 측면 안모에서 파악이 되며(그림 1,2) 턱 끝 부위의 이상은 많은 경우 아래의 분류 항목이 복합되어 있는 양상을 보이며 때로는 안모의 다른 부위의 위치이상으로 턱 끝부위의 골격적인 위치 이상이 없어도 임상적으로 턱 끝이 기형으로

보이는 경우(pseudo macro-, microgenia)도 있으므로 이 또한 진단에 주의해야 한다.

### 1. 전 후방적인 이상

- 1) 전방 돌출 경우
- 2) 후방 퇴축 경우

### 2. 정면에서의 이상

- 1) 기울어져 있는 경우
- 2) 중심선이 안 맞는 경우
- 3) 폭이 과도하게 크거나 작은 경우

### 3. 수직적 측면에서의 이상

- 1) 길이가 긴 경우
- 2) 길이가 짧은 경우

진단은 임상진단과 아울러 안모분석에 표준화된 X-ray (cephalogram)를 정면, 측면에서 촬영하여 tracing을 하고 주요 계측점(그림 1,2)을 표시한 후 여러 분석법을 참고하여 턱 끝의 상황을 평가한다. 필요한 경우 3-D CT를 이용한, 3차원 영상으로 분석을 해볼 수도 있다.

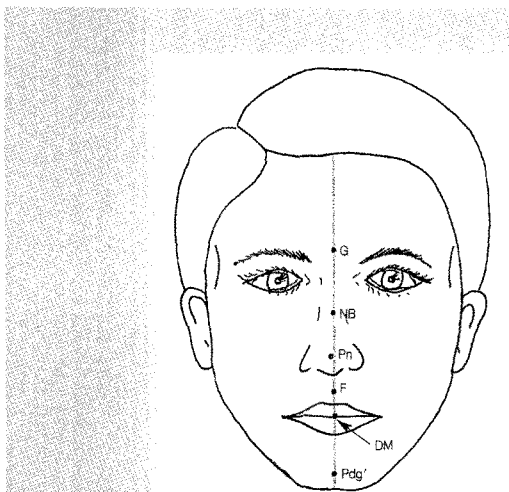


그림 1. 정면 안모에서의 주요 계측점

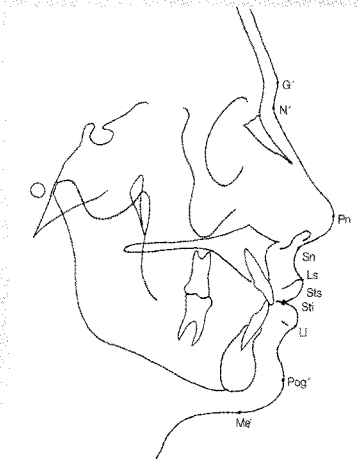


그림 2. 측면안모에서의 주요 계측점

임상가를 위한 특집

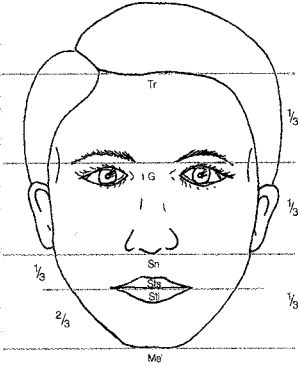


그림 3-1. 이상적인 턱 끝의 길이 비율

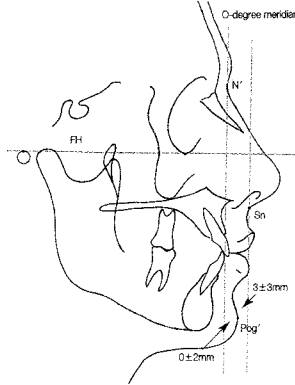


그림 3-2. 측면에서의 이상적인 턱 끝의 위치

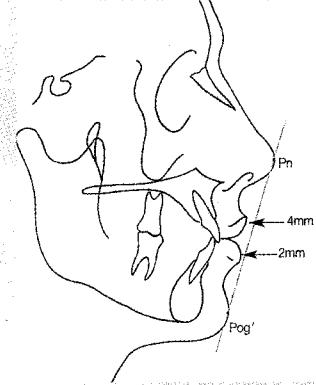


그림 3-3. Rickett's E-Line

### 턱 끝 부위의 치료계획

환자의 턱 끝 부위의 모양과 위치를 평가하고 환자의 얼굴에 알맞은 이상적인 턱 끝의 전 후 위치와 폭을 결정한 후, 이에 맞추어 턱 끝 부위의 절단선 및 이동방향, 이동량을 결정한다. 몇몇 분석법이 널리 이용되고 있으며(그림 3-1, 2~3) 이러한 분석법은 대부분 얼굴 전체에서 턱 끝 부위의 균형된 위치를 고려하는 것인데(그림 3~1, 2), 특히 코, 입술과의 상대적 위치관계(그림 3~3)가 중요하다. 하지만 이러한 분석법에 의한 결과는 절대적인 것이 아니며 이 결과에 더하여 술자의 경험에 따른 심미관을 반영하여 치료계획을 수립하게 된다. 또한 미용치료의 특성상 환자의 주관적 의사가 중요하므로 최종 치료 계획의 수립에 있어 환자의 주소(chief complaint)를 다시 한번 고려하는 것은 필수이다.

### 기본 수술과정

#### 1. 절개 (incision)

부착 치은 하방 점막전정에 수평으로 양쪽 견치 사

이로 절개를 가한다. 점막을 절개하고 하방의 mentalis m. 부착부를 가로질러 하방의 골막을 절개한다(그림 4).

#### 2. 박리 (dissection)

골막검자를 이용하여 전 후 상 하방으로 골막을 견인하고, 턱 끝 부위를 노출시킨다. 좌 우로 이공 (mental foramen)을 확인하고, 하치조 신경을 안전하게 견인하며 이공 하방의 하악골을 추가로 노출시키도록 한다(그림 5).

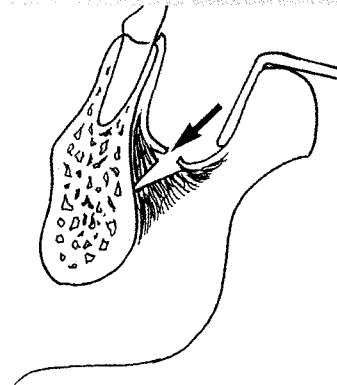


그림 4. 절개 (incision)

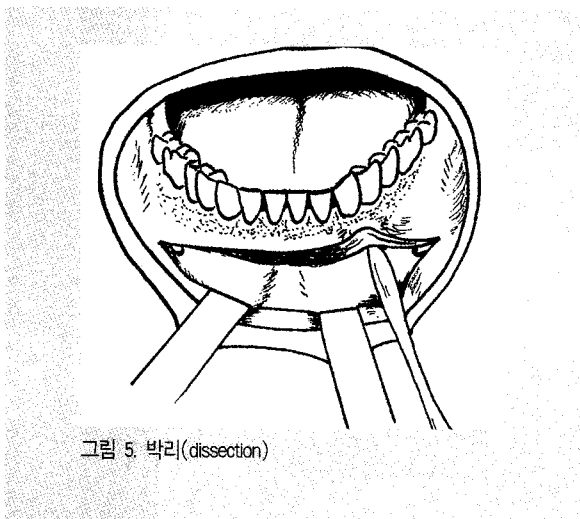


그림 5. 박리(dissection)

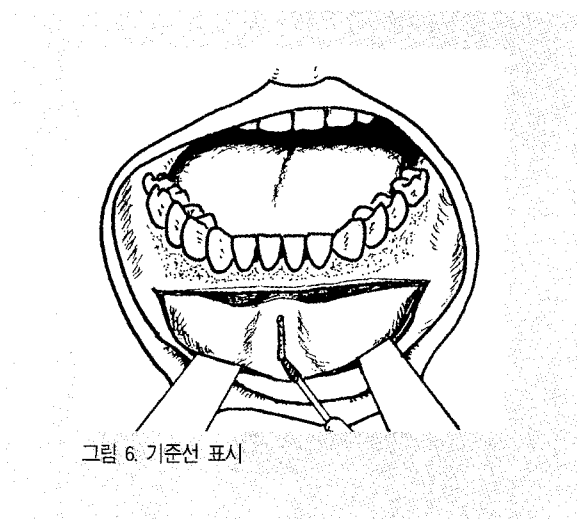


그림 6. 기준선 표시

### 3. 디자인 (design)

평균된 수술용 연필을 이용하여 수술 계획에 맞게 절골선을 작도한다. 절골 전 후의 이동량을 평가하기 위한 기준으로 절골 전에 수술용자와 bur를 이용하여 절골선 상 하부에 일정한 거리의 점 혹은 선을 표시한다(그림 6). 절골선의 방향에 따라 목적하는 위치로의 턱 끝 골편 이동의 용이함이 결정되므로 세심한 계획을 세워야 한다(그림 7).

### 4. 절골 (osteotomy)

절골선을 따라 bur나 saw 혹은 추가적인 chisel을 이용하여 절골을 한다. 필요한 경우 수평 혹은 수직으로 추가로 절골선이 가해질 수 있다. 절골 후 절

단면에 골편의 이동에 방해가 되는 부위를 삭제하고 필요한 경우 지혈을 한다(그림 8). 양 끝 절단면 부위에 계단이 생기는 부분도 삭제를 하여야 보다 자연스런 외관을 만들 수 있다(그림 9). 하악각 절제술 (angle reduction)과 함께 시행하여 전체적인 턱선의 윤곽을 보다 자연스럽고 심미적으로 만들어 주기도 한다.

### 5. 고정 (fixation)

의도한 위치에 골편을 임시고정 시키고, miniplate나 screw를 써서 고정한다(그림 9,10).

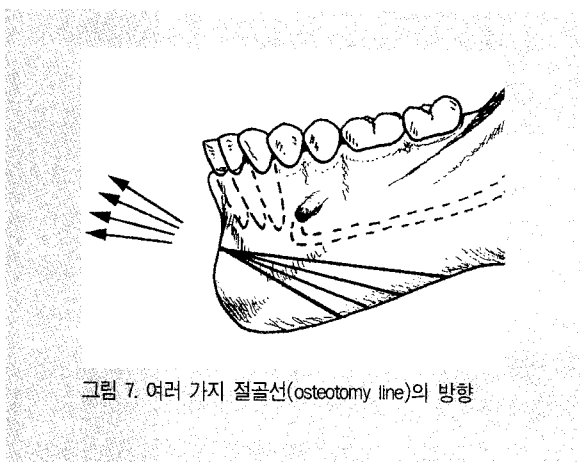


그림 7. 여러 가지 절골선(osteotomy line)의 방향

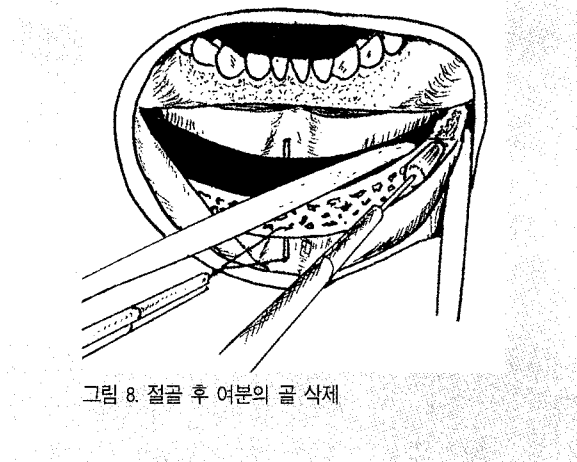


그림 8. 절골 후 여분의 골 삭제

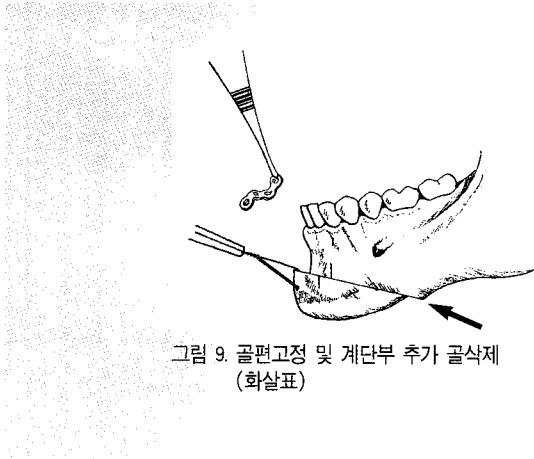

그림 9. 골판고정 및 계단부 추가 골식재 (화살표)

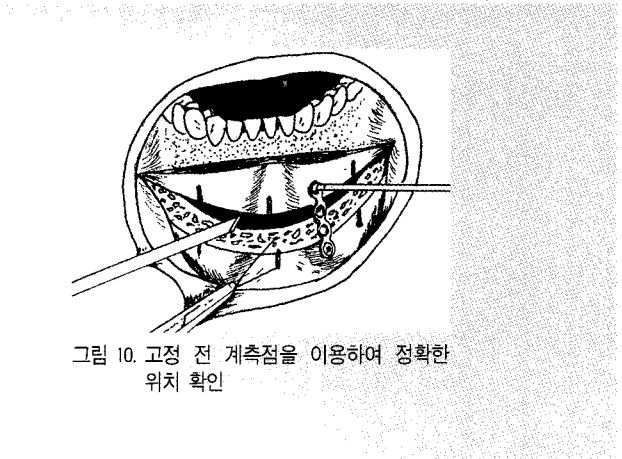


그림 10. 고정 전 계측점을 이용하여 정확한 위치 확인

골편 이동 후 절단면에 발생한 빈공간에 상용 이식골이나 자가골을 써서 결손부를 채워주기도 한다 (interpositional bone grafting).

#### 6. 봉합 (suture)

턱 부위 피부가 울지 않는 범위에서 가능한 골막을 봉합하고, 절단된 mentalis m. 을 연결한 후 점막을 봉합한다.

#### 7. 술 후 관리 (post-operative care)

술 후 출혈과 부종을 막기 위해 대략 2일 정도 압박 드레싱과 냉찜질을 시행하고, 술 후 항생제 처방 및 7~14일 후 봉합사를 받거한다.

절단하지 않고 단순히 전방 혹은 하방에 이식재를 넣는 경우 만일 자가골을 넣었다면, 시간이 경과함에 따라 이식골의 흡수가 일어나 결과적으로 원래 계획되었던 위치를 유지하지 못하는 경우가 많다. 시판되고 있는 다양한 보형물(Medpore, Gore Tex, Silicone etc)삽입도 적절한 증례에 시술 시 좋은 결과를 얻을 수 있다. 시술이 더욱 간단하므로 환자가 보다 편안함을 느낄 수 있는 장점은 있으나, 보형물의 위치가 변하거나 감염이 종종 발생하며, 시술 후 환자가 이물반응으로 인한 턱 끝부위의 감각 이상을 호소하기도 한다. 또한 시간이 경과함에 따라 보형물 하방에 골 흡수가 일어나 만족스럽지 않은 결과를 초래할 수도 있음이 보고되고 있다.

### 치료 계획에 따른 턱 끝 부위의 수술방법

#### 1. 증강술 (augmentation)

- 1) 전방 이동술 (advancement)
- 2) 수직 신장술 (vertical lengthening)
- 3) 이식재(graft material)를 이용한 증강술

턱 끝 부위를 증강하는 경우 턱 끝을 절골하여 전방 혹은 하방으로 이동시키는 방법이 이식재를 이용하는 방법에 비해 보다 보편적으로 사용이 된다. 골을

#### 2. 축소술(reduction)

- 1) 후방 이동술 (set back)
- 2) 수직 절제술 (vertical reduction)

턱 끝이 전방으로 돌출되어 있거나 정상보다 긴 경우 절골 후 턱 끝을 후방으로 이동시키거나 중간을 절단해 내어 길이를 줄여 보다 이상적인 위치를 맞춰주게 된다(그림 11,12). 일반적으로, 증강법을 시행하는 경우 수술 후 효과가 보다 뚜렷하고 심미적으로 만족스런 결과를 얻기 쉬우며, 축소술을 시행하는 경우는 증강법에 비해 연조직의 반응이 적거나 예기치

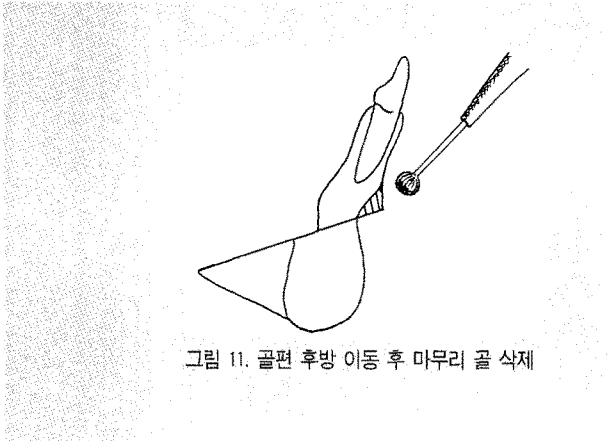


그림 11. 골편 후방 이동 후 마무리 골 삭제

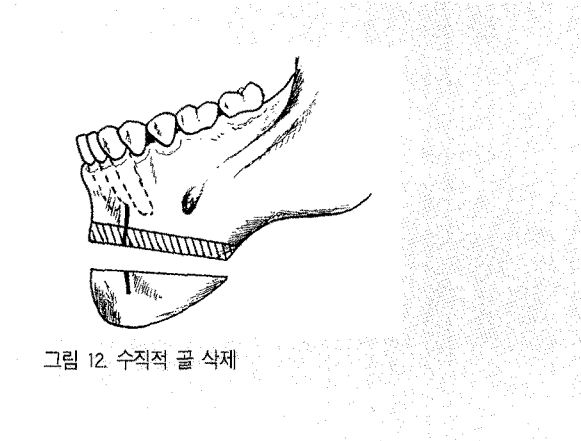


그림 12. 수직적 골 삭제

못하는 수가 있어 주의를 기울여야 한다. 이러한 경우 특히 턱 끝 부위 연조직의 성격을 파악하고 골 축소량(방향, 부피)을 적절히 조절하여야 보다 효과적인 결과를 얻을 수 있다.

### 3. 기타 수술법

- 1) 폭경 조절법 (width control)
- 2) 경사, 회전 조절법 (asymmetry, rotation

control)

정면에서 볼 때 턱 끝 부위의 폭은 턱 끝의 중앙부를 절제해 내거나, 이식을 통하여 보다 효과적으로 조절해 줄 수가 있다(그림 13-1,2). 경사나 회전이 있는 경우는 세심한 계측이 필요하고, 골편의 이동 방향이나 이동 량이 복잡해지는 경우가 많다(그림 14-1,2). 이런 경우 3D-CT를 이용한 분석이 유용

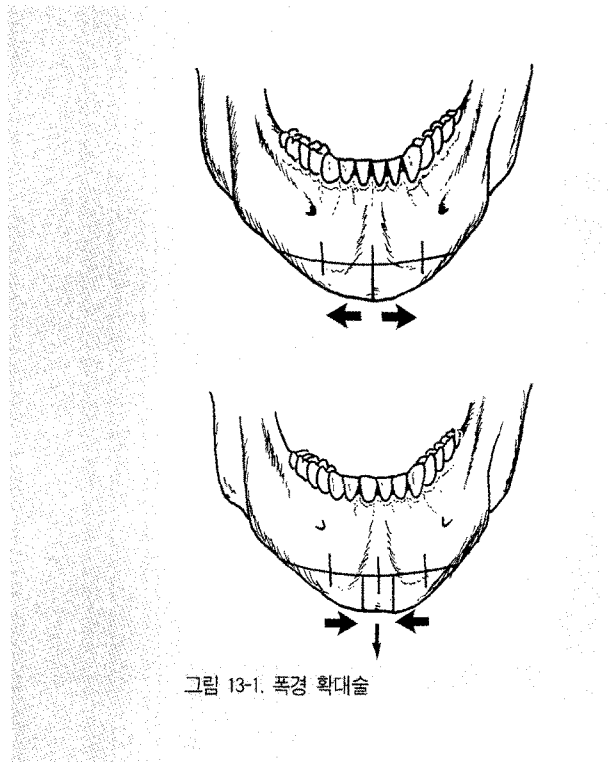


그림 13-1. 폭경 확대술

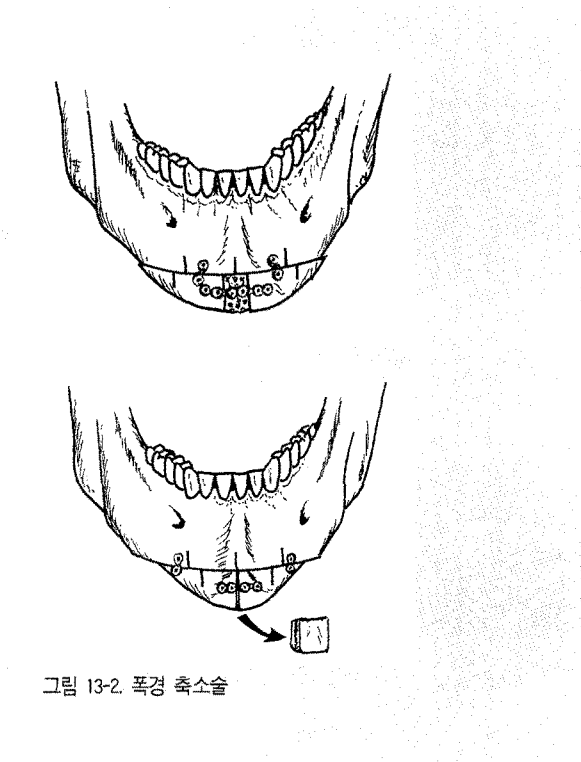


그림 13-2. 폭경 축소술

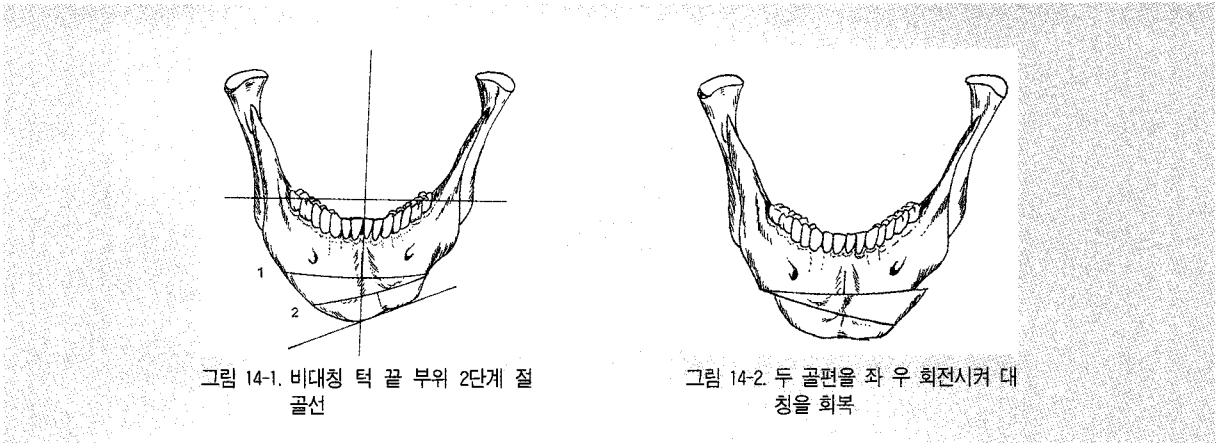


그림 14-1. 비대칭 턱 끝 부위 2단계 절골선

그림 14-2. 두 골편을 좌 우 회전시켜 대칭을 회복

할 수 있다. 약간의 비대칭이나 경사는 bur 등을 이용하여 갈아내기도 한다.

으로 수술 시야가 좋으므로 기본적인 원칙에만 충실하면 이상에서 언급된 혈관의 심각한 손상을 피할 수 있으며, 지혈(hemostasis)에도 큰 어려움이 없는 부위이다.

### 이부 성형술의 가능한 합병증 및 예방법

#### 1. 감염 (infection)

술 전 후 예방적 항생제의 투여와 수술 중 aseptic principle을 준수하면 크게 문제되는 경우는 없다. 종종 과도한 연조직 긴장에 의해 봉합의 일부가 벌어지는 수가 있으며, 재봉합이 불가능한 경우 주기적 세척과 항생제 투여로 감염이 심부로 진행되지 않도록 주의한다. 만일 골 절단부에 추가로 이식한 이식재의 감염이 확실한 경우 골 절단부를 개방하고 이식재를 깨끗이 긁어내고 재봉합 하는 수도 있다.

#### 2. 출혈 (hemorrhage)

안면동맥(facial a.)의 가지인 하이부동맥(submental a.)이 턱 끝의 하연을 따라 주행하므로 박리 시 주의하여야 하며, 때로 하치조 동맥(inferior alv. a.)의 가지인 절치 동맥(incisive a.)이 발달한 경우 골절단 후 절단면에서 많은 출혈이 있을 수 있다. 또한 골절단이 하악 하연 후방으로 연장될 때 드물긴 하지만 안면동맥, 하치조동맥이 손상되는 경우가 있을 수 있다. 하지만 턱 끝은 기본적

#### 3. 재발(relapse)

턱 끝 부위를 전방 혹은 하방으로 이동(증강, augmentation) 시킬 경우 연조직의 견인(설측부착근육)과 압박(상부피부)으로 수술 이후 시간이 경과함에 따라 다시 후방으로 회귀하는 경향이 나타날 수 있다. 재발의 경향은 이동량이 증가함에 비례할 것으로 생각되나, 여러 연구에 의하면 골 절단부 고정법의 발달로 인해 이동량에 상관없이 심각한 정도의 재발은 없는 것으로 보고되고 있다. 하지만 가능한 재발을 방지하기 위해서는 이동량이 많은 경우 고정을 보다 견고히 하고, 주변의 주요 근육을 충분히 박리하며, 이동 후 발생하는 빈 공간에 충분한 골이식을 시행하여야 한다.

#### 4. 감각이상 (sensory disturbance)

이공(mental foramen)을 빠져 나온 하치조 신경(inferior alveolar n.)이 수술부와 가까이 위치한 관계로 점막의 최초 절개시나 후방부 골절단을 위한 신경 견인 시 신경손상이 발생할 수 있다. 또한 하치조 신경의 분지인 절치신경(Incisive n.)이 골절

단부에 포함되는 경우가 많으므로 이의 절단으로 인하여 일시적인 감각의 이상이 올 수 있다. 간혹 절치 신경이 비대해져 있는 경우가 있으므로 기본 X-ray 외에 CT를 찍어 이러한 점을 술 전에 확인하면 감각 이상의 빈도를 많이 줄일 수 있다.

### 5. 구강전정의 소실 및 치은 퇴축 (gingival recession)

매우 드물게 발생하는 부작용이다. 이의 예방을 위해서는 점막 절개선의 위치를 부착치은의 하방 경계부에서 충분히(약 3~5mm) 내려서 가하고, 술 후 봉합 시 골편의 전방 혹은 하방이동으로 발생한 연조직의 긴장(tension)이 심한 경우 무리하게 층간 봉합(layered suture)을 실시하지 말고 추가적인 박리나 이완절개(releasing incision)을 통하여 연조직의 긴장도를 줄여줌으로써 이 같은 부작용을 예방할 수 있다.

### 6. 호흡곤란 (respiratory disturbance)

수술 직후 혀의 부종 혹은 박리된 설근의 후방이동으로 인하여 상기도(upper respiratory tract)가 부분적으로 폐쇄되는 부작용이 발생할 수 있다. 이는 일반적으로 건강한 정상 환자에서 보다는 하악왜소증을 동반하는 Pierre-Robin syndrome과 같은 몇몇 증후군의 환자에게서 발생가능성이 높으며, 이러한 부작용을 예방하기 위해서는 술 전 lateral cephalogram상에서 상기도의 폭을 확인하고, 이부성형술시 설근 부착부의 박리를 최소화하고, 충분한 지혈 및 술 후 steroid처방을 통하여 과도한 부종을 방지하면 예방이 가능하다. 현저한 기도 폐쇄의 위험이 예상되는 환자인 경우 술 후에도 마취 시 삽입한 E-tube를 유지하고 중환자실에서 충분한 관리 후에 tube를 제거하거나, 기관지 절단술(tracheotomy)을 시행하고 기도 삽관을 하는 경우도 있다.

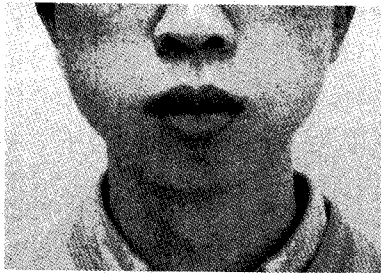


그림 15-1. 수술 전 정면

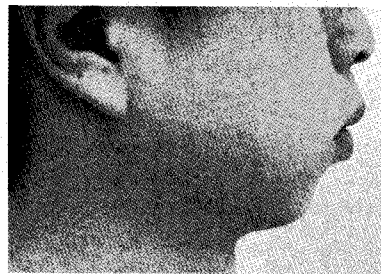


그림 15-2. 수술 전 측면

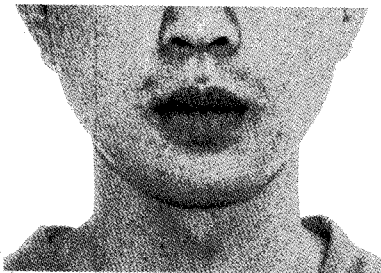


그림 15-3. 수술 후 정면



그림 15-4. 수술 후 측면



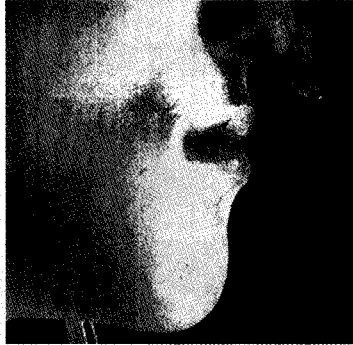

그림 16-1. 수술 전

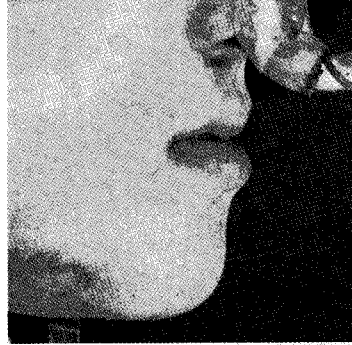

그림 16-2. 수술 후

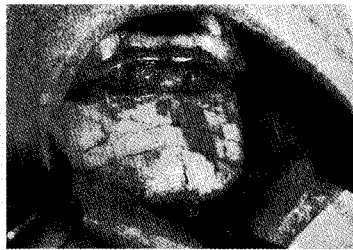


그림 16-3. 수술 디자인

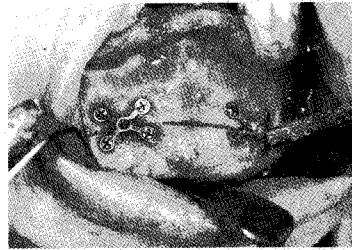


그림 16-4. 절제술 후 고정

### 환자 증례

#### 1. 턱 끝 왜소증(microgenia)

24세 남자환자로 턱 끝을 전방으로 위치시켜 주었다.(그림 15-1~4)

#### 2. 수직 비대증(long chin)

31세 여자 환자로 턱 끝의 중간부위를 절단하고 턱 끝 부위를 상방으로 이동하여 고정하여 주었다(그림 16-1~5).

참 고 문 헌

1. McCarthy JG, Kawamoto HK Jr, Grayson BH, et al. Surgery of the jaws. In: McCarthy JG, ed. Plastic Surgery. Philadelphia: WB Saunders, 1990
2. La Trenta GS. Facial contouring. In: Rees TD, La Trenta GS, eds. Aesthetic Plastic Surgery, Vol. 2. Philadelphia: WB Saunders
3. Gonzalez-Ulloa M. Quantitative principles in cosmetic surgery of the face (profileplasty). *Plast Reconstr Surg* 1962; 29:186-198
4. Michelow BJ, Guyuron B. The chin: skeletal and soft-tissue components. *Plast Reconstr Surg* 1995;95:473-478
5. Rakosi T. Cephalometric Radiology. Philadelphia: Lea & Febiger, 1982:78-89
6. Ferraro JW. Cephalometry and cephalometric analysis. In: Ferraro JW, ed. Fundamentals of Maxillofacial Surgery. New York: Springer, 1997:234-236
7. Vig K, Ellis E. Diagnosis and treatment planning for the surgical orthodontic patient. *Clin Plast Surg* 1989;16:645-658
8. Proffit WR, White RP Jr, Sarver DM. Treatment planning: optimizing benefit to the patient. In: Proffit WR, White RP Jr, Sarver DM, eds. Contemporary Treatment of Dentofacial Deformity. St Louis: Mosby, 2003:172-244
9. Ellis E. Accuracy of model surgery: evaluation of an old technique and introduction of a new one. *J Oral Maxillofac Surg* 1990;48:1161-1167
10. Rajchel J, Ellis E, Fonseca RJ. The anatomical location of the mandibular canal: its relationship to the sagittal ramus osteotomy. *Int J Adult Orthod Orthognath Surg* 1986;1:37-47
11. Kawamoto HK Jr. Osseous genioplasty. *Aesthetic Surgery Journal* 2000;6:509-518
12. McCarthy JG, Ruff GL, Zide BM. A surgical system for the correction of bony chin deformity. *Clin Plast Surg* 1991;18: 139-152
13. Cohen SR. Genioplasty. In: Achauer BM, Eriksson E, Guyuron B, et al, eds. Plastic Surgery: Indications, Operations and Outcomes, Vol 5. Philadelphia: Mosby, 2000:2683-2703
14. Byrd HS. Rhinoplasty. *Selected Reading in Plastic Surgery*. 2001;9:7-9
15. Guyuron B, Michelow B, Willis L. Practical classification of chin deformities. *Aesth Plast Surg* 1995;19:257-264
16. HomDB, Marenette LJ. A practical methodology to analyze facial deformities. *Otolaryngol Head Neck Surg* 1993;109:826-838
17. Roszkowski MJ. Soft tissue changes associated with orthognathic surgery. *Oral and Maxillofacial Surgery Knowledge Update, Vol 1, Part II* 1995:57-73
18. Cohen S. Genioplasty. *Plastic Surgery Indications, Operations, and Outcomes*. St Louis: Mosby, 2000
19. Gilles H, Millard DR Jr. The Principles and Art of Plastic Surgery, 1st ed. Boston: Little and Brown, 1957:361-362
20. Ousterhout DK. Sliding genioplasty, avoiding mental nerve injuries. *J Craniofac Surg* 1996;7:297-298
21. Kim GJ, Jung YS, Park HS, Lee EW. Long-term results of vertical height augmentation genioplasty using autogenous iliac bone graft. *Oral Surg Oral Med Oral Pathol Oral Radiol Endod*. 2005 Sep;100(3):e51-7.
22. Omnell ML, Tong DC, Thomas T. Periodontal complications following orthognathic surgery and genioplasty in a 19-year-old: a case report. *Int J Adult Orthodon Orthognath Surg*. 1994;9(2):133-9.
23. Spear SL, Mausner ME, Kawamoto HK Jr. Sliding genioplasty as a local anesthetic outpatient procedure: a prospective two-center trial. *Plast Reconstr Surg*. 1987 Jul;80(1):55-67.