

임프란트 지지 국소의치의 임상적 연구

한양대학교 의과대학 치과학교실 보철과
조교수 박 원 희

ABSTRACT

Clinical study of implant supported removable partial dentures

Department of dentistry, College of Medicine, Hanyang University.
Won-Hee Park

OBJECTIVE

The purpose of clinical study was to evaluate the survival of dental implants used in restoring patients with implant supported removable partial dentures (ISRPDs) of different configurations.

MATERIALS AND METHODS

The sample consisted of 20 consecutively treated partially edentulous patients, who, between 2003 and 2008, had a total of 84 implants placed in different arch sites and who were treated with ISRPDs. The mean age was 57 years. Mean follow up time from delivery of ISRPDs was 3 years 2 months (range, 1 to 6 years). Osseointegration failure, postoperative complication of dental prosthesis, and the success rate of ISRPDs were retrospectively evaluated using clinical and radiographic examination.

RESULT

The overall implant survival rate was 100%. During follow up, the one clasp of removable partial denture was broken in 1 year 11 months after prosthesis delivery. All patients were satisfied with their prosthesis.

CONCLUSIONS

Implant supported removable partial dentures could serve as favorable prognosis. Careful patient selection, with an appropriate maintenance and recall system, is recommended to obtain satisfactory results.

Key words : implant supported removable partial dentures

I. 서론

임플란트 지지 보철물의 임상적 효용성이 증가함에 따라 임플란트가 다양한 증례에 이용되게 되었다. 그리고 점차 시술의 높은 성공률 이외에도 기능과 심미성, 자연감 또한 임플란트를 이용한 보철물이 장기간 성공적으로 사용될 수 있어야 함도 또 다른 요구 조건이라 할 수 있다.

임플란트가 치아상실부위에 치아를 대체할 안전하고도 대중적인 치료방법으로 인정받고 있다. 환자를 위한 치료계획을 세울 때 여러 가지를 고려하지만 그 중 환자의 경제적 여건을 간과 할 수 없다. 또한 많은 무치악 환자에 있어서 전악 임플란트 고정성 보철물이 추천 되지만 하치조관 상부 골 부족 등 해부학적 한계에 해당하거나 비용적인 어려움이 있는 경우에 임플란트 지지 국소의치를 그 대안으로 응용할 수 있다.

임플란트 지지 국소의치라 함은 무치악이나 부분 무치악에 임플란트를 지대치로 이용한 가철식 보철 수복을 의미한다. 주된 유지력을 임플란트에 의해 얻고 부가적인 지지력을 구치부 치조점막에서 얻게 된다. 이때 임플란트나 잔존 자연치의 위치와 수, 잔존 치조계 등에 따라 유지와 지지를 정하게 된다. 임플란트 지지 국소의치를 적용할 수 있는 증례에서는 임플란트 지지 피개의치를 우선적으로 고려할 수 있으나 시술의 안정성과 장기간 임상적 성공의 성과를 얻을 수 있다면 피개의치 보다는 전방부의 고정성 치아 수복으로 심미적 만족도가 높은 임플란트 지지 국소의치를 시술하는 것이 장점이 있으며 또한 부분적으로 소수의 건강한 치아가 잔존할 때에 소수치아를 발거하고 임플란트 지지 피개의치 계획보다는 잔존치를 보존한 상태에서 전략적으로 필요한 위치에 임플란트를 식립하여 임플란트 지지 국소의치로 치료계획을 세우는 것이 환자에게 큰 만족도를 가져다 줄 수 있다. 그러나 지금까지 임플란트 지지 국소의치의 평가나 연구는 미미한 실정이다.

저자는 임플란트 지지 국소의치에 대한 후향적 임상

연구를 통하여 임플란트 지지 국소의치의 성공률과 예후를 살펴본다 임상적으로 유용한 술식인지 평가하고자 하였다.

II. 연구대상 및 방법

본 연구는 2003년 3월부터 2008년 3월까지 한양대 구리병원 치과에서 저자 1인의 치과의사에 의해 20명에게 식립된 84개 국소의치 지대치로 사용된 임플란트와 국소의치를 대상으로 수행되었다.

1. 환자분포와 임플란트 식립수

환자의 평균 연령은 57세였고, 연령대는 48세부터 69세까지 다양하였다. 성별은 전부 남성이었다. 환자별로 시술된 임플란트는 2개에서 5개까지 다양하였다 (Table 1).

2. 식립부위

Table 1. Number of patients & implants

Number of implants	Number of patients
2	2
4	10
5	8
Total	20

환자의 임플란트 지지 국소의치는 상악이 9명 하악이 11명이었고 임플란트 식립부위는 상악인 경우 주로 상악소구치와 상악견치 그리고 상악 중절치부위에 5개 임플란트를 식립하여 8개 혹은 10개의 전방부 치아를 수복하고 구치부를 국소의치로 수복해주었으며, 하악인 경우 하악소구치와 하악견치 부위에 4개의 임플란트를 식립하여 8개 혹은 10개의 전방부 치아를 수복하고 구치부를 국소의치로 수복하였다.

3. 임플란트 지지 국소의치의 대합치

환자의 임플란트 국소의치의 대합치는 총의치가 12명으로 가장 많았고, 국소의치가 7명 자연치가 1명이었다.

4. 식립된 임플란트

식립된 임플란트는 SLA Implant(Camlog System, Altatec Biotechnologies, Germany), HA coated Implant(Tapered Screw Vent System, Zimmer, U. S. A.)이었으며 총 84개의 임플란트가 식립되었고, SLA Implant가 높은 빈도로 사용되었다(Table 2). 직경 4.1mm 이상의 임플란트가 사용되었고, 사용된 길이는 11mm부터 16mm까지 다양했으나 주로 16mm 임플란트가 사용되었다(Table 3, 4).

Table 2. Type of implants surface

Implants surface	Number of implants
HA coated Implant	7
SLA Implant	77
Total	84

Table 3. Type of implants diameter

Diameter	Number of implants
4.1mm	2
4.3mm	10
4.7mm	5
5.0mm	67
Total	84

Table 4. Type of implants length

Length	Number of implants
11mm	2
16mm	82
Total	84

5. 임플란트 국소의치의 형태

전통적인 클래스프 국소의치의 형태가 16명으로 가장 많았고 4명에서 Dalbo-Shoulder Attachment (CM, Swiss)를 사용하여 국소의치를 제작해 주었다. 국소의치는 Kennedy Class I 이 18명으로 가장 많았고 Kennedy Class II Modification 1이 2명이었다.

6. 관찰기간 및 성공률

임플란트 지지 국소의치를 제작하여 보철물이 완성된 이후 관찰기간이 6년부터 1년까지 다양하였으며 평균 관찰기간은 3년 2개월이었다. 연구대상에 포함된 임플란트와 국소의치를 대상으로 임플란트와 국소의치의 성공률을 조사하였다. 성공률의 기준은 임상적으로 검사 시 임플란트의 동요가 없어야 하고 합병증이 없어야 하며, 방사선적으로 임플란트 주위에 방사선 투과선들의 어떤 소견들도 보이지 않는 증례를 성공한 것으로 간주하였다. 또한 국소의치는 파절이나 탈락이 없는 것을 기준으로 하였다.

Ⅲ. 결 과

전체 20명 84개 임플란트를 지지치로 한 국소의치에서 합병증인 지각이상이나 농양, 골유착 실패는 일어나지 않았고 실패한 임플란트는 하나도 없었으며 1년 11개월 전 제작한 국소의치 한 증례에서 한쪽 클래스프의 파절이 있었다. 파절된 국소의치는 수리를 하였다.

Ⅳ. 총괄 및 고찰

소수의 임플란트를 이용하여 무치악을 수복하는 술식은 임플란트 지지 피개의치를 보편타당한 치료방법

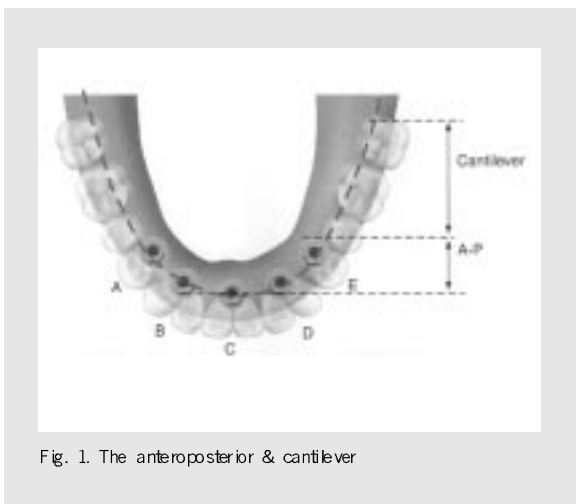


Fig. 1. The anteroposterior & cantilever

으로 받아들여지고 있다. 소수의 임플란트를 이용하여 무치악이나 부분 무치악을 수복하는 임플란트 지지 국소의치의 치료방법은 예후에 대해서는 아직 논란이 많다. 그러나 McAndrew R. 등은 임플란트 지지 국소의치 치료법이 시도 되고 있으며 환자의 만족도도 높다고 보고하고 있다. 지금까지 문헌은 증례 위주로 발표되고 있고 장기적인 임상 연구가 미미한 실정이다.

본 증례들에서는 소수의 임플란트 지대치로 국소의치 캔틸레버의 측방력을 극복해야 하기 때문에 임플란트 지대치의 유지 지지력을 증가시키기 위해 임플란트

를 선택할 때 가급적 직경과 길이를 최대로 하였고 표면 처리된 침형 임플란트를 선택했으며 대합관계를 가급적 총의치나 국소의치인 증례로 선별하였다. 그리고 한 증례의 국소의치 클래스프 파절은 기공제작의 결함으로 판명되었다.

1. 임플란트 지지 국소의치를 계획할 때 추천되는 술식

완전무치악에서 상악은 총의치로 수복하고 하악을 4개 임플란트를 이용 전방부 지대치를 수복해 주고 구치부를 국소의치로 제작하는 것이다. 이 때 임플란트 식립부위는 양쪽 견치부와 소구치부위에 4개를 식립하는데 소구치부는 최대한 구치부로 심어주어 악궁에서 지대치부위의 전후방 길이를 최대로 하여 국소의치로 인한 캔틸레버 작용, 즉 측방력을 최대로 줄여주는 것이 역학적으로 유리하다고 하겠다. 또한 국소의치에도 의치를 적게 심어서 A-P거리보다 캔틸레버길이가 적을수록 역학적으로 유리하다(Fig.1, Fig.2). 임플란트의 직경이나 길이, 하악골의 양과 질, 환자의 저작력을 고려하여 캔틸레버길이를 정한다. 이 술식에서 가장 큰 장점은 최소의 경비로 최대의 효과를 얻을 수 있다는 점이다. 상악 총의치는 하악에 비해 유지

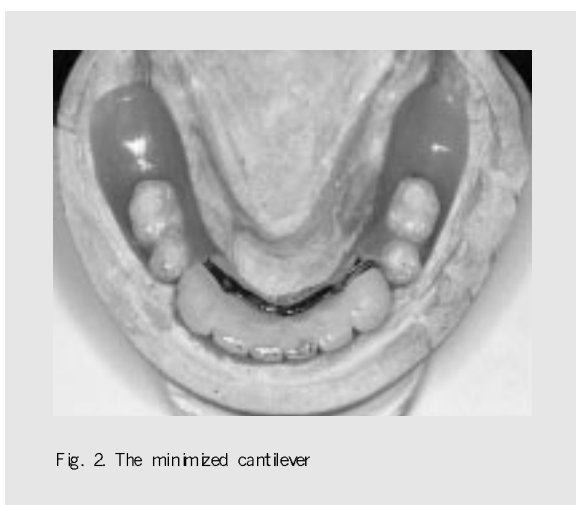


Fig. 2. The minimized cantilever

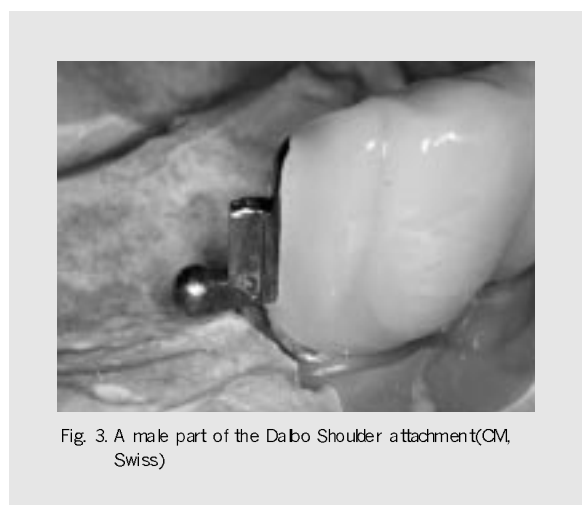

Fig. 3. A male part of the Dalbo Shoulder attachment(CM, Swiss)

임상가를 위한 특집 1

력이 우수하기에 상악을 총의치하고 하악의 부족한 유지력을 임플란트 지대치로 얻는 방식으로 환자에 만족도가 높다. 또한 상악의 총의치로 인해 다른 대합관계보다 하악 임플란트에 가해지는 교합력과 측방력이 적어 상대적으로 예후가 좋은 치료라고 할 수 있다.

2. 임플란트 지지 국소의치의 어태치먼트

임플란트 지지 국소의치에서 전통적인 클래스프 국소의치 외에 어태치먼트를 사용할 때에는 임플란트 지대치에 하중이 가해지는 것을 막기 위해 의치상의 기능운동이 허용되어 교합압이 잔존 치조제나 기타 지지조직으로 분산되는 완압형 어태치먼트가 추천되며 수직운동과 경첩운동을 동시에 허용하는 어태치먼트가 유리하다(Fig. 3).

3. 소수의 건강한 자연치가 잔존한 증례

소수의 건강한 자연치가 잔존한 경우 소수의 임플란트 수복만으로 치료계획을 세운다면 발치 후 피개의치로 계획하는 방법이 통상적인 치료 방법이었다. 이 때 임플란트 지지 국소의치를 계획한다면 소수의 자연치를 지대치로 사용할 수 있는 장점이 있다(Fig. 4).

4. 임플란트 지지 국소의치의 장점

- 1) 하치조관 상방이나 상악동 부위 골 부족 등 해부학적 한계로 식립이 어려울 때 한계를 극복하여 보철수복이 가능하다.
- 2) 전악 임플란트 지지 고정성의치 보다 경제적으로 저렴하다.
- 3) 환자에게 비교적 적은 규모의 수술로 보철수복이 가능하다.
- 4) 가철성이므로 구강청결이 보다 용이하다.
- 5) 피개의치에 비해 전방부에 치아 수복을 해줌으로써 심미적으로 만족도가 높다.
- 6) 소수의 건강한 자연치를 보존한 상태에서 전략적으로 필요한 위치에 임플란트 지대치를 이용 국소의치를 제작할 수 있다.
- 7) 골 흡수 방지

5. 임플란트 지지 국소의치의 단점

- 1) 전악 임플란트 지지 고정성의치보다 교합력과 저작효율이 떨어진다.
- 2) 정기적으로 의치하방의 이장이 필요하다.
- 3) 피개의치보다 임플란트에 가해지는 힘이 크다.
- 4) 심한 골 흡수로 인해 안모에서 입술지지가 필요할 경우 피개의치보다 입술지지 효과가 적다.

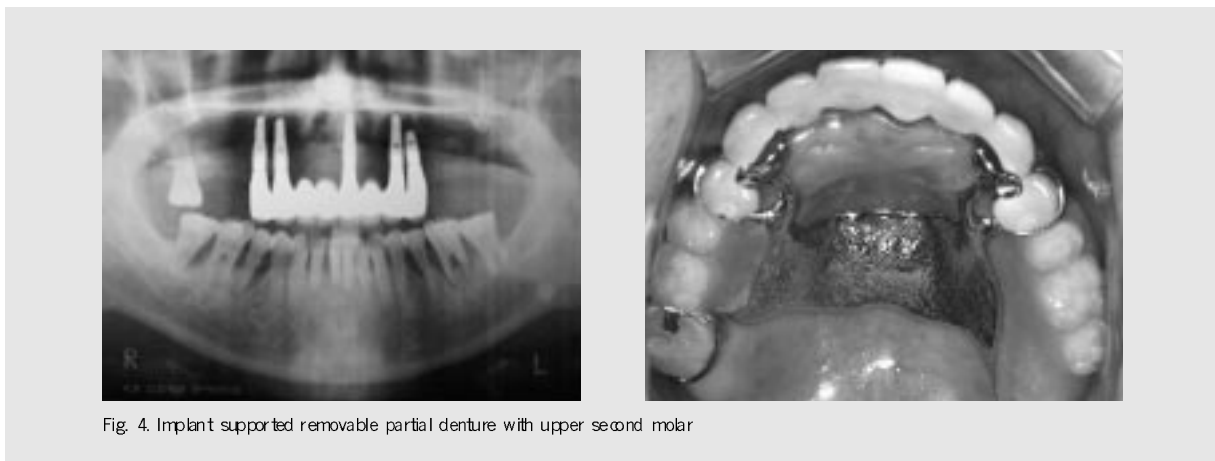

Fig. 4. Implant supported removable partial denture with upper second molar

6. 임프란트 지지 국소의치의 적응증

- 1) 하치조관 상방이나 상악동 부위 심한 골 흡수로 임프란트 식립이 어려울 때 이공 사이 골을 이용 임프란트 지지 국소의치를 제작할 수 있다.
- 2) 전악 임프란트 지지 고정성 보철물을 경제적 사정으로 못하는 환자.
- 3) 전악 무치악 환자에서 총의치의 유지 지지에 만족하지 못하는 환자.
- 4) 임프란트 피개의치의 마나 볼 어테치먼트가 비심미적이라 불만을 하는 환자.

7. 임프란트 지지 국소의치의 금기증

- 1) 이갈이등 구강악습관등으로 대합치의 교합력이 강한 환자.
- 2) 의치를 수용할 수 없는 환자.
- 3) 하악 이공사이나 상악 전방부 치조골의 심한 흡수로 임프란트 식립이 불가능한 환자.
- 4) 전신질환으로 임프란트 식립이 불가능한 환자.

8. 임프란트 지지 국소의치의 교합설정

- 1) 대합치가 총의치인 경우 양측성 균형교합으로 설정해 주어 총의치의 안정을 도모한다.
- 2) 대합치가 가철성 국소의치나 자연치인 경우 상호보호 교합을 추구한다. 이 때 견치유도는 구치들이 교두 감합위 가까이 위치하기 전까지 접촉으

로부터 구치를 보호한다. 이는 치아 장축으로만 힘이 작용하기 때문에 국소의치의 측방 전위를 불가능하게 한다. 그리고 비작업측에서 보철물을 탈락시키려는 힘을 최소화한다. 또한 조직지 지형 국소의치의 원심지대치 부분에서 수직축 중심의 회전을 방지한다.

결론적으로 부족한 수직적 골량 등 해부학적 제한점이나 경제적 여건을 고려한 치료계획에 있어서 임프란트 지지 국소의치는 증례를 선별하여 적용한다면 선택할 수 있는 좋은 치료방법중 하나라고 할 수 있겠으며 더욱 장기적인 임프란트 지지 국소의치의 성공률에 대하여 향후 지속적 연구가 필요하다고 사료된다.

V. 결 론

2003년 3월부터 2008년 3월까지 20명에게 식립된 84개 국소의치 지대치로 식립된 임프란트와 국소의치를 대상으로 조사한 결과 다음과 같은 결론을 얻었다.

1. 84개의 임프란트 지대치에서 합병증 없이 모두 성공하여 성공률은 100%였다.
 2. 20개의 국소의치에서 한 개의 국소의치의 클래스스프 파절로 국소의치의 성공률은 95%였다.
- 따라서 임프란트 지지 국소의치 술식은 선별적 적용을 한다면 임상적으로 유용한 술식이라고 사료된다.

참 고 문 헌

1. Weinberg LA, Kruger B.: Biomechanical considerations when combining tooth-supported and implant-supported prostheses. *Oral Surg Oral Med Oral Pathol.* 1994;78:22-27.
2. Bergman B.: Evaluation of results of treatment with osseointegrated implants by the Swedish National Board of Health and Welfare. *J Prosthet Dent.* 1983;50:114-120.
3. Brånemark PI.: Osseointegration and its experimental background. *J Prosthet Dent.* 1983;50:399-410.
4. Robert AJ, Charles LB.: The excessive loss of brånemark fixtures in type IV bone : A 5-year analysis. *J Periodontol.* 1991;62:2-4.
5. David MD.: The role of implants in the treatment of edentulous patients. *Int J Prosthodont.* 1990;3:42-49.
6. Albreksson T, Zarb GA, Worthington P et al.: The long-term efficacy of currently used dental implants : a review and proposed criteria of success. *Int J Oral Maxillofac Impl.* 1986;1:1-25.
7. McAndrew R.: Prosthodontic rehabilitation with a swing-lock removable partial denture and a single osseointegrated implant : a clinical report. *J Prosthet Dent.* 2002 Aug;88(2):128-31.
8. Ohkubo C, Kobayashi M, Suzuki Y, Hosoi T.: Effect of implant support on distal-extension removable partial dentures : in vivo assessment. *Int J Oral Maxillofac Implants.* 2008 Nov-Dec;23(6):1095-101.
9. Nickerig HJ, Spiekermann H, Wichmann M et al.: Survival and complication rates of combined tooth-implant-supported fixed and removable partial dentures. *Int J Prosthodont.* 2008 Mar-Apr;21(2):131-7.
10. Fueki K, Kimoto K, Ogawa T et al.: Effect of implant-supported or retained dentures on masticatory performance : a systematic review. *J Prosthet Dent.* 2007 Dec;98(6):470-7.
11. Chikunov I, Doan P, Vahid F.: Implant-retained partial overdenture with resilient attachments. *J Prosthodont.* 2008 Feb;17(2):141-8.
12. de Freitas R, Kaizer OB, Hamata MM et al.: Prosthetic rehabilitation of a bone defect with a teeth-implant supported, removable partial denture. *Implant Dent.* 2006 Sep;15(3):241-7.
14. Taylor TD, Wiens J, Carr A.: Evidence-based considerations for removable prosthodontic and dental implant occlusion : a literature review. *J Prosthet Dent.* 2005 Dec;94(6):555-60.
15. Mijiritsky E, Karas S.: Removable partial denture design involving teeth and implants as an alternative to unsuccessful fixed implant therapy : a case report. *Implant Dent.* 2004 Sep;13(3):218-22.
16. Kuzmanovic DV, Payne AG, Purton DG.: Distal implants to modify the Kennedy classification of a removable partial denture : a clinical report. *J Prosthet Dent.* 2004 Jul;92(1):8-11.