

# 유치 및 미성숙 영구치 치수치료의 최신경향

경희대학교 치의학전문대학원 소아치과학교실

부교수 박재홍

최근 10여 년 동안 치수치료 분야는 새로운 재료와 약제의 개발 뿐 아니라 새로운 치료개념이 도입되어, 지속적인 발전이 이루어지고 있다. 특히 2007년 11월에는 미국 소아치과학회 (American Academy of Pediatric Dentistry)와 미국 근관치료학회 (American Association of Endodontists)가 공동 심포지움을 열어, 유치와 미성숙 영구치 치수치료 분야에서 증거-바탕 임상 (evidence-based

practice)의 구현을 위한 획기적인 공동의 노력이 있었다. 또한 치수치료 분야에 조직공학(tissue engineering)의 개념이 적용되어 치수조직의 재생에 대한 연구가 활발히 이루어지고 있다.

이번 원고에서는 유치 및 미성숙 영구치의 치수치료에서 개념에 변화가 있는 분야를 정리해 보고 새로운 술식에 대하여 다루고자 한다.

## 1. Indirect Pulp Treatment (간접치수치료) vs. Stepwise Excavation (순차적 우식제거)

간접 치수치료는 과거에는 간접 치수복조술 (indirect pulp capping)이라는 용어로 사용되어 왔으나 최근에는 간접치수치료(indirect pulp treatment or indirect pulp therapy; IPT)라는 용어를 주로 사용하고 있다.

간접치수치료는 치수 근처까지 깊은 치아우식이 존재하지만 치수변성(pulp degeneration)의 증상 또

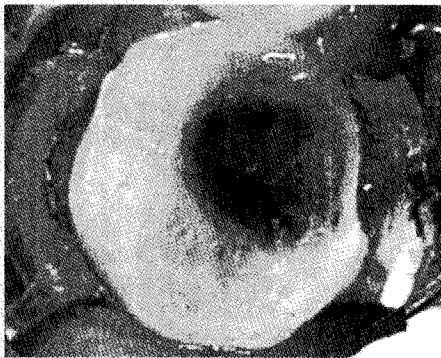


그림 1. 부드럽고 연한 상아질은 제거하고 사진과 같이 단단하고 변색된 상아질은 남겨둔다.

는 징후가 나타나지 않는 경우에 사용되는 치료방법이다. 이 시술의 시행중에 치수벽 또는 측벽에 얼마만큼의 우식을 남겨 놓는가에 대한 딜레마에 빠질 수 있는데 가장 좋은 임상적 지표는 상아질의 질이다. 즉, 부드럽고 연한 상아질은 제거하고 단단하고 변색된 상아질은 남겨놓는 것이다 (그림 1). 이론적 근거는 깊은 상아질층에 남아있는 생활력을 가진 적은 수의 세균은 적절하게 밀봉되면 비활성화가 되고 우식의 진행은 정지되며 수복상아질 (reparative dentin)이 형성된다는 것이다<sup>2)</sup>. 그러므로 변연누출이 일어나지 않도록 수복을 시행하면 재수복 술식 (re-entry)은 불필요하게 된다.

Stepwise excavation은 step-by-step approach, interim therapeutic restoration, glass ionomer caries control 이라고도 하며, 우식 상아질을 남긴 상태에서 glass ionomer cement(GIC)나 강화된 ZOE(intermediate restorative material; IRM)로 임시수복을 하고 일정 기간이 지난 후에 잔존 우식 상아질 제거를 위한 re-entry를 시행하는 술식이다. 즉 우식제거를 2회로 나누어서 하는 것이다. 이 술식은 이미 1956년부터 보고가 있었으며, 재수복을 위해 기다리는 기간은 2~3주부터 1년까지 다양하게 보고되고 있다<sup>3~6)</sup>. 최근에 다시 이 술식이 재고 (revisited) 되었으며, 재수복을 위해 3~6개월을 기다리는 것을 추천하고 있다<sup>7)</sup>. Stepwise excavation의 좋은 예로, 다발성의 개방된 우식병소가 있는 어린이를 들 수 있다. 개방와동이 형성된 치아에서 국소마취 없이 spoon excavator나 저속의 round bur를 사용하여, 최소한의 우식제거를 하고 GIC로 충전하기 때문에 환자 행동조절에 유리하고 신속한 치료가 가능하게 된다<sup>8)</sup>. 또한 가역성 치수염으로 판단되거나, 증상은 없으나 치아우식이 심한 치아에서 재수복을 위해 기다리는 동안 생활력을 진단할 수 있다<sup>9)</sup>.

간접치수치료의 이장재 (liner)로는 방사선불투과성의 수산화칼슘, GIC, 레진강화형 GIC, 상아질접착

제, ZOE 등이 사용될 수 있다. 또한 Enamel matrix protein (Emdogain) 또는 TGF-β와 같은 bioactive molecule을 사용하는 방법은 삼차상아질의 형성을 촉진하고 상아질 투과성의 감소를 위해 실험적으로 이용되고 있다.

Stepwise excavation 술식에서 치아와 수복물 경계의 밀폐 (marginal seal)가 중요하기 때문에 변연부에는 우식 상아질을 남겨놓지 않아야 하며, 수복재료도 임시충전재 보다는 GIC 등의 영구수복용 재료를 사용하는 것이 추천된다.

## 2. Direct Pulp Capping (직접치수복조술)

직접치수복조술은 건강한 치수에서 기계적 또는 외상으로 인한 노출이 있는 노출된 치수에 생체친화성 재료로 복조하고 수복하는 술식이다. 치아는 증상이 없어야 하며, 노출의 범위는 작고, 구강감염의 위험이 없어야 한다.

유치의 우식으로 인한 치수 노출의 경우 성공률이 낮기 때문에 추천되지 않으며, 기계적이나 외상으로 인한 작은(pin-point) 노출의 경우에 직접치수복조술이 가능하다. 미성숙 영구치에서는 우식에 의한 치수노출의 경우에도 성공적으로 사용할 수 있다.

직접치수복조제로 수산화칼슘이 주로 사용되며, 최근에는 mineral trioxide aggregate (MTA)가 소개되어 장기적인 밀봉효과가 뛰어나고, 양질의 수복상아질을 다량으로 형성시키는 등의 좋은 결과를 보여 가장 추천되는 직접치수복조제로 평가받고 있다<sup>10)</sup>.

### # MTA

MTA는 1995년 미국 로마린다 대학의 Torabinejad 교수에 의해 개발되었으며, 생체친화성이며, 용해도가 낮고, 밀폐력이 우수하다는 등의 장

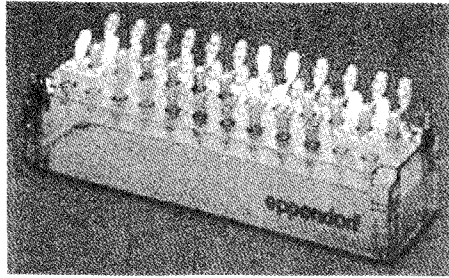


그림 2. Eppendorf tube; MTA 개봉 후에 미리 1회 사용 양으로 나누어 넣어 놓는다.

점으로 수산화칼슘보다 치수반응이 우수하다고 알려져 있다. MTA는 직접치수복조법 (direct pulp capping), 치수절단술 (pulpotomy) 뿐 아니라 치근단유도술 (apexogenesis), 치근단형성술 (apexification), 치수천공의 수복 등 여러 분야에 사용되어 좋은 효과를 보이고 있다. 강도는 70 MPa로 IRM과 유사하고 아말감 보다는 약간 낮으며, pH는 12.5이다. 미세누출에 저항하는 능력은 IRM, Amalgam, Super-EBA 보다 우수하고 복합레진과 유사하다<sup>11,12)</sup>.

ProRoot MTA (Dentsply Tulsa Dental, Tulsa, OK)로 상품화 되어있으며, 현재 gray MTA와 white MTA 두가지로 시판되고 있다. Portland cement와 비교시 성분은 대체적으로 비슷하지만, portland cement가 중금속이 더 많이 들어있는 단점이 있다. 보관기간이 짧기 때문에 개봉한 후에 1회 사용 분량으로 나누어 eppendorf tube에 넣어 보관하는 것이 좋으며, 4주 정도 보관할 수 있다 (그림 2).

### 3. Pulpotomy (치수절단술)

치수절단술은 치아우식증이나 외상에 의해 치수가 노출된 치아의 치관부 치수를 제거하고 정상적인 치수조직이 남아있는 근관부위의 치수조직에서 치유가 일어날 수 있도록 유도하는 방법이다.

성숙 영구치에서의 치수절단술은 비가역성 치수염 (irreversible pulpitis)으로 진단된 치아에서 응급 치료로 시행될 수 있으며, 다음 내원시에 통상적인 근관치료가 시행되어야 한다. 미성숙 영구치의 경우 치근발육을 위해 시행되며 치근단유도술 (apexogenesis)라고 한다.

유치의 치수절단술의 경우 절단된 치수조직의 상부에 사용하는 약제에 따라 다양한 결과들이 보고되고 있으며, 가장 흔히 사용되는 것은 1/5로 희석된 formocresol(FC)을 사용하는 것이다. 많은 연구에서 FC를 이용한 치수절단술의 임상적 성공이 발표되었으나, FC의 안전성과 효율성에 대한 의심을 갖는 연구가 보고되어 왔고, 대체약제를 찾기 위한 시도가 활발히 이루어져 왔다.

#### 1) Formocresol (FC)

FC는 1932년에 소개된 이후로 현재까지 유치의 가장 일반적인 치수절단술 약제로 사용되어 왔으나, 주 성분 중 formaldehyde의 독성과 암유발 가능성 등의 안정성에 대한 논란으로 FC를 사용하는 것에 대해 우려하고 있는 치과의사가 늘어나고 있으며, 일부 국가에서는 사용되지 않고 있다. 2004년 국제 암 연구 기관 (International Agency for research on Cancer)은 formaldehyde가 비 인 두 암 (nasopharyngeal cancer)을 유발한다고 발표하였다<sup>13)</sup>. 그러나 치수절단술에 사용하는 formaldehyde의 양은 일상 환경에서 매일 섭취하는 양에 비하면 극소량에 해당된다. 국제보건기구 (WHO)는 우리가 숨 쉬는 공기, 마시는 물, 먹는 음식을 통해 매일 섭취하는 formaldehyde의 양은 1.5~14mg/day이며 평균 7.8mg/day라고 추정하였다<sup>14)</sup>. 치수절단술의 시술에 있어서 1:5로 희석된 FC를 적용시키고 짜는 과정을 거쳐 준비된 4개의 면구에는 대략 0.02~0.1mg 정도의 formaldehyde가 들어있게 된다<sup>15)</sup>. 그러므로 치수치료시 FC를 사용

하는 것으로 인해 압, 돌연변이, 면역독성이 유발된다는 것은 이치에 맞지 않으며, 극소량으로도 압이 유발된다는 절대적인 증거가 나올 때까지는 안전한 약물로 평가되어야 한다.

### 2) Mineral trioxide aggregate (MTA)

MTA가 치수절단술에 사용된 대부분의 문헌에서 FC 보다 우수한 결과를 나타내어 FC의 대체 약물로 추천된다<sup>16)</sup>. 그러나 비싸다는 약점으로 인해 소아치과 영역에서의 임상적인 사용이 제한되고 있다.

### 3) Ferric sulfate (FS)

FS는 주로 보철치료시 인상채득과정에서 지혈제로 사용되었다. 소아치과 영역에서 치수절단술에 사용하는 경우 좋은 결과를 보여 소아치과 임상에서 많이 사용하고 있다. FC와 유사한 장기적인 성공률이 있다고 평가된다. MTA 보다 저렴하기 때문에 유치의 치수절단술에서 FC 대체 약제로 고려할 만하다.

### 4) Sodium hypochlorite (NaOCl)

지혈과 살균효과가 있는 5%의 NaOCl을 사용하여 유치의 치수절단술을 FS와 비교한 논문에서 임상적, 방사선학적으로 더 높은 성공률을 보였다<sup>17)</sup>. 그러나 단지 1년간의 관찰이 이루어져 앞으로 장기간의 결과에 대한 평가가 필요한 실정이다.

### 5) 기 타

Glutaraldehyde와 calcium hydroxide는 장기간의 성공률이 검증이 되지 않아 추천되지 않는다<sup>7)</sup>. 전기소작술(electrosurgery)과 레이저를 이용하는 경우 양호한 성공률을 보였으나 장기간의 임상연구가 부족한 실정이며, aluminum chloride,

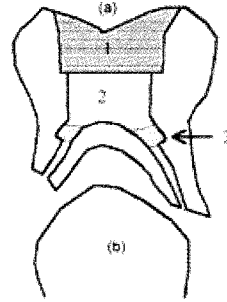


그림 3. 3Mix 약제가 놓일 공간을 위해 근관입구에 지름 1mm, 깊이 2mm의 공간을 형성한다. (a) 생리적 치근흡수를 보이는 유구치 (b) 계승영구치  
1. Composite resin, Amalgam 등의 영구수복물.  
2. GIC, 3. 3Mix antibiotics. (From Takushie et al. 19)

corticosteroids, bone morphogenic protein (BMP) 등도 사용될 수 있으나 이들 역시 실험적으로 시도되거나 일부 국가에서 사용되고 있고 장기간의 임상적 성공에 대한 검증을 확보하지 못했다.

## 4. Pulpectomy (치수절제술)

유치의 치수절제술은 치근부 치수까지 만성염증이 있거나 괴사의 증거가 있을 때 치관부와 치근부의 치수를 제거하고 흡수성 재료로 근관을 충전하는 술식이다. 어린이의 행동조절문제, 복잡하고 다양한 형태를 가진 유치의 근관형성과 근관충전의 어려움, 근관충전제의 영구치에 대한 영향에 대한 불안감 등을 이유로 치수절제술을 사용하지 않는 임상가도 있다. 그러나 발치와 공간유지의 대체 치료법으로 치수절제술을 성공적으로 사용할 수 있어야 한다. 비록 예후가 이상적이지 않더라도 전략적으로 중요한 유치를 일시적으로 보존하기 위해 치수절제술을 사용하는 경우도 있으므로 치아를 보존할 것인가 또는 발치를 할 것인가 하는 문제는 여러 가지 상황을 고려하여 신중히 판단해야 한다.

유치에 근관충전 재료로는 주로 수산화칼슘과

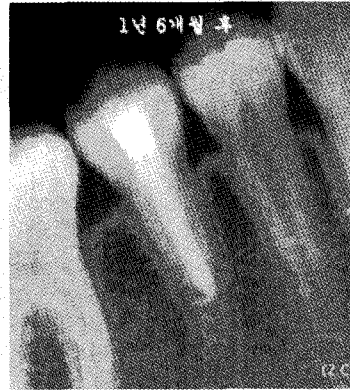
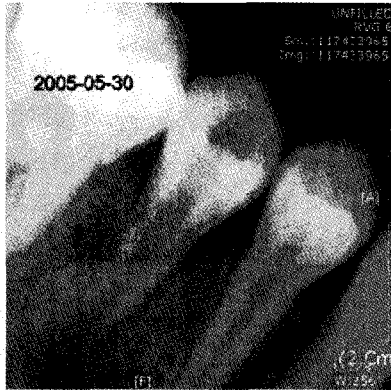


그림 4. 미완성 영구치(하악 제2소구치)의 과소조건으로 dentinal wall이 얇고 치근길이가 짧아 치료의 어려움과 치료과정 중의 파절의 위험성을 가지고 있다. 수산화칼슘을 이용한 치근단형성술로 1년 6개월이 지나서 치근이 만들어졌으나, 수산화칼슘이 차지하는 부분의 치근벽은 두꺼워지지 않았다.

iodoform의 혼합제인 Vitapex(Neo Dental Chemical Products, Tokyo), Well-Pex(베리콤), Metapex(메타바이오메드) 등이 사용되고 있다.

1990년대부터 일본에서 치수치료 분야에 병소가 멸균되면 손상된 조직이 회복된다는 'Lesion Sterilization and Tissue Repair (LSTR)' 개념을 도입하여 세 가지 항생제를 이용한 치수치료가 보고되고 있다<sup>18,19</sup>. Metronidazole, ciprofloxacin, minocycline을 혼합 (3Mix)하여 연고나 root canal sealer를 매개로 하여 근관입구에 넣어두는 방법으로, 파일을 사용하지 않고 1회 적용으로 1주일 이내에 치은종창, 누공, 동통 등이 사라지는 효과를 보였다<sup>19,20</sup>. 이 치료법은 치근주위 병소와 생리적 치근

흡수를 동반한 유치에서 감염된 근관의 치료에서 우수한 결과를 보이므로 앞으로 추가적인 임상적 검증과 장기적인 평가가 이루어진다면 유치의 치수절제술을 대체할 수 있을 것이다.

### 5. Apexogenesis (치근단유도술)

미성숙 영구치에서 정상적인 치근발육을 유도하는 모든 술식을 포함하는 조직학적 용어이다. 그러므로 미성숙 영구치의 생활치수치료인 간접치수치료, 직접치수복조술, 부분 치수절단술, 치경부 치수절단술 모두 포함하는 용어라고 할 수 있다.

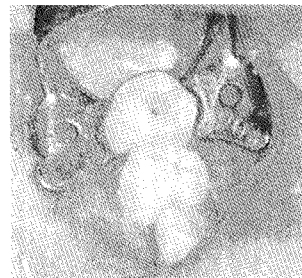
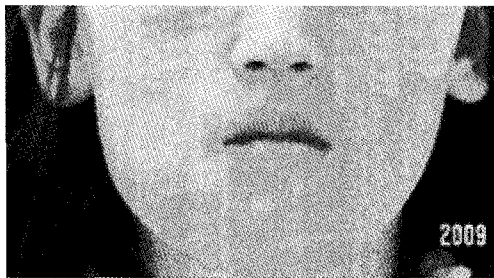

그림 5. 10세 여아로 하악 우측 제2소구치의 dens evaginatus의 파절로 인해 농양이 형성되었다.

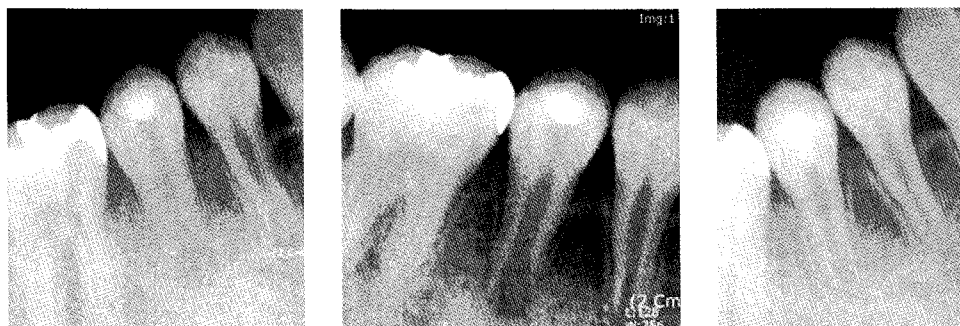


그림 6. 각각 초진, 3Mix 적용 1개월 후, 3개월 후의 사진으로 치근단병소가 사라졌으며 치근의 길이성장 뿐 아니라 치근 벽의 두께성장도 이루어지고 있다.

치근단 유도술에서 치근이 완성되는 기간 동안 3~6개월 간격으로 내원시켜 치아의 생활력을 검사하고, 방사선사진을 통해 dentin bridge의 형성과 치근발육을 관찰해야 한다. 치근발육 완성 후에 다시 치수를 재개방하는 것에 대한 논란이 있는데, 유치를 위해 포스트 시술이 필요하지 않는다면 통상의 근관치료는 필요 없다는 쪽으로 기울고 있다. 그러므로 정기적인 검진이 필요하며 외과적 근관치료가 어려운 구치부에서 계속적인 석회화가 일어나면 근관치료를 위한 재개방이 필요하게 된다<sup>21)</sup>.

미성숙 영구치에서 치근단유도술의 경우 수산화칼슘을 많이 이용하였으나 앞에서 언급한 여러 가지 장점으로 인해 MTA가 생활치수치료에서 수산화칼슘을 대체하는 약제로 추천된다.

## 6. Apexification (치근단형성술)

치근단형성술은 비가역적으로 이환된 치수와 개방성 근관을 가진 미성숙 영구치에서 치근단이 열려있는 상태로 calcific barrier 형성을 유도하거나, 지속적인 치근단의 발육을 유도하는 술식이다.

주로 수산화칼슘을 사용하는 치료법을 사용해 왔으며, 치근이 얇기 때문에 성숙 영구치의 경우처럼 근관을 형성하기 보다는, 치수만 제거하는 기분으로 최소

한의 기구조작을 해야 한다. 3~6개월 간격으로 임상적, 방사선학적인 관찰을 하고 수산화칼슘을 교체해 주는데, 치료기간이 2년 이상 소요될 수도 있으며, 그 과정 중에 치아파절 등의 합병증이 발생할 수 있다. 또한 치근단유도술과 다르게 치근의 길이성장만 일어나고 두께성장을 하지 않는 단점이 있다(그림 4).

최근에는 MTA를 이용하는 치근단형성술이 추천되고 있다. 근관 내 치수조직의 제거와 근관소독 후에 수산화칼슘을 적용하고 2~4주 후에 재내원 하여 MTA를 endodontic plugger 등의 기구를 이용하여 근단부에 4~5mm 정도 채워 apical barrier를 형성하고 젖은 면구를 넣고 임시충전을 한다. 며칠 뒤 젖은 면구를 제거하고 gutta-percha로 근관충전을 시행한다. 만약 근관이 너무 얇은 경우라면 치근파절 방지를 위해 gutta-percha 대신에 MTA나 복합레진으로 근관을 채워주는 방법을 사용한다<sup>22)</sup>.

## 7. Pulp tissue regeneration (치수조직 재생)

미완성영구치 치수치료의 목표는 치근이 두꺼워지고, 지속적인 치근발육으로 인해 치근단 폐쇄가 일어나는 것이다. 기존의 수산화칼슘을 이용한 치근단형성술은 치근의 길이성장만 이루었고 근관벽이 두꺼워




그림 7. Antibiotics(3Mix); 필자의 경우 Ciprofloxacin (Ciproctan, 빌슨), Metronidazole(Flasinyl, 한일), Minocycline(Minocin, SK케미칼)의 세가지 항생제와 carrier로 propylene glycol을 사용하여 제작하였으며, 1회용 applicator tip을 이용하여 근관에 적용한다.

지지는 않았다. 최근에는 근관내 기계적인 기구조작을 하지 않거나 최소한의 파일사용으로 치수조직의 재생을 유도하여 치근의 길이 및 치근벽 두께의 성장을 이끌어내는 연구가 활발하게 이루어지고 있다.

일반적인 술식은 다음과 같다. 치수를 NaOCl로 소독하고 앞에서 언급했던 세가지 항생제의 혼합제재(3Mix)를 이용하여 근관에 넣어 둔 후 임시 수복한다. 재내원시에 endodontic explorer 등으로 근관내 치근단 쪽의 치수세포를 자극하여 혈병이 CEJ 2~3mm 하방까지 채워지게 유도하고 MTA을 혈병위에 적용시킨다. 혈병은 scaffold 역할을 하여 새로운

조직이 자라나도록 골격 역할을 한다<sup>23)</sup>. 그러나 치수 조직 재생에 혈병이 꼭 필요하지 않는다는 연구결과도 있어 앞으로 더 많은 연구가 필요하다<sup>24)</sup>.

실제 미완성 영구치를 가진 소아청소년의 경우 치아 우식증 이외에도 외상이나 dens evaginatus 등에 의해 세균감염이 일어나고 치수가 괴사되어 내원하는 경우를 임상에서 종종 만나게 된다. 이런 경우 과거의 치근단형성술 보다는 치수조직의 재생을 통한 치근형성을 유도하는 치료가 필요하다(그림 5, 6).

3Mix의 경우 상품화가 되어있지 않아 직접 만들어 사용하고 있는 실정이며(그림 7), tetracycline계열인 minocycline으로 인해 치아변색이 일어나는 단점이 있다. 그러므로 앞으로 치수조직 재생을 유도하는 물질을 항생제와 잘 접목 시켜 더욱 빠르고 확실한 효과를 갖으며 치아변색을 유발하지 않은 상품화된 제재가 나오기를 기대한다.

점점 치수 치료 분야에 조직공학(tissue engineering)의 개념이 적용되고 있는데, odontoblast, platelet-rich plasma 등을 이용하거나 growth factor 같은 signaling molecule의 사용이 그 예에 해당된다. 앞으로도 치수를 포함한 조직재생에 대한 연구와 이를 이용한 치료방법이 더욱 발전할 것으로 예상된다.

참 고 문 헌

1. Duque C, Negrini Tde C, Hebling J, Spolidorio DM. Inhibitory activity of glass-ionomer cements on carious bacteria. *Oper Dent* 2005;30(5):636-40.
2. Foley J, Evans D, Blackwell A. Partial caries removal and cariostatic materials in carious primary molar teeth; A randomized controlled clinical trail. *Br Dent J* 2004;197(11):697-701.
3. Swoden JR. A preliminary report on the recalcification of carious dentin. *J Dent Child* 1956;23:187-8.
4. Magnusson BO, Sundell SO. Stepwise excavation of deep caries in primary molars. *J Int Assoc Dent Child* 1977;8:36-40.
5. Law DB, Lewis TM. The effect of calcium hydroxide on deep carious dentin. *Oral Surg Oral Med Oral Path* 1961;14:1130-7
6. Eidelman E, Finn SB, Koulourides T. Remineralization of carious dentin treated with calcium hydroxide. *J Child Dent* 1965;32:218-25
7. American Academy of Pediatric Dentistry. Guidelines on pulp therapy for primary and immature permanent teeth. *Pediatr Dent* 2009;31:179-186.
8. Coll JA. Indirect pulp capping and primary teeth: Is the primary tooth pulpotomy out of date? *Pediatr Dent* 2008;30:230-6.
9. Vij R, Coll JA, Shelton P, Farooq NS. Caries control and other variables associated with success of primary molar vital pulp therapy. *Pediatr Dent* 2004;26:214-20.
10. Witherspoon DE. Vital pulp therapy with new materials for primary teeth: New directions and treatment perspectives-permanent teeth. *J Endod* 2008;34:S25-8.
11. Fischer EJ, Arens DE, Miller CH. Bacterial leakage of mineral trioxide aggregate as compared with zinc-free amalgam, intermediate restorative material, and Super-EBA as a root-end filling material. *J Endod* 1998;24:176-9.
12. Adamo HL, Buruiana R, Schertzer L, Boylan RJ. A comparison of MTA, Super-EBA, composite, and amalgam as root-end filling materials using a bacterial microleakage model. *Int Endod J* 1999;32:197-203.
13. International Agency for research on Cancer. World Health Organization. IARC classifies formaldehyde as carcinogenic to humans. Press release no. 153, June 15, 2004.
14. World Health Organization. Formaldehyde: environmental health criteria 89, international programme on chemical safety, Geneva, 1989.
15. Milnes AR. Is formocresol obsolete? A fresh look at the evidence concerning safety issues. *J Endod* 2008;34:S40-6.
16. Fuks AB. Vital pulp therapy with new materials for primary teeth: New directions and treatment perspectives. *Pediatr Dent* 2008;30:211-9.
17. Vargas KG, Packam BS, Lowman D. Preliminary evaluation of sodium hypochlorite for pulpotomies in primary molars. *Pediatr Dent* 2006;28:511-7.
18. Takushie T, Hoshino E. Clinical evaluation of 3Mix-MP method in endodontic treatment. *Japan J Conserv Dent* 1998;41:970-4.
19. Takushie T, Cruz EV, Asgor Moral A, Hoshino E. Endodontic treatment of primary teeth using a combination of antibacterial drugs. *Int Endod J* 2004;37:132-8.
20. 김대업. 항생제를 사용한 유치의 치수치료. 대한 소아치과학회지 2005;32:126-131.
21. 대한소아치과학회. 제 24장 미성숙 영구치의 치수치료. 소아청소년치과학. 제4판. 신흥인터네셔널 2007.
22. Katebzabeh N, Dalton BC, Trope M. Strengthening immature teeth during and after apexification. *J Endod* 1998;24:256-9.
23. Trope M. Regenerative potential of dental pulp. *Pediatr Dent* 2008;30:206-10.
24. Thibodeau B, Teixeira F, Yamauchi M, Caplan DJ, Trope M. Pulp revascularization of immature dog teeth with apical periodontitis. *J Endod* 2007;33:680-9.