



관절경적 족관절 고정술

고려대학교 의과대학 정형외과학교실, 건국대학교 의과대학 정형외과학교실

이성태 · 김학준

서 론

족관절 고정술은 족관절에 발생한 심한 관절염(end-stage arthritis)에서 전통적으로 시행하던 술식으로 현재 사용되고 있는 인공 족관절 치환술이 발달되기 전까지는 gold standard 로 알려져 있었으며 현재에도 심한 족관절의 변형이나 파괴, 족관절 인공 관절의 실패시에 시행되고 있다.

1897년 Albert가 처음으로 족관절 고정술을 소개한 이후로 30여가지가 넘는 방법이 행해지고 있으나 개방적 관절 고정술의 단점인 수술 후 염증, 유합 지연, 연부 조직의 손상에 의한 피부 괴사 등을 극복하고 유합률을 높이기 위해 다양한 내고정 및 외고정 장치를 사용하고 있다¹⁻⁶.

관절경 술식이 발달하면서 Schnider가 1983년 최초로 관절경을 이용한 족관절 고정술을 발표한 이후로 관절경하의 족관절 고정술은 개방적 족관절 고정술 보다 높은 유합율과 적은 수술 합병증으로 인해 관심의 대상이 되었지만 족관절의 변형이 심한 경우에는 시행하기 어려운 단점이 있는 것으로 알려져 왔다⁷⁻¹⁰.

관절경적 족관절 고정술의 적응증 (Indication)

족관절에 발생한 외상후성 관절염, 감염성 관절염 후 발생한 이차성 관절염, 류마티스 관절염, 일차성 관절염 등이 진행하여 통증과 변형이 심한 말기 관절 질환(end-stage arthritis)의 경우에 적응증이 된다. 특히 외상 후에 부적절한 연부 조직 상태나 흉터 등에 의해 절개가 용이하지 않은 족관절 관절염이 있을 때 관절경 술식이 도움이 된다. 또한 인공 족관절 치환술의 적응증이 되지 않는 젊고 활동적인 족관절염 환자가 대상이 된다.

족관절 관절고정술 전에 반드시 체중 부하 상태에서의 전후면 측면 방사선 사진을 촬영하여 족관절의 정렬(alignment)을 확인하여야 한다. 심한 내반 및 외반 변형이 있는 경우에는 관절경으로 관절 표면을 평평하게 처리하기가 힘들기 때문에 관절경 술식보다는 개방적 술식이 변형 교정에 용이하다. 내반 및 외반 변형이 20도 이상인 경우에도 관절경적 족관절 고정술을 시행하는 술자들이 있지만¹¹ 일반적으로 내반 및 외반 변형이 10도 이내인 경우에는 쉽게 관절경적 족관절 고정술을 시행할 수 있다. 또한, 거골의 무혈성 괴사 30% 이상 있는 경우에는 경-종골 고정술(tibioclacaneal arthrodesis)을 시행해야 하므로 관절경을 이용한 술식은 어려운 것으로 알려져 있다¹².

관절경적 족관절 고정술의 술기(Procedure)

족관절을 관절경으로 관찰하기 위해서는 족관절의 신연이 중요한데 족관절을 신연시키기 위해서는 외고정 장치를 이용하거나 특별히 고안된 distractor, 족관절을 싸는 strap을 이용하여 추를 달아서 신연을 시킨다(Fig. 1).

족관절에 이용하는 관절경의 직경은 보통 2.7 mm 크기의 관절경을 이용하지만 일반적으로 작은 직경의 관절경은 시야가 제한되어 있어서 4.0 mm 직경의 관절경을 이용하는 것이 시야 확보에는 도움을 준다. 그러나 족관절이 충분히 신연되지 않은 상태에서는 관절 내로의 삽입이 쉽지 않으며 내경의 길이가 길어서 조작이 용이하지는 않다(Fig. 2).

족관절 관절경에 사용할 수 있는 portal은 anterolateral, anteromedial, posterolateral, posteromedial, trans-achilles portal 있으나 전방에서 사용하는 anterolateral 및 anteromedial portal 만으로도 ankle fusion을 시행할 수 있으며 primary portal은 anteromedial portal을 주로 이용한다(Fig. 3).

관절경으로 관절내의 유리체 등을 제거한 후 burr와 curette 등을 이용하여 관절의 연골과 연골하골을 제거하여 경골과 거골 contact이 이루 질 수 있게 하여야 하며 medial malleolar와 연결되어 있는 medial cutter 및 lateral malleolar와 연결되어 있는 lateral gutter의 연골 및 연골

* Address reprint request to
Hak Jun Kim, M.D.
Department of Orthopaedic Surgery, Guro Hospital, College of Medicine, Korea University,
80 Gurodong Gurogu, Seoul, Korea
Tel: 82-2-2626-8090, Fax: 82-2-2626-1164
E-mail: dakjul@korea.ac.kr

하골을 충분히 제거해 주어 talus와 distal tibia 및 fibulae의 contact이 최대한 될 수 있게 표면을 다듬어 주어야 한다. 고정은 C-arm 영상장치 하에서 배굴 0도, 후측부 외반 0~5도 외회전 0~5도가량되도록 족관절을 유지 시킨후 6.5mm 나 7.0mm의 유관나사를 이용하여 관절을 고정시킨다.

나사못 삽입 방법(Placement of screws)

압박력을 높이기 위하여 다양한 방법의 나사못 삽입법이 연구 되어 왔다. 전통적으로 cross 방향으로 두개의 나사못을 삽입하여 조기에 관절의 압박을 이루는 방법이 가장 많이 사용되어 왔다. 이 방법은 수술 중에 울퉁불퉁한 관절에 충분한 압박력을 주지 못하여 불유합의 가능성이 있으나 충분한 압박력을 얻은 경우에는 조기 체중 부하가 가능하다는 장점이 있다.

내측에 두개의 나사못을 이용하여 평행하게 삽입하는 방법이 있다. 이는 dynamic compression과 후외측 삽입에 의해 지렛대가 길어지는 효과를 이용하여 체중부하가 되는 동안에 지속적으로 압박력을 작용하게 하여 관절 유합율을 높이는

방법이지만 단점으로는 시간이 지남에 따라 나사못이 삽입 위치에서 뒤로 물러나 피부의 자극을 줌으로 나사못을 제거해야 하는 경우가 많다.

경골의 후외측에 거골 부위로 비스듬하게 나사못을 삽입하여 거골을 경골 후면에 더 가깝게 붙여주는 나사못을 삽입하고 추가로 내측에 나사를 삽입하는 방법이 있으며, 거골의 외측 원위부에서 경골의 내측으로 역행성의 나사못을 삽입하고 추가적으로 내측이나 외측에 나사못을 삽입하는 방법도 있다 (Fig. 4).

이외에도 여러 가지 방법의 나사못 삽입 방법이 있으나 기본적으로 관절의 압박력을 최대한으로 하기 위한 것이므로 술자는 이를 고려하여 나사못 삽입법을 선택하는 것이 적절하다. 또한 나사못이 거골하 관절을 침범하지 않도록 하여 거골하 관절 면을 손상 시키지 않게 주의하여야 한다.

합병증(Complication)

관절경적 족관절 고정술의 합병증은 일반적인 합병증, 관

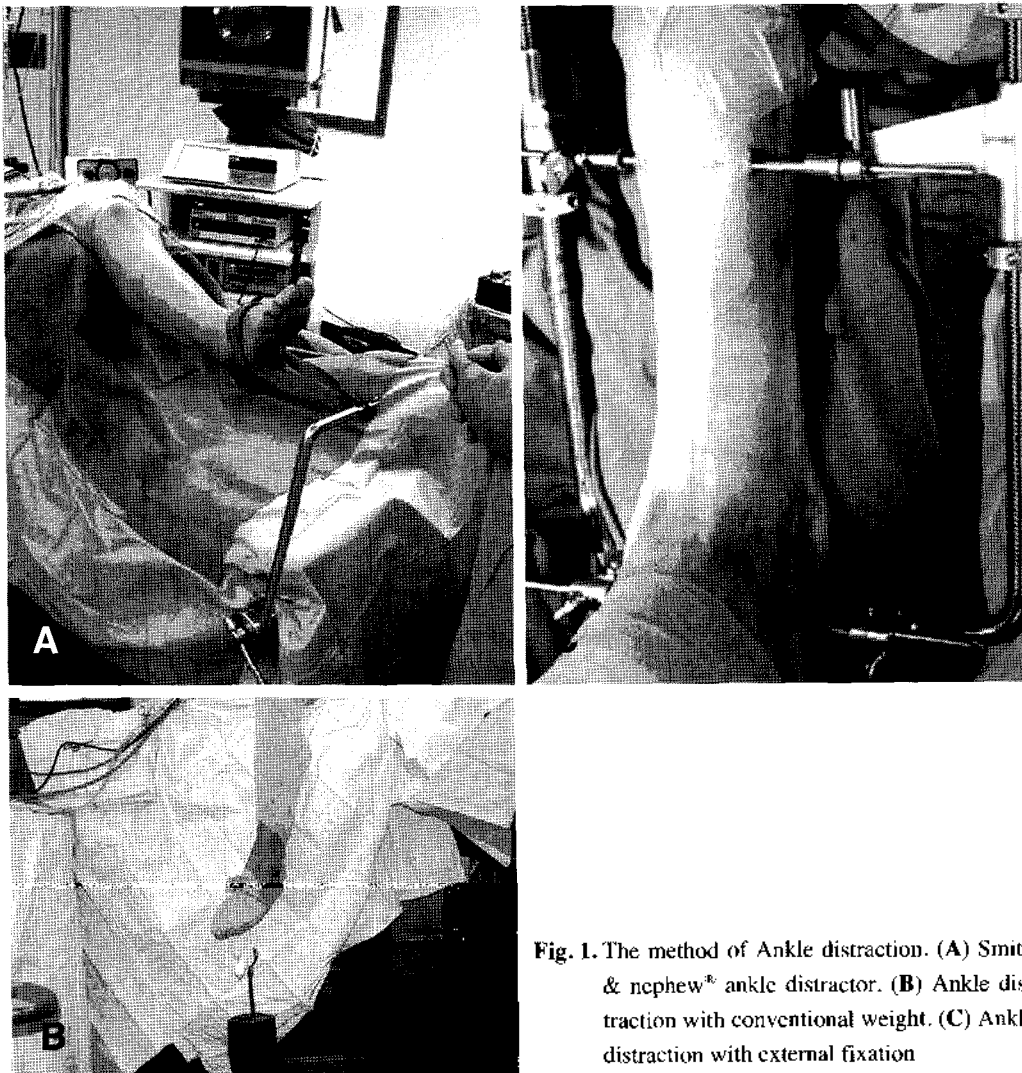


Fig. 1. The method of Ankle distraction. (A) Smith & nephew[®] ankle distractor. (B) Ankle distraction with conventional weight. (C) Ankle distraction with external fixation

절경 술식으로 인한 합병증과 고정술에 의한 합병증으로 나눌 수 있다. 일반적인 합병증은 피부괴사, 감염, 교감신경 이영양증 등이며 관절경 술식과 관련된 합병증은 신경 및 혈관의 손상, 압박에 의한 비골 신경 손상 등이고 고정술에 의한 합병증은 불유합, 나사못에 의한 거골하 관절 손상, 나사못의 돌출 등이 있다.

결과(Results)

개방적 술식에 의한 족관절 고정술은 5-41%의 불유합율과 8~24주의 골유합 기간으로 다양하게 보고되고 있으나^{1, 8, 11, 17-19}, 관절경적 족관절 고정술은 주변 연부 조직의 손상이 적어서 개방적 술식보다 빠른 유합기간(평균 8~10주)을 보였고, 유합율도 87~100%까지로 알려져 개방적 족관절 고정술보다 우수한 것으로 보고되고 있다^{8, 11, 14, 15, 20-22}.

나사못의 삽입 방식에 대해서 교차 나사못 방법보다는 후내측에서 삽입하는 평행 나사못 방식에서 압박력을 더욱 얻을 수 있어서 유용한 방법이라는 보고가 있으나¹³, 다른 방식의 나사못 삽입 방식에서도 우수한 결과를 보고하고 있다²²⁻²⁴. 그러나 초기에 경골과 거골 사이의 압박력을 적절히 가하면 나사못의 삽입 방식에 따른 유합률의 차이는 크게 없는 것으로 생각된다.

관절경적 족관절 고정술에서는 전후면 방사선 사진에서의 내반 또는 외반 변형이 결과에 중요한 역할을 한다. 일반적으로 10~15도 이상의 내반 혹은 외반 변형이 동반된 족관절염에서는 관절경적 술식으로는 변형 교정과 족관절 고정을 동시에 얻기 어렵다고 알려져 왔다⁴. 그러나, 최근의 연구 결과에서는 15도 이상의 변형에서도 나사못의 사용 개수를 늘리

거나 거골의 절제를 더 많이 하는 다양한 방법을 이용하여 수술 후 고정 상태에서 내외반 변형이 5도 이내가 되면 유합률에서는 차이가 없는 것으로 보고되었다¹⁹.

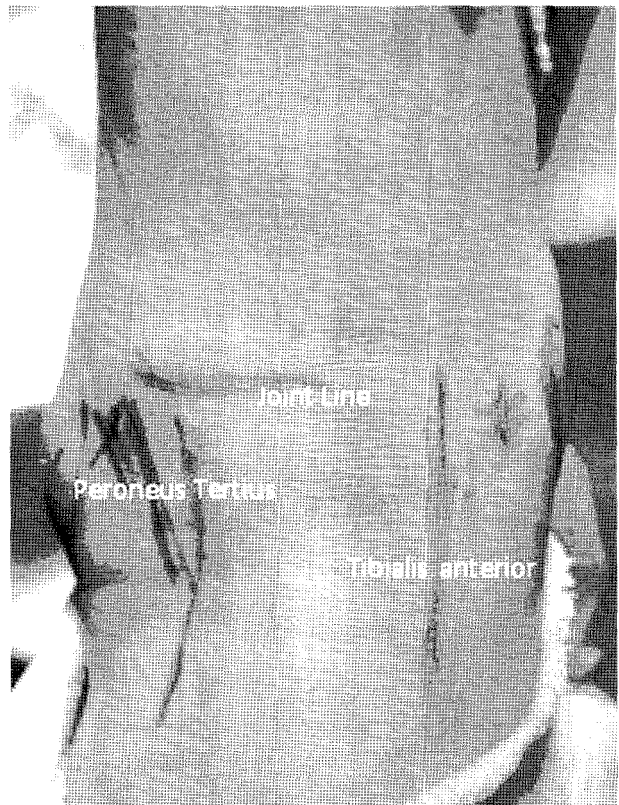


Fig. 3. Arthroscopic portals. Arthroscopic debridement and preparation of joint can be performed by only anterolateral and anteromedial portal.

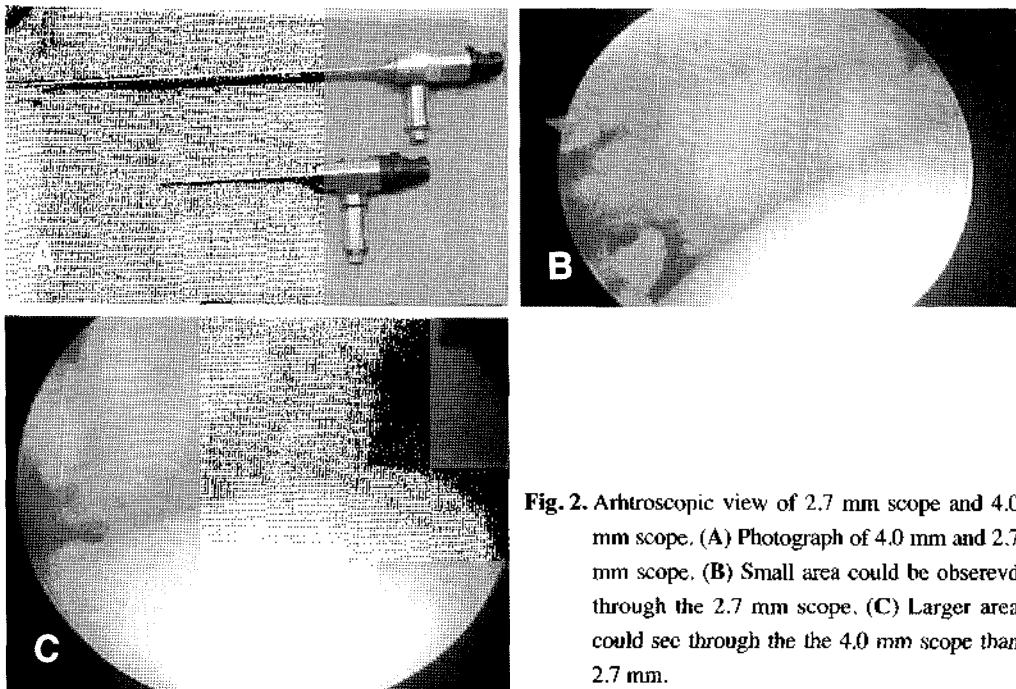


Fig. 2. Arthroscopic view of 2.7 mm scope and 4.0 mm scope. (A) Photograph of 4.0 mm and 2.7 mm scope. (B) Small area could be observed through the 2.7 mm scope, (C) Larger area could be seen through the 4.0 mm scope than 2.7 mm.

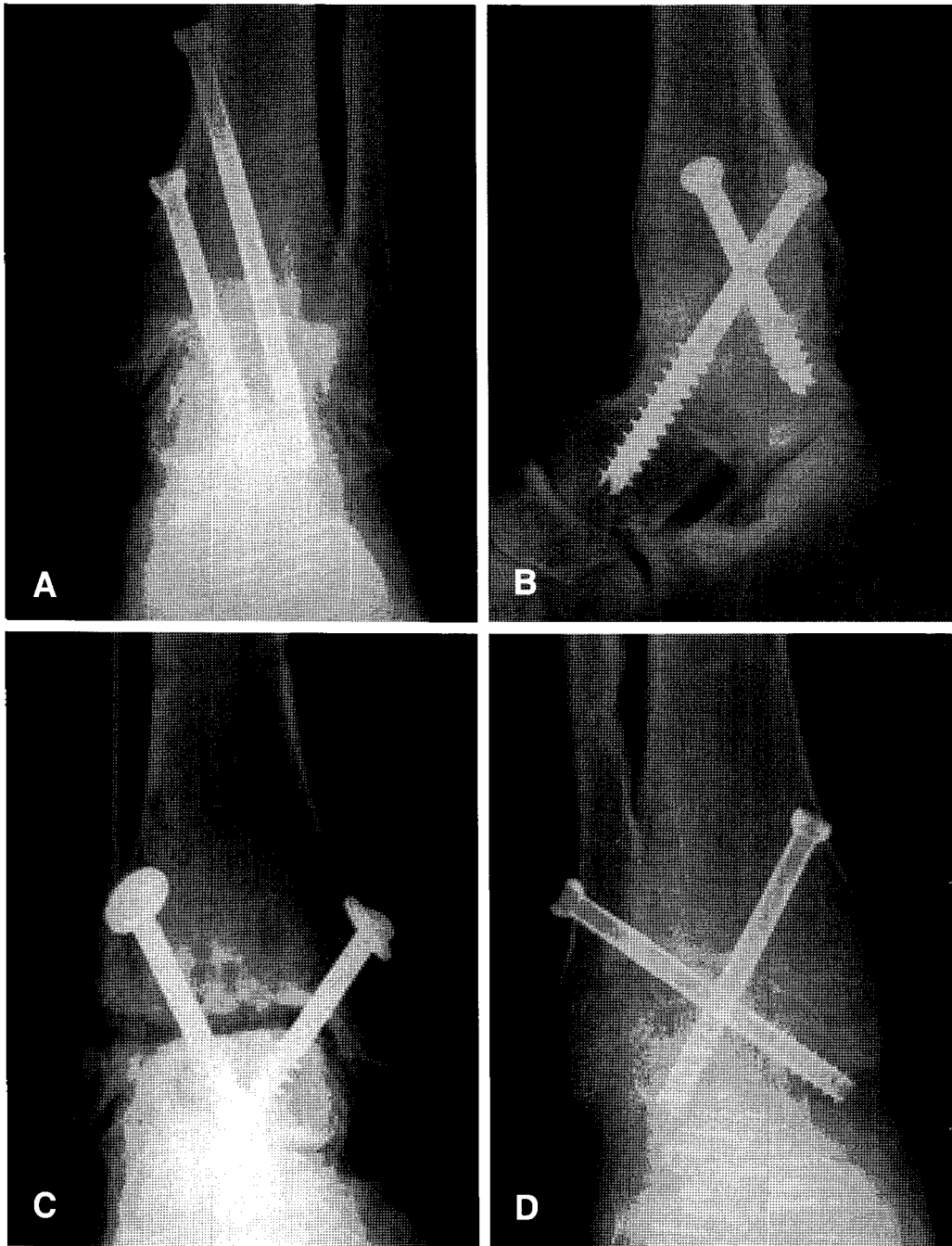


Fig. 4. The method of screw placement. (A) Two screw was fixed parallel starting from medial aspect. (B) Postcolateral long-run screw was fixed at ankle joint. (C) Cross screw fixed without purchasing lateral malleolus (D) Cross screw fixed with purchasing lateral malleolus.

결론(conclusion)

다양한 방법의 관절경 술식이 발달하면서 관절경적 족관절 고정술의 적응증이 고 확대되고 있다. 관절경적 족관절 고정술은 연부 조직 상태가 좋지 못한 end-stage ankle arthritis에서도 유용하게 사용할 수 있는 술식이며, 연부 조직 손상을 최소화 함으로 유합 기간을 단축할 수 있고 유합률을 높일 수 있는 술식이다.

REFERENCES

- 1) **Bingold AC:** Ankle and subtalar fusion by a transarticular graft. *J Bone Joint Surg Br*, 38-B:862-870, 1956.
- 2) **Janis L, Krawetz L and Wagner S:** Ankle and subtalar fusion utilizing a tricortical bone graft, bone stimulator, and external fixator after avascular necrosis of the talus. *J Foot Ankle Surg*, 35: 120-126; discussion 188-129, 1996.

- 3) **Newman A:** Ankle fusion with the Hoffmann external fixation device. *Foot Ankle*, 1:102-109, 1980.
- 4) **Sowa DT and Krackow KA:** Ankle fusion: a new technique of internal fixation using a compression blade plate. *Foot Ankle*, 9:232-240, 1989.
- 5) **Vogler HW:** Ankle fusion: techniques and complications. *J Foot Surg*, 30:80-84, 1991.
- 6) **Hawkins BJ, Langerman RJ, Anger DM and Calhoun JH:** The Ilizarov technique in ankle fusion. *Clin Orthop Relat Res*: 217-225, 1994.
- 7) **Martin DF, Baker CL, Curl WW, Andrews JR, Robie DB and Haas AF:** Operative ankle arthroscopy. Long-term followup. *Am J Sports Med*, 17: 16-23; discussion 23, 1989.
- 8) **Myerson MS and Quill G:** Ankle arthrodesis. A comparison of an arthroscopic and an open method of treatment. *Clin Orthop*, 84-95, 1991.
- 9) **De Vriese L, Dereymaeker G and Fabry G:** Arthroscopic ankle arthrodesis. Preliminary report. *Acta Orthop Belg*, 60: 389-392, 1994.
- 10) **Fisher RL, Ryan WR, Dugdale TW and Zimmermann GA:** Arthroscopic ankle fusion. *Conn Med*, 61:643-646, 1997.
- 11) **O'Brien TS, Hart TS, Shereff MJ, Stone J and Johnson J:** Open versus arthroscopic ankle arthrodesis: a comparative study. *Foot Ankle Int*, 20:368-374, 1999.
- 12) **Zvijac JE, Lemak L, Schurhoff MR, Hechtman KS and Uribe JW:** Analysis of arthroscopically assisted ankle arthrodesis. *Arthroscopy*, 18:70-75, 2002.
- 13) **Kats J, van Kampen A and de Waal-Malefijt MC:** Improvement in technique for arthroscopic ankle fusion: results in 15 patients. *Knee Surg Sports Traumatol Arthrosc*, 11:46-49, 2003.
- 14) **Winson IG, Robinson DE and Allen PE:** Arthroscopic ankle arthrodesis. *J Bone Joint Surg Br*, 87:343-347, 2005.
- 15) **Gougoulias NE, Agathangelidis FG and Parsons SW:** Arthroscopic ankle arthrodesis. *Foot Ankle Int*, 28:695-706, 2007.
- 16) **Tasto JP, Frey C, Laimans P, Morgan CD, Mason RJ and Stone JW:** Arthroscopic ankle arthrodesis. *Instr Course Lect*, 49:259-280, 2000.
- 17) **Mann RA, Van Manen JW, Wapner K and Martin J:** Ankle fusion. *Clin Orthop Relat Res*, 49-55, 1991.
- 18) **Aaron AD:** Ankle fusion: a retrospective review. *Orthopedics*, 13:1249-1254, 1990.
- 19) **Johnson EW, Jr. and Boseker EH:** Arthrodesis of the ankle. *Arch Surg*, 97:766-773, 1968.
- 20) **Collman DR, Kaas MH and Schuberth JM:** Arthroscopic ankle arthrodesis: factors influencing union in 39 consecutive patients. *Foot Ankle Int*, 27:1079-1085, 2006.
- 21) **Ferkel RD and Hewitt M:** Long-term results of arthroscopic ankle arthrodesis. *Foot Ankle Int*, 26:275-280, 2005.
- 22) **Glick JM, Morgan CD, Myerson MS, Sampson TG and Mann JA:** Ankle arthrodesis using an arthroscopic method: long-term follow-up of 34 cases. *Arthroscopy*, 12: 428-434, 1996.
- 23) **Fitzgibbons TC:** Arthroscopic ankle debridement and fusion: indications, techniques, and results. *Instr Course Lect*, 48:243-248, 1999.
- 24) **Corso SJ and Zimmer TJ:** Technique and clinical evaluation of arthroscopic ankle arthrodesis. *Arthroscopy*, 11: 585-590, 1995.