= Original Article =

대한정형외과스포츠의학회지 제 8 권 제 1 호 2009
J Korean Orthop Soc Sports Med 2009; 8(1): 13-18

이두박근 원위부 파열의 임상적 치료 결과

정덕환 · 황정철[1]

경희대학교 의과대학 정형외과학교실, 오산 한국병원 정형외과[1]

목적: 원위부 이두박근 파열의 치료 결과를 보고하고자 한다.

대상 및 방법: 1987년 2월부터 2004년 3월까지 이두박근 원위부 파열로 치료를 받은 16명의 환자를 대상으로 하였다. 전례 남자였으며, 평균 연령은 33.9세였다. 9례(56%)에서는 수술적 치료를 시행하였다. 수술 시기는 수상 후 평균 4.7일이었다. 수술은 모두 파열된 원위부 이두박근을 해부학적으로 복원해주었다. 평가는 술 후 1년째에, 보존적인 치료를 시행 받았던 환자는 전화 인터뷰를 통하여 이두박근 근력, 환자의 만족도, 직업의 복귀 등에 대하여 조사하였다.

결과: 수술적인 치료를 시행 받았던 9례에서는 주관절의 굴곡-신전 운동범위와 회외-회내전 운동 범위는 각각 건측의 85.8%, 86.3%를 보였고, 이두박근 근력은 건측의 75%로 측정되었다. 주관적인 만족도는 8례에서 매우 만족, 1례에서 매우 불만족의 결과를 보였으며, 9례 중 8례는 예전의 직업으로 복귀하였다. 보존적 치료를 시행 받았던 예에서는 이두박근 근력은 수상 전 근력의 65%를 보였고, 환자의 주관적인 만족도는 4례에서 만족, 2례에서 불만족, 1례에서 매우 불만족의 결과를 보였다. 7례 중 3례에서만 기존의 직업으로 복귀할 수 있었다.

결론: 조기 해부학적 복원술은 이두박근의 근력과 주관절의 굴곡, 회외전 범위를 최대한 회복 시 킬 수 있는 효과적인 방법이다. 젊고 활동력이 높은 환자에서는 가급적 보존적 치료 보다는 수술적 치료를 시행해야만 한다.

색인 단어: 원위 이두박근, 이두박근 파열, 해부학적 복원술, 보존적 치료

서 론

상완 이두박근 파열 중에서 원위부 파열은 약 3%에서 발생하며, 주로 40, 50대 남자에서 발생한다[4,7]. 운동 선수에서는 역도 선수가 흔하나, 부하가 심한 주관절 굴곡을 많이 하는 모든 종목에서도 발생할 수 있다. 이의 발생 빈도는 1:100,000로 매우 드문 손상이다[17]. 원위부 이두박근 파열을 유발하는 병리생리학적 인자는 아직 완전히 밝혀지지는 않았다. 이두박근은 상대적으로 혈관 분포가 적고 이로 인해 쉽게 마멸된다는 가설과, 건이 요골과 척골 사이의 골성 구조물 사이를 지나므로 특정한 자세에서 기계적인 충돌을 일으켜 파열된다는 등 여러 가지 원인 인자들이 제기되고 있다[13,18]. 발생 기전은 갑자기 신전력이 많이 주어지는 과부하(overload) 상태에서 이두박근의 비대칭성 건 수축에 기인하여 건 부착부에서 견열(avulsion)이 일어나게 된다. 임상 증상으로 환자는 격렬한 주관절 굴곡과 함께 갑자기 발생하는 주관절 전방 부위의 통증을 호소한다. 가끔 '뚝' 하는 소리를 들었다고 이야기 하기도 하며, 상박의 모습이 변했다고 호소하기도 한다. 이학적 소견으로 부종과 근력 약화, 피하 출혈을 보이는 것이 특징적이다. 몇 명의 환자에서는 파열되기 전부터 주관절 앞쪽으로 동통을 호소하였다는 보고도 있지만, 대부분 환자에서는 파열 전 특이 증상이 없는 것으로 알려져있다[12]. 근이 파열되면 주관절 굴곡과 전완의 회외전 운동에 심각한 장애를 초래하기 때문에 반드시 치료를 하여야 한다. 불완전 파열 시에는 보존적 요법도 고려할 수 있겠으나, 완전 파열, 견열 파열, 젊은 환자, 활동적인 환자, 운동 선수에서는 수술적인 방법으로 치료 해야 한다. 저자들은 원위부 상완 이두박근 파열의 보존적, 수술적 치료 방법의 임상적 결과를 보고하고자 한다.

대상 및 방법

1. 연구 대상

1987년 2월부터 2004년 3월까지 이두박근 원위부 파열이 발생하여 치료를 받은 16명의 환자를 대상으로 하였다. 전례 남자였으며, 평균 연령은 33.9세(범위, 16~54세)였다. 우수부 상지(dominant arm)에 발생한 경우는 12례(75%), 비우수부 상지에 발생한 경우는 4례였다. 파열의 원인으로 보면 스포츠 활동 중 손상 7례, 작업 중 발생한 경우가 6례, 산업 재해 3례

통신저자: 정 덕 환
서울특별시 동대문구 회기동 1
경희대학교 의과대학 정형외과학교실
TEL: 02) 958-8368 · FAX: 02) 964-3865
E-mail: dukech@khmc.or.kr

* 본 논문의 요지는 2008년도 제9차 한일 정형 스포츠 의학 학술대회에서 발표함.

였다. 파열은 이학적 소견만으로 진단된 경우는 4례, 초음파 검사로 진단된 경우는 7례, 자기 공명 영상검사를 시행한 경우는 5례였다. 젊고 활동적인 환자, 완전 파열로 진단되었던 9례(56%)에서는 수술적 치료를 시행하였다. 수술 시기는 수상 후 평균 4.7일(범위, 1~36일)이었다. 수술은 모두 파열된 원위부 이두박근을 해부학적으로 복원해주었다. 단일 절개를 이용한 전방 도달법이 6례였다(Fig. 1). 수정된 이중 절개 방법인 Morrey 방법을 이용한 경우가 3례였다. 수술 방법은 단일 절개 또는 이중 절개를 시행하여 파열된 이두박근 원위부와 요골 조면을 노출 시켰다. 이후 파열된 이두박근 원위부는 Ethibond로 2개의 Bunnell 봉합을 하고, 요골 조면에 3개의 구멍(hole)을 만들어 Ethibond를 골 구멍(bone hole)에 통과시켜서 봉합 고정하였다. 술 후 3주간 주관절을 90도 굴곡 상태로 장상지 부목 고정을 하였다. 이 후 약 5주간 30도의 신전 제한 상태로 하여 경첩형 굴곡 보완 보조기(hinged flexion assisted brace)를 착용하였다. 술 후 8주부터 보조기를 제거하고, 운동 범위의 제한 없이 가벼운 운동을 시작하였으며, 술 후 4개월부터 모든 활동을 허용하였다.

보존적 치료는 능동적 주관절 굴곡 운동이 가능하였던 이두박근 원위부 파열이 3례, 압궤 손상에 의한 다발성 근육(이두박근, 삼두박근, 상완근) 부분 파열 3례(Fig. 2), 주관절 탈구를 동반한 이두박근, 상완근 부분 파열이 1례였다. 재활은 수술적 치료 군과 동일한 방법으로 시행하였다.

2. 평가

1) 수술적 치료

수상 시의 이학적 검사, 방사선학적 검사, 수술 시 소견은 차트 기록을 조사하였다. 수술 1년 후에 수상 부위, 정상 부위의 주관절 운동 범위와 이두박근의 근력을 측정하여 비교하였다. 주관절 운동 범위는 굴곡- 신전, 회외- 회내전 범위 각도를 측정하여 반대쪽 정상 주관절 운동 범위의 백분율로 표시하였다. 이두박근의 굴곡, 회외력은 전완부를 중립 회전 상태, 주관절은 90도 굴곡 상태에서 dynanometer (Mecmesin Co., Nottingham, UK)로 측정하였다. 총 3번 반복 측정하여 이의 평균치를 기록하고, 정상 상완쪽의 이두박근 근력에 대한 백분율로 표시하였다. 환자의 만족도는 주관적인 의견에 의지하여 일상 생활에 전혀 불편함과 통증을 동반하지 않는 경우를 매우 만족, 일상 생활에 지장이 없을 정도의 경도의 통증 및 불편함을 보이는 경우는 만족, 일상 생활에 중등도의 통증과 불편함을 보이는 경우는 불만족, 중증의 통증과 불편함으로 일상 생활이 힘든 경우를 매우 불만족으로 나누어 평가하였다. 수술 이후에 환자의 술 전 직업으로 복귀 가능 여부를 조사하였다.

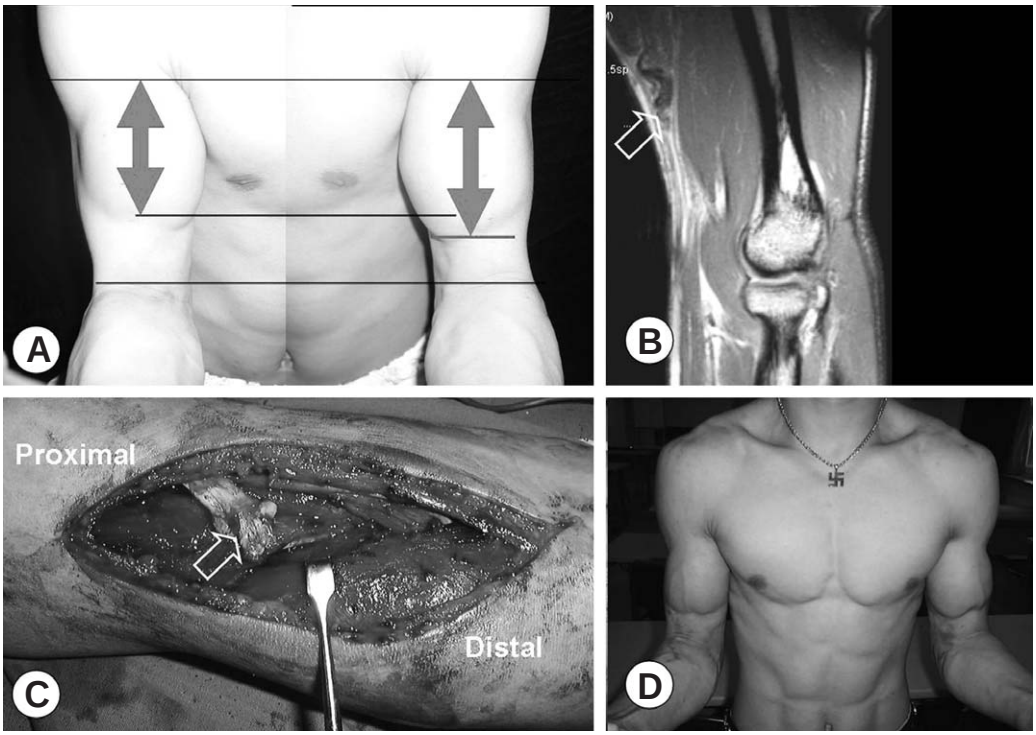

Fig. 1. 25- years-old male gymnast presented progressive pain and swelling in the right antecubital fossa. Three weeks before admission, he had sudden onset of pain during performing on rings. (**A**) Physical examination showed a palpable defect in the distal biceps. (**B**) Sagittal T-2 image showing a retracted biceps tendon (arrow) from its insertion site. (**C**) We performed repair of completely ruptured tendon (arrow) of distal biceps by transosseous fixation through anterior one incision. (**D**) At eleven months after surgical repair, he got a gold medal in Asian games.

2) 보존적 치료

치료를 처음 시행한 시점에서 1~2년 사이에 전화 인터뷰를 시행하여 환자의 주관적인 이두박근 근력, 만족도, 직업의 복귀 여부를 조사하였다. 이두박근의 근력은 환자가 느끼는 주관절의 굴곡 근력을 수상 이전과 비교하여 어느 정도인지 백분율로 표시하였다. 환자의 만족도는 수술적 치료를 시행 받았던 군과 동일한 방법으로 평가하였다.

결 과

1. 수술적 치료

수술 시 소견에서 완전 견열(avulsion)은 7례(78%), 불완전 파열은 2례(22%)였다. 술 후 1년째의 환자의 주관절 굴곡-신전 운동 범위는 건측의 85.8%, 회외-회내전 운동 범위는 건측의 86.3%를 보였다. 이두박근의 평균 근력은 건측의 75%를 보였다. 1례에서는 건측 보다 더 강한 근력이 측정되었다. 환자의 만족도는 8례에서는 매우 만족, 1례에서 불만족의 결과를 보였다. 운동 선수였던 3례 중에서 2례는 다시 종전의 직업으로 복귀하였고, 비 운동 선수인 6례는 수상 전과 동일한 활동을 하고 있었다.

2. 보존적 치료

환자의 주관적인 이두박근 근력은 수상 전과 비교하여 평균 65%를 보였다. 만족도는 4례에서 만족, 2례에서 불만족, 1례에서는 매우 불만족하였다. 3명은 종전의 직업으로 복귀하였으며, 운동 선수 1례와 3례에서는 직업을 변경하였다.

3. 수술 합병증

2례에서 일시적인 요골 신경 마비가 발생하였으며, 모두 7

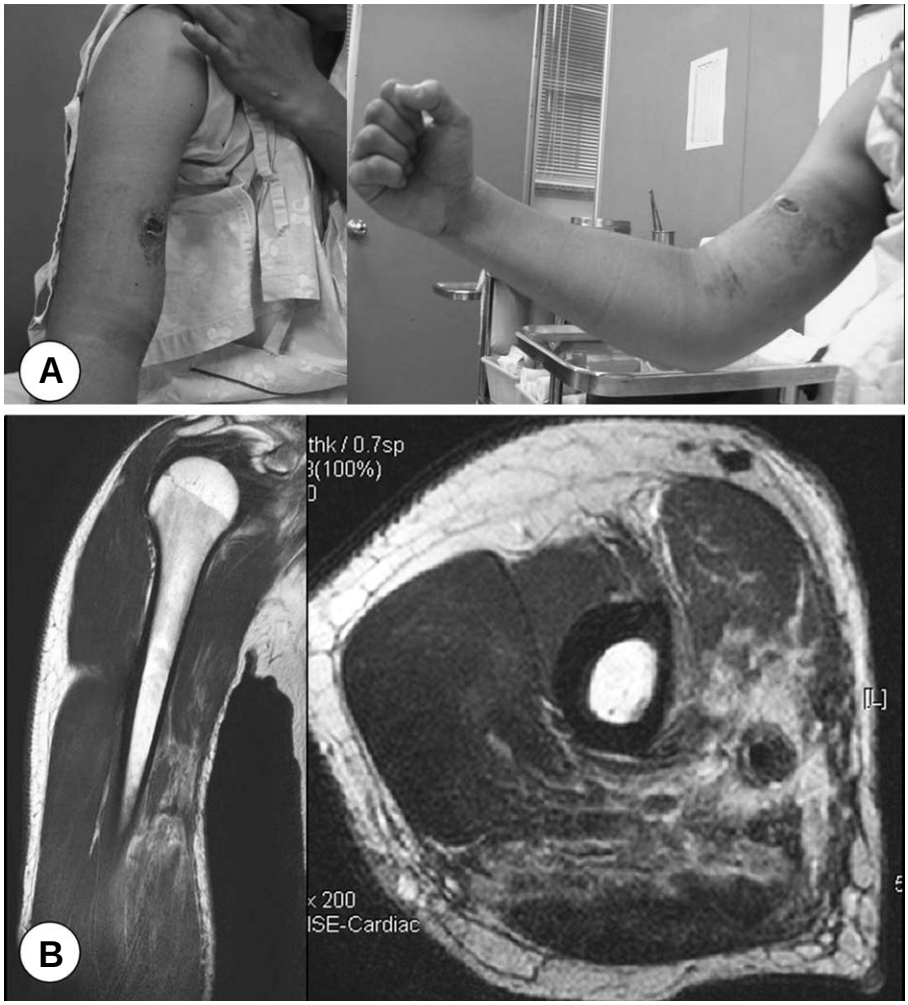

Fig. 2. (**A**) 20-years-old male had external wound at mid-shaft of arm due to crushing injury and significant impairment of strength in comparison to the contralateral arm. (**B**) MRI images showed multiple partial rupture of biceps, triceps and brachialis muscle. We treated conservatively. At nine months after injury, subjective muscle strength was seventy-percent of the level before injury. Subjective satisfaction was satisfied. And he could return to his original job.

주 이후에 완전히 회복되었다. 요척골 골결합, 이소성 골형성, 재파열 등은 발생하지 않았다.

고 찰

이두박근은 주관절의 중요한 굴곡근 이면서 전완의 주된 회외전근으로 작용한다. 이두박근의 원위부 파열이 발생하여 보존적 치료를 시행한 경우는 회외전 근력의 21~55% 손실, 회외전 지구력의 86% 손실, 굴곡 근력의 8~36% 손실, 굴곡 지구력의 62%의 손실을 보인다고 하였다[1,5,6]. 반면 해부학적 복원술은 굴곡 근력을 80~100% 회복 시켜 줄 수 있으며, 회외전 근력을 75~100% 회복 시켜 줄 수 있는 것으로 보고되고 있어 보존적 치료 보다는 더 좋은 임상적 결과를 보이고 있다[4,12]. 원위부 이두박근 파열의 절대적 수술 적응증은 아직까지 정확히 제시된 바는 없으나, 일반적으로 젊은 연령, 활동적인 환자에서는 수술적인 치료가 우선 시 되고 있다. 저자들의 연구에서는 대부분의 파열이 비교적 젊고 활동적인 환자에서 발생하였지만, 7례에서 보존적인 치료를 시행하였다. 이 중에서 4례는 이두박근 원위부 만의 단독적인 손상은 아니었으며, 다발성 근육 손상을 보였고, 능동적인 주관절 골곡 운동이 가능하였기에 보존적인 치료를 시행하였다. 나머지 이두박근 원위부 파열 3례에서는 능동적인 주관절 운동에서 Grade III, 또는 Grade IV의 운동 근력을 보였고, 더 나은 기능적 회복을 위하여 환자에게 수술적인 치료를 권유하였으나, 대부분 개인 사정상 수술적 치료를 거절 한 경우였다.

수술적인 치료로 해부학적 재건술은 절개 방법에 의해 단일 절개 전방 접근법과 이중 절개법으로 나눌 수 있다. 단일 절개 전방 접근법은 절개 길이가 크며, 요골 신경 손상의 위험성이 높다는 문제점이 지적되었다. 이러한 술기적 문제점을 극복하기 위하여 1961년 Boyd와 Anderson[3]은 이중 절개를 통한 복원술을 고안하였다. 그러나 이 술식은 이소성 골화(heterotopic ossification), 근위 요척골 골결합(proximal radioulnar synostosis)발생, 전완부 회외-내회전 제한 등이 주요 합병증으로 보고되었다[12]. Morrey 등[14]은 Boyd 와 Anderson의 이중 절개 방법은 박리 과정 중에서 척골 골막에 손상을 줄 수 있기 때문에 위의 합병증이 잘 발생 함을 지적하고, 세심한 박리와 근육을 따라 절개하여 접근하는 수정된 이중 절개법을 발표하였다. 그러나, Bisson 등[2]은 Morrey의 방법에도 불구하고 요척골 골결합, 신경 손상의 합병증은 27%에서 발생하였다고 하였다. 저자들은 술 후 합병증으로 2례의 요골 신경 마비를 경험하였다. 2례 모두 단일 전방 절개법 이후 발생한 예였으나, 이는 저자들이 수술적 치료를 시행한 초기 년도에 발생한 예였다. 저자들은 단일 전방 절개법을 시행함에 있어서 파열된 이두박근 원위부를 요골 조면(radial tuberosity) 쪽으로 붙여 주는 동안 주관절을 굴곡, 회외전을 하여 최대한 수술 시야를 확보하여, 주위 요골 신경 손상을 최소화 하려 하였다. 또한 재부착 시에는 파열된 이두박근 원위부의 이동을 더 쉽게 하기 위하여 지혈대의 압력을 없앤 상태에서 시행해 주었다. 이중 절개법의 합병증인 이소성 골화, 근위 요척골 골결합은 저자들의 증례에서는 발생하지 않았다.

파열된 이두박근의 고정 방법은 골 터널을 통한 봉합술(transosseous suture), 봉합 나사(Suture anchor), 간섭 나사(Interference screw), Endobutton을 이용한 다양한 방법들이 이용되고 있다[9-11,16]. Ozyurekoglu와 Tsai[15]는 고정 방법으로 이중 절개 후 골 터널을 통한 봉합술, 봉합 나사 고정, Tie on button 고정법의 3군의 비교에서 임상적 결과는 모두 비슷하다고 보고하였다. Henry 등[8]은 단일 절개, 이중 절개 후에 골 터널을 통한 원위 이두박근 고정에서 생역학적 분석 결과 양 군 간 통계학적 유의한 차이는 보이지 않는다고 보고하였다. 저자들은 모두 골 터널을 통한 고정 방법으로, 증례의 수가 통계 처리를 하기에는 너무 적었기 때문에, 절개 방법에 따른 두 군간 임상 결과 비교는 불가능 하였다. 그러나 이두박근의 근력과 주관절의 운동 범위의 평균치는 유사한 수치를 보였다.

본 연구는 동일한 술자에 의하여 또한 동일한 재활 프로그램에 의해 보존적 치료와 수술적인 치료가 이루어 졌으며, 비록 보존적 치료를 시행 받은 경우에서는 전화 인터뷰에 의한 결과로 객관적인 평가를 시행하지 못한 한계점이 있으나, 전반적인 환자의 만족도와 직업 복귀도 등을 고려해 본다면, 수술적인 치료가 보존적인 치료보다 우월한 결과를 보임을 확인 할 수 있었다.

결 론

이두박근 원위부 파열에 있어서 조기 해부학적 복원술은 이두박근의 근력과 주관절의 굴곡, 회외전 범위를 최대한 회복시 킬 수 있는 효과적인 방법이다. 젊고 활동력이 높은 환자에서는 가급적 보존적 치료 보다는 수술적 치료를 먼저 고려해야겠다.

참고문헌

1. **Baker BE and Bierwagen D**: *Rupture of the distal tendon of the biceps brachii. Operative versus non-operative treatment. J Bone Joint Surg, 67-A: 414-417, 1985.*
2. **Bisson L, Moyer M, Lanighan K and Marzo J**: *Complications associated with repair of a distal biceps rupture using the modified two-incision technique. J Shoulder Elbow Surg. 17:67-71, 2008.*
3. **Boyd H and Anderson L**: *A method for reinsertion of the distal biceps brachii tendon. J Bone Joint Surg, 43-A:1041-1043, 1961.*
4. **D'Alessandro DF, Shields CL Jr, Tibone JE and Chandler RW**: *Repair of distal biceps tendon ruptures in athletes. Am J Sports Med, 21:114-119, 1993.*

5. **Dobbie RP**: *Avulsion of the lower biceps brachii tendon. Analysis of fifty-one previously unreported cases. Am J surg, 51:662-683, 1941.*
6. **El-Hawary R, Macdermid JC, Faber KJ, Patterson SD and King GJ**: *Distal biceps tendon repair: comparison of surgical techniques. J Hand Surg, 28-A:496-502, 2003.*
7. **Gilcreest E and Albi P**: *Unusual lesions of muscles and tendons of the shoulder girdle and upper arm. Surg Gynecol Obstet, 68:903-917, 1939.*
8. **Henry J, Feinblatt J, Kaeding CC, et al**: *Biomechanical analysis of distal biceps tendon repair methods. Am J Sports Med, 35:1950-1954, 2007.*
9. **Khan AD, Penna S, Yin Q, Sinopidis C, Brownson P and Frostick SP**: *Repair of distal biceps tendon ruptures using suture anchors through a single anterior incision. Arthroscopy, 24:39-45, 2008.*
10. **King J and Bollier M**: *Repair of distal biceps tendon ruptures using the EndoButton. J Am Acad Orthop Surg, 16:490-494, 2008.*
11. **Klein DM, Ghany N, Urban W and Caruso SA**: *Distal biceps tendon repair: anchor versus transosseous suture fixation. Am J Orthop, 36:34-37, 2007.*
12. **Mazzocca AD, Spang JT and Arciero RA**: *Distal biceps rupture. Orthop Clin North Am, 39:237-249, 2008.*
13. **Morrey BF**: *Injury of flexors of the elbow: biceps in tendon injury. In: Morrey BF, editor. The elbow and its disorders. 3rd edition. Philadelphia, W.B. Saunders: 468-478, 2000.*
14. **Morrey BF, Askew LJ, An KN and Dobyns JH**: *Rupture of the distal tendon of the biceps brachii. A biomechanical study. J Bone Joint Surg, 67-A:418-421, 1985.*
15. **Ozyürekoğlu T and Tsai TM**: *Ruptures of the distal biceps brachii tendon: results of three surgical techniques. Hand Surg, 8:65-73, 2003.*
16. **Rios CG and Mazzocca AD**: *Interference screw with Cortical button for distal biceps repair. Sports Med Arthrosc, 16:136-142, 2008.*
17. **Safran MR and Graham SM**: *Distal biceps tendon ruptures: incidence, demographics, and the effect of smoking. Clin Orthop Relat Res, 404:275-283, 2002.*
18. **Seiler JG 3rd, Parker LM, Chamberland PD, Sherbourne GM and Carpenter WA**: *The distal biceps tendon. Two potential mechanisms involved in its rupture: arterial supply and mechanical impingement. J Shoulder Elbow Surg, 4:149-156, 1995.*

= ABSTRACT =

Clinical Results of Treatment of Distal Biceps Rupture

Duke Whan Chung, M.D., Jung Chul Hwang, M.D.[1]

Department of Orthopedic Surgery, School of Medicine, Kyung Hee University, Seoul, Korea,
Department of Orthopedic Surgery, Osan Hankook Hospital, Osan, Korea [1]

Purpose: To report the clinical results of patients treated for a rupture of the distal tendon of biceps brachii

Materials and Methods: Between February 1987 and March 2004, we treated 16 patients with a rupture of the distal tendon of biceps brachii. 9 of 16 patients underwent surgical treatment. All cases were male, median age was 26.3(range, 16-48) years. The mean interval between injury and surgery was 4.7 days (range, 1~36 days). Operative correction was performed anatomically, using the two-incision technique(3 cases) or one-incision technique(6 cases). Clinical outcomes were evaluated one year after operation by assessing the review about the physical examination finding and radiologic findings with surgical findings, range of motion, muscle strength, subjective satisfaction, activity and return to previous occupation. and via telephone interview in cases of conservative treatment.

Results: In cases of surgical treatment, 85.8%, 86.3% of flexion-extension and supination-pronation motion than healthy side were measured respectively. 75% of flexion power than healthy side was measured. Eight of nine(89%) were very satisfied. Eightl of nine returned to original job. In cases of conservative treatment, 65% of flexion power than pre-injury state was reported. Four of seven were satisfied, two were dissatisfied, one was very dissatisfied. Three of seven returned to original job.

Conclusion: Early anatomic reconstruction can restore more strength and endurance for supination and flexion range and power. Conservative management may be considered for partial injuries, but operative repair must be considered in complete rupture, athletes, patient with high activity.

Key Words: Distal biceps brachii, Tendon rupture, Anatomic reconstruction, Conservative treatment

Address reprint requests to **Duke Whan Chung, M.D.**
Department of Orthopaedic Surgery, School of Medicine, Kyung Hee University
#1 Hoegi-dong, Dongdaemun-gu, Seoul, Korea
TEL: 82-2-958-8368, FAX: 82-2-964-3865, E-mail: dukech@khmc.or.kr