

## 베체트병 포도막염 환자에서 Infliximab 사용 중 발생한 속립성 결핵 1예

울산대학교 의과대학 서울아산병원 호흡기내과학교실

유정완, 노재형, 박진욱, 김용균, 장지웅, 이수영, 심태선

### A Case of Miliary Tuberculosis in a Patient with Behcet's Disease and Uveitis Receiving Infliximab

Jung-Wan Yoo, M.D., Jae Hyung Roh, M.D., Jin Wook Park, M.D., Yong Giun Kim, M.D., Ji Woong Jang, M.D., Soo Young Na, M.D., Tae Sun Shim, M.D.

Division of Pulmonary and Critical Care Medicine, University of Ulsan College of Medicine, Asan Medical Center, Seoul, Korea

Infliximab, a TNF- $\alpha$  antagonist, has been used to treat refractory rheumatoid arthritis, ankylosing spondylitis, Crohn's disease and Behcet's disease. Tuberculosis (TB) is a well-known opportunistic infection in patients receiving infliximab. Therefore, patients should be screened and treated for latent or active TB infection before being administered infliximab. Recently, we encountered a case of miliary TB during infliximab therapy in a patient suffering from Behcet's disease and uveitis. We report this case with a review of the relevant literature.

**Key Words:** Tumor Necrosis Factor-alpha; Infliximab; Tuberculosis, Miliary

#### 서 론

베체트병은 재발 구강 궤양, 외음부 궤양 및 안구 염종의 3대 증상을 특징으로 하는 만성 재발성 질환으로 피부, 관절, 혈관계, 신경계 및 위장관 등을 침범하는 질환이다. 베체트병에 동반되는 포도막염은 스테로이드나 면역억제제에 반응이 없을 수 있고, 10~25%에서는 진행되어 실명을 초래하기도 한다. 병인은 명확하지 않으나, 동물 실험에서 tumor necrosis factor (TNF)- $\alpha$ 가 안구 염증 유발하는 데 중요한 역할을 하고, 활동성 베체트병 환자에서도 혈청과 안구 내 TNF- $\alpha$  농도가 상승됨이 보고된 바 있다<sup>1</sup>. 최근에 스테로이드나 면역억제제에 반응이 없거나 재발하는 경우에 TNF- $\alpha$  단일 세포 항체인 infliximab이 치료 효과가 있음이 보고되고 있다<sup>2</sup>. 저자들은 스테로이드에

반응이 없는 베체트병에 동반된 포도막염 환자에서 infliximab 사용 중 발생한 속립성 결핵을 경험하였기에 문헌 고찰과 함께 보고하는 바이다.

#### 증 례

**환 자:** 남자, 60세

**주 소:** 내원 한 달 반 전부터 발생한 발열

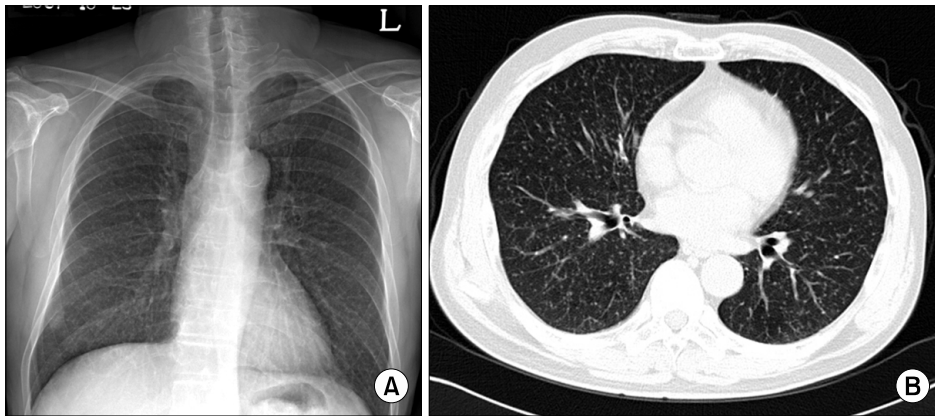
**현병력:** 내원 1년 2개월 전 베체트병을 진단받았고, 포도막염도 동반되어 있었던 환자로 장기간의 스테로이드 사용에도 시력이 저하가 지속되어 infliximab을 사용하기로 하였다. Infliximab 사용 전 투베르쿨린 검사상 경결의 크기 11 mm, T-SPOT.TB 검사(Oxford Immunotec, London, UK) 양성소견으로 rifampicin (600 mg/day)을 1개월 복용하던 중 발열, 근육통을 호소하여 rifampicin에서 isoniazid (300 mg/day)로 변경하였다. Isoniazid 2개월 투약 후 환자는 자의로 isoniazid 투약을 중단하였다. Infliximab (300 mg)은 예방치료 시작 한 달 후부터 투약을 시작하였으며, 이후 2주, 6주 지나서 총 3회를 투여 받았다. 마지막 infliximab 투여 받은 2주 후부터 미열이 발생하였고 단순 흉부 사진에서 다발성 미세결절이 관찰되어

Address for correspondence: **Tae Sun Shim, M.D.**

Division of Pulmonary and Critical Care Medicine, University of Ulsan College of Medicine, Asan Medical Center, 388-1, Pungnap-dong, Songpa-gu, Seoul 138-736, Korea  
Phone: 82-2-3010-3892, Fax: 82-2-3010-6968  
E-mail: shimts@amc.seoul.kr

Received: Jul. 14, 2009

Accepted: Sep. 23, 2009



**Figure 1.** (A) Chest radiography shows multiple nodular opacity on both lungs. (B) Chest CT scan reveals even distribution of about 3 mm multiple nodules on both lungs.

속립성 결핵 의심 하에 입원하였다.

동반 증상으로는 발열이 있었고, 기침, 가래 등은 호소하지 않았다.

**과거력:** 내원 1년 9개월 전 안구 내염으로 안과에서 수술적 치료를 받은 적이 있었다. 결핵 치료력은 없었다.

**가족력:** 특이 소견 없었다.

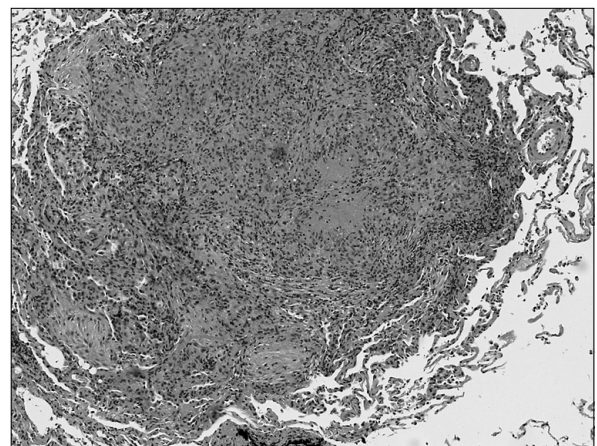
**사회력:** 20갑년의 흡연력이 있었다.

**신체검사 소견:** 환자는 급성 병색 소견은 보이지 않았고, 의식은 명료하였다. 혈압은 129/85 mmHg, 맥박 84회/분, 호흡수 20회/분, 체온은 36°C이었다. 흉부 청진소견은 정상이었고, 심음도 정상이었다. 복부 검사에서 압통 및 반동 압통은 없었고, 장음은 정상이었다.

**검사실 소견:** 말초혈액검사서 백혈구 8,300/mm<sup>3</sup> (참고치 4,000~10,000/mm<sup>3</sup>), 호중구 82.1%, 림프구 11.9%, 혈색소 13.8 g/dL (참고치 13~17 g/dL), 혈소판은 267,000/mm<sup>3</sup> (참고치 150,000~350,000/mm<sup>3</sup>)이었다. Aspartic acid transaminase 60 IU/L (참고치 40 IU/L 이하), alanine transaminase 59 IU/L (참고치 40 IU/L), alkaline phosphatase 83 IU/L (참고치 40~120 IU/L), gamma glutamyl transpeptidase 24 IU/L (참고치 11~63 IU/L), total bilirubin 1.5 mg/dL (참고치 0.2~1.2 mg/dL)이었다. C-reactive protein은 2.07 mg/dL (참고치 0~0.6 mg/dL)이었다.

**방사선학적 소견:** 단순 흉부사진에서 양쪽 폐야에 다수의 작은 결절이 관찰되었다. 흉부 전산화 단층촬영에서 양 폐에 약 3 mm 이하의 결절들이 균일하게 분포되어 있었다(Figure 1).

**경과:** 입원 1일째 기관지 내시경을 시행하였다. 기관지 내시경 육안 소견은 정상이었으며, 우중엽 기관지에서 기관지세척술, 우하엽에서 경기관지 폐생검을 시행하였다.



**Figure 2.** Lung tissue shows granuloma and central caseous necrosis (H&E stain, ×100).

입원 2일째에 조직검사서 결핵에 합당한 괴사성 육아종이 관찰되었다(Figure 2). 환자는 infliximab 사용을 중단하였으며 isoniazid (300 mg/day), rifampicin (600 mg/day), ethambutol (1,000 mg/day), pyrazinamide (1,500 mg/day)의 항결핵 표준 단기 요법을 시작하였다. 이후 객담 배양에서 결핵균이 동정되었고 모든 항결핵약제에 감수성을 보였다. 6개월 간 항결핵 치료 후 종료하였으며 균은 음전되었고, 단순 흉부 촬영에서 결절들은 소실되었다. 현재 항결핵치료 종료 14개월째로 결핵 재발의 증거는 없으며 TNF- $\alpha$  길항제는 다시 사용하지 않고 있다.

## 고 찰

TNF- $\alpha$  길항제 중 하나로 키메릭 단일 크론 항체인 infliximab은 불응성 류마티스 관절염, 강직성 척추염에 사

용되고 있다<sup>3</sup>. 그 외 스테로이드나 면역억제제에 반응이 없는 베체트병의 포도막염에서도 효과가 있음이 보고되고 있다<sup>4</sup>. 하지만, TNF- $\alpha$  길항제의 사용 증가로 인해 부작용으로 기회감염의 발생이 보고되고 있으며 특히 결핵이 주요 원인이다<sup>5</sup>. TNF- $\alpha$ 는 대식세포에 의해 분비되어 T 림프구를 활성화시키고<sup>6</sup>, 결핵균에 감염된 대식세포를 자극하여 질소산화물 생산하여 결핵균의 사멸을 유도한다<sup>7</sup>. Infliximab은 이러한 방어기전을 억제함으로써 결핵이 발병하게 된다. 미국에서는 일반 국민에서 결핵의 발생률이 인구 10만 명당 4.4명인데 비하여 류마티스 관절염 환자에서 infliximab 사용 후 결핵 발생 빈도는 인구 10만 명당 52.5명으로 매우 증가됨이 보고되었다<sup>8</sup>. 국내 보고에 의하면 infliximab을 사용한 90명의 류마티스 관절염 환자 중 2명에서 결핵이 발생하여 추정 결핵 발생 비율은 연간 인구 10만 명당 2,558명으로 보고하였다<sup>3</sup>. 이외에도 결핵성 흉막염이나 뇌수막염 발생에 대해서도 국내에서 보고된 바가 있었다<sup>9,10</sup>. 외국에 비해 빈도가 높은 이유는 국내에서 일반인에서의 결핵 빈도가 높은 것이 원인으로 추정된다.

본 증례에서는 infliximab 투여 전에 투베르쿨린 검사 및 T-SPOT.TB 검사 모두 양성으로 잠복결핵감염으로 진단하였고, 따라서 infliximab 치료 전에 예방치료를 시행하였으나 환자 자의로 예방치료를 중단하였고 이후 약 1달 후에 속립성 결핵이 진단되었다. 예방치료를 지속하였을 경우 결핵이 발병하였을지는 명확하지 않다. 6개월 isoniazid 치료 시 약 60%, 3개월 isoniazid, rifampin 치료 시 약 50%의 효과가 있는 것으로 보고된 바 있다<sup>11</sup>. 잠복결핵에 대한 예방 치료 중 혹은 종료 상태의 36명 중 TNF- $\alpha$  길항제를 사용하면서 11명의 환자에서 결핵이 발생하였고, 이 중 8명은 infliximab을 사용한 환자이었다<sup>12</sup>. 이러한 자료는 예방치료가 완전히 결핵 발병을 막지는 못함을 보여준다. 그러나 결핵이 발병되더라도 적극적인 치료로 완치가 가능하므로 적응증이 되는 환자에서는 TNF- $\alpha$  길항제를 사용하고 결핵 발병 여부에 대한 주의가 필요하겠다.

TNF- $\alpha$  길항제 사용 후 결핵 발생의 97%가 7개월 내에 진단되었고<sup>13</sup>, 예방 치료한 경우 약 4개월 내에 결핵이 발생하였다<sup>12</sup>. 국내 보고에서는 infliximab 사용한 1년 이내에 결핵이 발생되었다<sup>3</sup>. 본 증례에서는 infliximab 투여 약 3개월 후에 결핵이 진단되었다. 이러한 자료를 근거로 TNF- $\alpha$  길항제 사용 후 특히 1년 내에 결핵 발병 가능성에 대하여 주의 깊은 관찰이 필요하다.

본 증례에서는 잠복결핵감염에 대한 예방치료를 1달 간 시행한 상태에서 infliximab의 사용을 시작하였다. 그리고 결핵이 확인된 시점에 infliximab를 중단하였으며 항결핵 치료가 종료된 후에 다시 infliximab를 사용하지 않고 있다. 이러한 상황에서 TNF- $\alpha$  길항제 사용에 대한 지침은 아직 확립되어 있지 않고 지침마다 다양한 주장을 제시하고 있다<sup>11,14</sup>. 일부 보고에서는 TNF- $\alpha$  길항제를 중단한 후 역설적 반응(paradoxical response)이 발생하여 다시 면역억제제를 사용한 후 증상이 조절된 보고가 있었다<sup>15</sup>. 본 예에서는 infliximab 중지 후 역설적 반응이 발생하지는 않았다.

## 참 고 문 헌

1. Turan B, Gallati H, Erdi H, Gurler A, Michel BA, Villiger PM. Systemic levels of the T cell regulatory cytokines IL-10 and IL-12 in Behcet's disease; soluble TNFR-75 as a biological marker of disease activity. *J Rheumatol* 1997;24:128-32.
2. Niccoli L, Nannini C, Benucci M, Chindamo D, Cassara E, Salvarani C, et al. Long-term efficacy of infliximab in refractory posterior uveitis of Behcet's disease: a 24-month follow-up study. *Rheumatology (Oxford)* 2007;46:1161-4.
3. Seong SS, Choi CB, Woo JH, Bae KW, Joung CL, Uhm WS, et al. Incidence of tuberculosis in Korean patients with rheumatoid arthritis (RA): effects of RA itself and of tumor necrosis factor blockers. *J Rheumatol* 2007; 34:706-11.
4. Accorinti M, Pirraglia MP, Paroli MP, Priori R, Conti F, Pivetti-Pezzi P. Infliximab treatment for ocular and extraocular manifestations of Behcet's disease. *Jpn J Ophthalmol* 2007;51:191-6.
5. Wallis RS, Broder MS, Wong JY, Hanson ME, Beenhouwer DO. Granulomatous infectious diseases associated with tumor necrosis factor antagonists. *Clin Infect Dis* 2004;38:1261-5.
6. Balcewicz-Sablinska MK, Keane J, Kornfeld H, Remold HG. Pathogenic Mycobacterium tuberculosis evades apoptosis of host macrophages by release of TNF-R2, resulting in inactivation of TNF-alpha. *J Immunol* 1998; 161:2636-41.
7. Wagner TE, Huseby ES, Huseby JS. Exacerbation of Mycobacterium tuberculosis enteritis masquerading as Crohn's disease after treatment with a tumor necrosis factor-alpha inhibitor. *Am J Med* 2002;112:67-9.
8. Wolfe F, Michaud K, Anderson J, Urbansky K. Tuber-

- culosis infection in patients with rheumatoid arthritis and the effect of infliximab therapy. *Arthritis Rheum* 2004;50:372-9.
9. Lee YS, Jung JO, Hong JH, Seo YI, Eom KS, Jang SH, et al. Occurrence of tuberculous pleurisy associated with infliximab therapy. *Korean J Med* 2004;67:421-4.
  10. Kim YH, Lee BJ, Park JJ, Lee WW, Han WS, Oh SN, et al. Tuberculous meningitis in a patient with Crohn's disease, which was treated with infliximab. *Korean J Gastrointest Endosc* 2007;34:339-42.
  11. British Thoracic Society Standards of Care Committee. BTS recommendations for assessing risk and for managing *Mycobacterium tuberculosis* infection and disease in patients due to start anti-TNF-alpha treatment. *Thorax* 2005;60:800-5.
  12. Sichelidis L, Settas L, Spyrtos D, Chloros D, Patakas D. Tuberculosis in patients receiving anti-TNF agents despite chemoprophylaxis. *Int J Tuberc Lung Dis* 2006;10:1127-32.
  13. Ruderman EM, Markenson J. Granulomatous infections and tumor necrosis factor antagonist therapies: update through. *Arthritis Rheum* 2002;48:S241.
  14. Miyasaka N, Takeuchi T, Eguchi K. Proposed Japanese guidelines for the use of infliximab for rheumatoid arthritis. *Mod Rheumatol* 2006;15:4-8.
  15. Wallis RS, van Vuuren C, Potgieter S. Adalimumab treatment of life-threatening tuberculosis. *Clin Infect Dis* 2009;48:1429-32.
-