

우측 빗장밑정맥에 발생한 혈관 내 지방종 1예

을지대학교 의과대학 을지병원 ¹내과학교실, ²영상의학교실

류상열¹, 박지영¹, 류용석¹, 유연화¹, 양동진¹, 이병훈¹, 김상훈¹, 이재형¹, 우정주²

Intravascular Lipoma of the Right Subclavian Vein

Sang Ryol Ryu, M.D.¹, Ji Young Park, M.D.¹, Yong Suc Ryu, M.D.¹, Yeon Hwa Yu, M.D.¹, Dong Jin Yang, M.D.¹, Byoung Hoon Lee, M.D.¹, Sang-Hoon Kim, M.D.¹, Jae Hyung Lee, M.D.¹, Jeong Joo Woo, M.D.²

Departments of ¹Internal Medicine, ²Radiology, Eulji General Hospital, Eulji University School of Medicine, Seoul, Korea

Lipomas are common soft tissue tumors that are located in the body tissues containing adipose tissues. However, lipomas arising from the walls of a vein are very rare. Intravascular lipomas have been described most commonly in association with the inferior vena cava. Intravascular lipomas involving the subclavian vein are rare. We are reporting a case of an asymptomatic lipoma of the right subclavian vein, growing into the right brachiocephalic vein.

Key Words: Lipoma, Subclavian vein, Brachiocephalic veins

서 론

지방종은 주변과 경계가 명확하고 지방세포로 구성된 양성종양으로, 성인에서 가장 흔한 연부조직 종양이다. 인체에 지방조직이 있는 어떤 부위에서도 발생할 수 있으나 주로 상체나 사지의 근위부에 있는 피하조직에서 발생한다¹.

정맥조직에서 원발성으로 발생하는 지방종은 매우 드물며, 대부분은 하대정맥에서 발생하나 드물게 빗장밑정맥, 팔머리정맥, 상대정맥, 넓적다리정맥 등에서 발생한다². 저자들의 문헌고찰에서 중심정맥에 발생하는 혈관 내 지방종은 국외의 경우에 소수의 증례가 보고되었으나, 현재까지 국내에서 보고된 예는 없다.

저자들은 특이 질환력이 없던 환자에서 우연히 발견된 우측 빗장밑정맥에 발생한 혈관 내 지방종 1예를 경험하였기에 보고하는 바이다.

증 례

환 자: 47세, 남자

주 소 및 현병력: 특이 질환력이 없던 환자로 내원 3개월 전에 건강검진으로 시행한 단순 흉부 방사선 촬영에서 이상이 있어 추가검사가 필요하다는 이야기를 듣고 본원으로 전원되었다.

과거력 및 가족력: 특이 사항 없음.

사회력: 40갑년의 흡연력 있음.

진찰소견: 내원 당시 혈압은 120/77 mmHg, 분당 맥박수 72회, 분당 호흡수 18회, 체온은 36.5°C이었다. 의식은 명료하였고, 안면부종이나 사지의 통증과 부종은 관찰되지 않았다.

검사실 소견: 특이사항 없음.

영상의학 소견: 단순 흉부 방사선 촬영에서 좌상엽에 과거 결핵의 흉터로 생각되는 소수의 석회화된 결절성 음영들이 관찰되었으나 그 외 이상 소견은 관찰되지 않았다. 환자는 더 정밀한 검사를 원하였고, 흉부 전산화 단층 촬영을 시행하였다. 흉부 전산화 단층 촬영에서는 단순 흉부 방사선 촬영에서 관찰되는 병변 이외에 우측 팔머리정맥 내부에 지방음영(-80 HU)의 타원형 종괴가 관찰되었으며 이 종괴는 우측 빗장밑정맥 내부로 연결되어 있었다. 주변에 정맥확장 등 혈류장애 소견은 관찰되지 않았다.

Address for correspondence: **Jae Hyung Lee, M.D.**

Department of Internal Medicine, Eulji General Hospital,
Eulji University School of Medicine, 280-1, Hagye 1-dong,
Nowon-gu, Seoul 139-711, Korea
Phone: 82-2-970-8208, Fax: 82-2-970-8621
E-mail: medijae@eulji.ac.kr

Received: Jun, 3, 2009

Accepted: Jul, 8, 2009

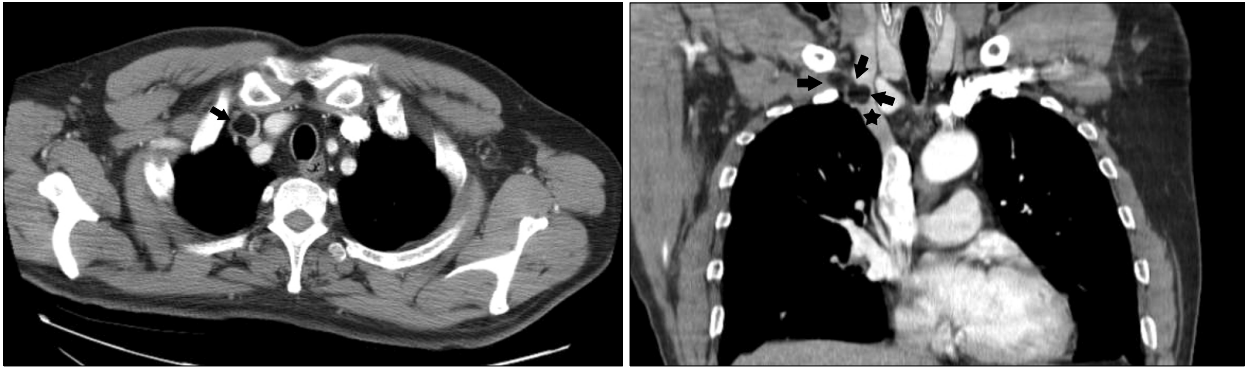

Figure 1. The contrast-enhanced chest CT scans show a filling defect (arrows) with fatty tissue attenuation with right subclavina vein and right brachiocephalic vein (★).

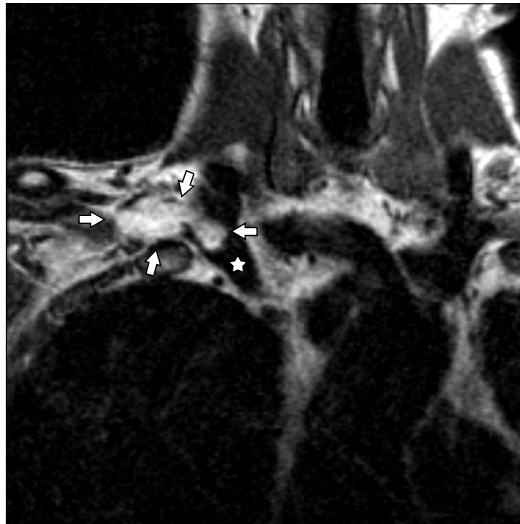


Figure 2. T1 weighted coronal MR image shows a ovoid fatty mass (arrows) based on the right subclavian vein, growing into the right brachiocephalic vein (☆).

(Figure 1). 자기공명 영상의 관상면 T1 강조 영상에서 1×3.5 cm 크기의 지방종이 우측 빗장밑정맥과 우측 팔머리정맥이 만나는 곳의 우측 빗장밑정맥 내부에 관찰되었으며, 이 종괴는 우측 팔머리정맥 내로 돌출되어 자라는 모양으로 관찰되었다(Figure 2).

임상 경과: 환자는 임상적으로 증상을 호소하지 않았고, 영상 의학적으로 지방종에 합당한 소견을 보였으며 혈전 등의 합병증은 관찰되지 않았다. 수술적인 치료는 시행하지 않고 임상 경과를 추적 관찰하기로 하였다. 내원 3개월 후의 외래 추적에서 임상 증상의 변화는 관찰되지 않았으며, 현재 외래 추적 중이다.

고 찰

원발성으로 정맥 내 종양이 발생하는 경우는 어떤 부위 이든지 매우 드물다. Vinnicombe 등³이 1868년부터 1960년까지 발표된 보고를 검토해 보았을 때, 원발성 정맥종양은 단 35예만이 보고되었으며 그 대부분은 평활근종과 평활근육종이었고, 그 외 골내연골종과 혈관종이 한 예씩 있었다. 정맥 내 지방종이 발생한 경우 이러한 종양뿐 아니라 국소부위에 발생한 혈전, 악성종양의 혈관 침범 등을 감별해야 한다. 본 예의 경우 영상의학적인 소견상 명확한 정맥 내 종양으로 관찰되었으며, 전산화단층촬영과 자기공명영상에서 종양은 지방조직으로 구성되어 있었다.

하대정맥 주변의 지방종괴는 일반 전산화단층촬영의 0.02~0.5%에서 관찰할 수 있다는 보고가 있다^{4,5}. 그러나, 이러한 보고는 조직학적 진단이 아니며 하대정맥 주변의 구조적인 특성상 혈관 주변의 지방조직이 전산화단층촬영에서는 혈관에 발생한 지방종으로 오인될 수 있기 때문에 이론의 여지가 있다. 하대정맥을 제외한 중심정맥에서 발생한 지방종은 매우 드물며 소수의 증례로 보고되고 있다.

저자들의 문헌고찰상에 하대정맥을 제외한 중심정맥에서 발생한 지방종의 보고는 총 8예가 있었으며, 이들의 임상 양상을 본 예과 같이 Table 1에 정리하였다^{2,3,6-11}. 보고된 예에서 남성 : 여성의 비는 7 : 2로 남성의 비가 높았으며, 연령으로는 40대 이후에 발견되었다. 절반의 환자가 증상이 없는 상태에서 외상에 의한 검사나 일반검진으로 시행한 검사에서 우연히 발견되었다. 그 외의 경우는 지방종 때문에 발생한 혈관폐쇄에 의한 안면 부종, 상하지 부종 등의 증상이 있었다.

Table 1. Intravascular lipoma reports of central vein, except of IVC

| Case | Sex/Age (yr) | Location | Symptoms | Diagnostic method | Treatment |
|-----------------------|--------------|------------|---|-----------------------------|--------------------------------------|
| Lomeo et al. | M/60 | RSV, SVC | Asymptomatic | Routine Echocardiography | Surgical resection |
| Vinnicomb et al. | F/42 | RIV, SVC | Mild facial and hand swelling | CT and venography | Surgical resection |
| Al-Omran et al. | M/76 | LCFV | Swelling of left leg | CT scan, MRI | Surgical resection and vein graft |
| Trabut et al. | M/55 | SVC | Asymptomatic | CT scan | Surgical resection |
| McClure et al. | M/76 | LFV | Painless swelling of the left calf | Doppler sonography | Surgical resection and vein graft |
| Moore et al. | M/58 | RIV | Asymptomatic | CT scan | Outpatient observation |
| Martin-Pedrosa et al. | F/46 | REIV, RCFV | Right leg swelling and varicose vein | CT scan, venography | Surgical resection and vein graft |
| Thorogood et al. | M/73 | RIV, SVC | Asymptomatic | CT scan | Outpatient observation |
| This case | M/47 | RSV, RIV | Asymptomatic | CT scan, MRI | Outpatient observation |

IVC: inferior vena cava; RSV: right subclavian vein; SVC: superior vena cava; RIV: right innominate vein; LCFV: left common femoral vein; RCFV: right common femoral vein; LFV: left femoral vein; REIV: right external iliac vein.

진단은 수술 후에 얻어진 조직 검체로 확진을 할 수 있지만, 도플러 초음파 검사, 전산화 단층 촬영, 정맥 조영 영상, 자기공명 영상 등의 영상의학적 검사에 의해 초기진단이 이루어진다. 도플러 초음파 검사와 정맥 조영 영상은 혈관 내 연부조직 병변과 국소 혈전을 감별하는 데 어려움이 있을 수 있으나, 전산화 단층 촬영과 자기공명 영상은 연부조직 종양의 구성 성분, 종양의 범위, 종양 주변의 구조를 정확히 확인할 수 있어 수술치료 여부를 계획하는 데 많은 도움이 된다.

치료는 혈관 폐쇄로 인한 증상이 있거나 악성종양이 의심되는 경우 수술적 절제와 혈관재건을 시행한다¹⁰. 본 예를 포함하여 보고된 예에서 3분의 2의 환자는 수술적 절제를 시행하였고 3분의 1의 환자는 외래추적을 시행하였다. 본 예와 같이 우측 빗장밑정맥에 발생한 지방종은 국외의 경우 한 예만이 보고되었으며, 국내의 경우에는 보고된 바가 없다. 기존의 보고 예는 본 예와 같이 종양이 우측 빗장밑정맥에 발생하였지만, 전체 종양의 길이 10 cm 중에 2 cm는 빗장밑정맥의 외부에 위치하고 있었고, 종양의 나머지 부분은 빗장밑정맥의 벽을 뚫고 내부로 연결되어 상대정맥까지 도달하였다. 본 예의 경우 수술적 절제를 하지 않았으므로 확정적인 결과를 말하기 어려운 점이 있으나, 자기공명영상 소견에서는 우측 빗장밑정맥 벽에서 기원하여 혈관 내로 성장하여 우측 팔머리정맥에 도달하는 종양으로 관찰되었다.

정맥혈관 내 지방종의 병리적 발생기원은 두 가지 가설

이 제시되고 있다⁶. 첫째, 종양이 정맥벽에서 기원하여 정맥의 내부와 외부로 성장한다는 것이다. 그러나, 정맥벽의 중간층에는 지방세포가 거의 발견되지 않는다는 점이 이 가설을 받아들이는 데 문제가 된다. 두 번째, 종양이 정맥혈관주변 조직에서 기원하여 혈관벽을 뚫고 혈관 내강으로 침범을 한다는 것이다. 그러나, 이러한 종양의 양상은 양성종양의 임상행태와는 맞지 않는 점이 이 가설을 받아들이는 데 문제가 된다.

저자들은 특히 질환력이 없던 환자에서 우연히 발견된 우측 빗장밑정맥에 발생한 혈관 내 지방종 1예를 경험하였기에 문헌 고찰과 함께 보고하는 바이다.

참 고 문 헌

- Schiller AL. Bones and joints. In: Rubin E, Farber JL, editors. Pathology. 2nd ed. Philadelphia: J.B. Lippincott; 1994. p. 1343.
- Martín-Pedrosa JM, Del Blanco I, Carrera S, González-Fajardo JA, Gutiérrez V, Vaquero C. Intravascular lipoma of the external iliac vein and common femoral vein. *Eur J Vasc Endovasc Surg* 2002;23:470-2.
- Vinnicomb S, Wilson AG, Morgan R, Saunders K. Intravascular lipoma of the superior vena cava: CT features. *J Comput Assist Tomogr* 1994;18:824-7.
- Grassi R, Di Mizio R, Barberi A, Severini S, Del Vecchio A, Cappabianca S. Case report. Ultrasound and CT findings in lipoma of the inferior vena cava. *Br J Radiol*

- 2002;75:69-71.
5. Miyake H, Suzuki K, Ueda S, Yamada Y, Takeda H, Mori H. Localized fat collection adjacent to the intrahepatic portion of the inferior vena cava: a normal variant on CT. *AJR Am J Roentgenol* 1992;158:423-5.
 6. Lomeo A, D'Arrigo G, Scolaro A, Mudano M, Monea MC, Mauceri G, et al. A case of intra and extra-vascular lipoma of the subclavian vein. *EJVES Extra* 2007;13:37-9.
 7. Al-Omran M, Kucey DS. Intravascular lipoma of the left common femoral vein. *J Vasc Surg* 2001;33:1104-7.
 8. Trabut JB, Duong Van Huyen JP, Artru B, Bruneval P. Intravascular lipoma of the superior vena cava. *Ann Pathol* 1999;19:529-31.
 9. McClure MJ, Sarrazin J, Kapusta L, Murphy J, Arenson AM, Geerts W. Intravascular femoral vein lipoma: an unusual cause of lower limb venous obstruction. *AJR Am J Roentgenol* 2001;176:463-4.
 10. Moore FO, Petersen SR, Norwood SH. Intravascular lipoma of the right innominate vein in a trauma patient. *J Am Coll Surg* 2008;207:139.
 11. Thorogood SV, Maskell GF. Case report: intravascular lipoma of the superior vena cava--CT and MRI appearances. *Br J Radiol* 1996;69:963-4.
-