

*Streptococcus Constellatus*에 의한 농흉 1예

을지대학교 의과대학 을지병원 ¹호흡기내과학교실, ²진단검사의학과교실류용석¹, 이재형¹, 이병훈¹, 김상훈¹, 양동진¹, 류상렬¹, 유연화¹, 정미연¹, 채정돈²

A Case of Empyema Caused by *Streptococcus Constellatus*

Yong Suc Ryu, M.D.¹, Jae Hyung Lee, M.D.¹, Byung Hoon Lee, M.D.¹, Sang Hoon Kim, M.D.¹, Dong Jin Yang, M.D.¹, Sang Ryol Ryu, M.D.¹, Yun Hwa Yu, M.D.¹, Mi Youn Cheong, M.D.¹, Jeong Don Chae, M.D.²Departments of ¹Internal Medicine, ²Laboratory Medicine, Eulji Hospital, Eulji University College of Medicine, Seoul, Korea

Streptococcus constellatus (*S. constellatus*) is a commensal microorganism belonging to the "*Streptococcus milleri*" group, but may cause infections in different locations in immunocompromised patients. The infection of *S. constellatus* has high mortality and morbidity due to its tendency to cause abscesses in infected patients, which require immediate surgical drainage for effective treatment. We report on a 72-year-old woman with end stage renal disease, who suffered from dyspnea and general weakness that had developed over 7 days. Chest CT showed loculated pleural effusion. *S. constellatus* was cultured from exudative pleural effusions and confirmed by an analysis of 16S rRNA sequence. The patient was treated with drainage of pleural effusion and piperacillin/tazobactam for 5 weeks.

Key Words: *Streptococcus constellatus*, *Streptococcus milleri* group, Empyema

서 론

Streptococcus constellatus (*S. constellatus*)는 *Streptococcus anginosus* (*S. anginosus*), *Streptococcus intermedius* (*S. intermedius*)와 함께 *Streptococcus milleri* group (SMG)을 구성하며, SMG는 농흉의 주요 원인 중 하나로 알려져 있다¹. SMG는 주로 구강, 상부 호흡기관, 위장관, 비뇨기 계통에서 상재균으로 존재하다 수술 등의 침습적 시술을 받거나 기저 질환이 있는 사람에게 기회 감염을 일으킨다. 그리고 점막 등의 상처를 통해 혈액 내로 들어 올 경우 혐기성 균과 함께 우리 몸 여러 장기에 농양을 잘 형성한다². 본 저자들은 혈액투석 받던 72세 여자 환자 에게 *S. constellatus*에 의해 발생한 농흉을 경험하였기에

문헌고찰과 함께 보고한다.

증 례

말기신부전으로 혈액투석 받던 72세 여자 환자가 1주일 전부터 시작된 호흡곤란과 오른쪽 측복통으로 응급실에 왔다. 당뇨와 고혈압, 만성 심부전으로 digoxin, 베타 차단제, 칼슘 길항제와 이뇨제를 복용 중이었고 음주력과 흡연력은 없었다. 활력 징후는 혈압 180/100 mmHg, 맥박은 분당 90회, 호흡수는 분당 24회였고 38.3°C의 발열이 있었다. 의식은 명료하였고 흉부 청진에서 심잡음과 수포음은 없었다. 오른쪽 하폐야에서 호흡음은 현저히 감소되어 있었다. 복부의 압통이나 반발통은 없었고 간이나 비장종대도 없었다.

말초혈액 검사에서 백혈구 28,740/ μ L (호중구 94%, 림프구 3%, 단핵구 1.7%), 혈색소 9.9 g/dL, 혈소판 293,000/ μ L이었고, C 반응 단백질 28.92 mg/dL, 적혈구 침강속도 114 mm/hr로 증가되어 있었다. 생화학 검사에서 총단백 6.0 g/dL, 알부민 2.6 g/dL, 총 빌리루빈 0.4 mg/dL, alkaline phosphatase 437 IU/L, lactate dehydrogenase 251

Address for correspondence: **Byung Hoon Lee, M.D.**

Division of Pulmonology, Department of Internal Medicine, Eulji University College of Medicine, Eulji General Hospital, 281-1, Hage-dong, Nowon-gu, Seoul 137-711, Korea
Phone: 82-2-970-8625, Fax: 82-2-970-8621
E-mail: hoonakr@eulji.ac.kr

Received: May. 7, 2009

Accepted: Jun. 8, 2009

IU/L, aspartate aminotransferase 14 IU/L, alanine aminotransferase 8 IU/L이었으며 BUN 100 mg/dL, 크레아티닌 7.7 mg/dL이었다. 흉부 단순 촬영과 우측와위 흉부 사진에서 오른쪽 하폐야에 방형성 흉수가 관찰되었다(Figure 1A). 흉부 전산화 단층 촬영(Figure 2)에서도 많은 양의 방형성 흉수가 기포와 함께 있었고, 양측 하폐야에서 폐경화도 관찰되어 흉강천자를 시행하였다. 흉수는 탁했으며, pH 7.0, 백혈구 18,050/μL, 적혈구 2,630/μL, 다형핵세포 98%, 림프구 2%, lactate dehydrogenase 696 IU/L였고 glucose 142 mg/dL, protein 2.4 g/dL로 측정되었다. 혈액 배양검사에서 자라는 세균이 없었다. 객담 배양 검사에서는 유효한 검체에서 배양되는 균은 없었으며 객담 항산성 염색에서도 음성소견을 보였다. 흉수에서 그람 염색 양성균이 자라 자동화 균 동정기기(Vitek 2 system, Biomerieux Inc., Hazelwood, MO, USA)를 이용하여 균 동정을 실시하였으나 동정되지 않아 16S rRNA 염기서열 분석을 시행하여 *S. constellatus*가 동정되었다. 이후 추적 검사로 시행한 흉수 배양검사에서도 반복적으로 *S. constellatus*가 동정되었다. 항생제 감수성 검사는 수동법인 disc diffusion 방법과 자동화 균 동정 및 감수성 검사기기에서 공히 균이 충분히 자라지 않아 결과를 얻지 못하였다. 입원 시 경험적으로 Ceftriaxone을 투여하였으나, 흉수양 증가되고 발열이 지속되어 입원 2일째 pig-tail 도관을 이용한 배액술을 시행하였다. 이후에도 발열이 반복되다, 입원 3일째 의식의 변화와 함께 패혈성 쇼크 소견을 보여 piperacillin/tazobactam과 moxifloxacin으로 항생제를 교체하였다. 입원 6일째 해열되면서 의식도 회복되었고 생체징후도 안정되어갔다. 항생제 교체 7일째 시행한 흉수 배양검사에서 균은 더 동정되지 않았고 발열도 없었다. Moxifloxacin은 2주간 사용 후 중단하였으나, 흉수가 지속

되어 piperacillin/tazobactam은 지속적으로 총 5주간 사용하였고, 흉관삽관한 지 3주만에 배액량 감소되어 도관도 제거하였다(Figure 1B). 이후 입원치료 지속하다 환자 증상 호전되고 더 이상의 흉수 증가 소견 없어 퇴원하였다.

고찰

SMG 감염은 60세 이상의 고령에서, 여성보다는 남성에서 3~5배 정도 높게 호발하는 경향을 보인다^{2,3}. SMG는 구강과 인두부에 정상 상재균으로 존재하다 구강분비물의 흡입, 혹은 점막 손상 시 그 아래 부위에서 직접적으로 농양을 형성하거나 혈행성 전파를 통해 농흉을 일으킨다⁴. 폐렴은 SMG로 인한 농흉의 가장 흔한 유발인자이며, 이외에도 만성폐쇄성폐질환, 흉부 수술, 종양, 신경계 질환, 알코올 남용, 당뇨, 스테로이드의 사용 등이 SMG에 의한 농흉의 유발인자로 알려져 있다³.

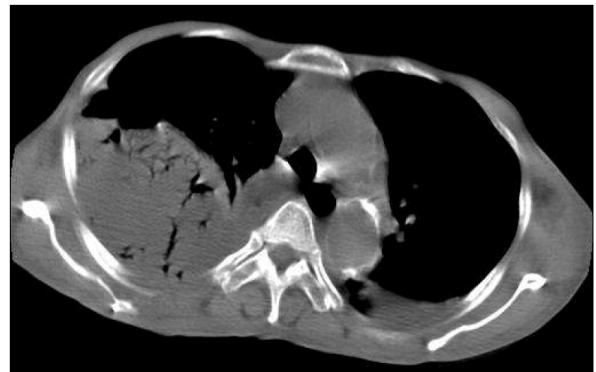

Figure 2. Chest CT on admission Large multiloculated pleural empyema with numerous air bubble is shown in right pleural space.

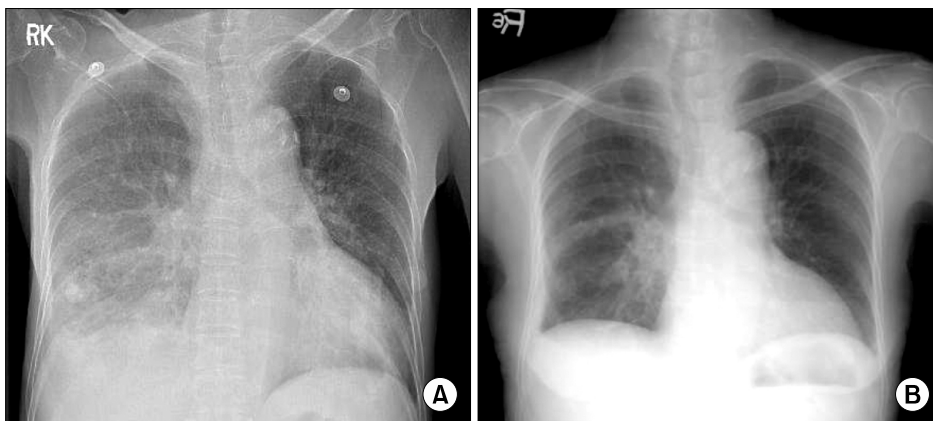


Figure 1. Chest PA. (A) Chest PA on admission shows multiloculated pleural effusions and collapsed lung in right lower lung field. (B) Pleural effusion is markedly improved after 2 months treatment.

SMG는 주로 우리 몸의 심부에서 감염을 일으키는데, 흉강 내에서 감염을 일으키는 경우 단독 감염보다는 혐기성 균이나 *Pseudomonas aeruginosa*, *Staphylococcus aureus* 등의 다른 균과 혼재된 양상을 주로 보인다⁵. SMG 중에서는 *S. anginosus*가 가장 흔하지만 *S. intermedius*와 *S. constellatus*가 농양을 잘 형성하는 경향을 보인다². *S. intermedius*는 혈행성 전이를 잘 보이는 반면 *S. constellatus*는 주로 표재성으로 나타나고 균혈증도 잘 일으키는 것으로 알려져 있다⁶. SMG의 병원성은 그들을 둘러싸고 있는 다당류 피막에 기인하는데, 이러한 피막 물질은 다형핵세포의 포식작용을 방해할 뿐만 아니라 화농성 감염을 일으켜 농양을 형성하는데 필수적인 것으로 알려져 있다⁷. 또한 SMG는 히알루론산 분해효소, 아교질분해효소와 면역억제물질을 생성하는데 이는 혐기성 세균이 세포 밖으로 분비하는 효소와 더불어 작용하여 조직의 손상과 감염 확산에 기여한다⁸.

SMG에 의한 농흉의 주요한 증상으로는 열(93%), 흉통(93%), 기침(67%) 등이 있으며 드물게 객혈(7%)을 유발하기도 한다. 그리고 입원 시 검사실 소견으로는 혈액 내 백혈구 및 중성구 상승이 흔하게 보이며 흉수는 삼출물로 나타난다⁹.

SMG는 그것이 나타내는 생화학적, 혈청학적 특징들이 다양하고 또한 그 결과도 각 종마다 유사하게 나오는 경우가 많아 일반적인 방법으로 균 동정하는 것이 쉽지 않다⁶. 이런 경우 16S rRNA 염기서열 분석을 시행하면 정확한 결과를 얻을 수 있다. 16S rRNA 염기분석방법은 균 집락을 취하여 DNA를 추출한 후 16S rRNA를 증폭하여 염기서열을 분석하고, 이후 얻어진 결과물을 GenBank database에서 유사한 16S rRNA 염기서열을 비교 검색하는 작업을 통해 일치하는 균을 찾는 과정을 의미한다¹⁰. 본 증례에서도 처음에 혈액에서 균이 자라지 않았고, 흉수에서는 그람염색 양성균이 동정되었으나 자동화 균 동정기기에서 균이 동정되지 않아 16S rRNA 염기서열 분석을 시행한 후에야 정확한 결과를 얻을 수 있었다.

*S. constellatus*를 비롯한 SMG는 penicillin을 비롯한 베타 락탐 계열 항생제에 잘 듣고 erythromycin, vancomycin, gentamycin, streptomycin 등에 감수성이 있는 것으로 알려져 있다⁶. 하지만 이 때 주의해야 할 점은 대개의 SMG 감염이 단독으로 나타나기 보다는 혐기성 균과 같은 다른 균과 복합적인 감염을 잘 일으키기 때문에 이를 반영할 수 있도록 항생제를 선택해야 한다는 점이다⁵. 그리고 본 환자의 경우와 같이 농흉 등 농양이 형성된 경우, 질병

물과 사망률이 높아지기 때문에 대부분 조기에 배농과 같은 수술적 치료가 필요하다⁹.

농흉의 원인균으로는 Brook 등¹¹의 보고에서는 *Streptococcus pneumoniae* (*S. pneumoniae*), *Staphylococcus aureus*의 순으로 많았던 반면 Maskell 등¹의 최근 연구에서는 SMG가 가장 많이 동정된 균이었으며 *S. pneumoniae*, *Enterobacteriaceae*, 그리고 anaerobic bacteria가 서로 비슷하다. 국내 연구를 보면 Kim 등¹²은 α -hemolytic streptococci, *Klebsiella pneumoniae*, *Staphylococcus aureus* 순으로 흔한 것으로 보고하였으며 SMG에 관한 언급은 없었다. *S. constellatus*와 관련해서 국내에서는 경막 외 농양이 동반된 화농성 척추염, 화농성 간농양 가스 괴저에 대한 보고는 있었지만 농흉에 관한 보고는 없었다^{13,14}. 결론적으로 본 증례와 같이 만성 질환 및 기타 이유로 인해 면역이 저하된 환자에서 농흉이 발생한 경우 SMG에 의한 감염 역시 의심할 수 있어야 할 것이다.

요 약

*S. constellatus*는 *Streptococcus milleri* group을 이루는 균이며 상부호흡기계, 비뇨기계 등에 정상 상재균으로 존재하다 면역저하 상태에서 기회감염을 일으키며 주로 농을 형성하는 것으로 알려져 있다. 저자들은 혈액투석을 받는 환자에게 발생한 *S. constellatus*에 의한 농흉 1예를 경험하였기에 문헌고찰과 함께 보고한다. 본 증례를 통해 면역이 저하된 환자에게 농흉이 형성된 경우 *S. constellatus*에 의한 감염을 생각해볼 수 있으며 이와 같은 경우 세균학적 검사 결과에 따른 항생제 치료와 함께 수술적 배농을 고려해야 한다는 것을 경험하였다.

참 고 문 헌

1. Maskell NA, Davies CW, Nunn AJ, Hedley EL, Gleeson FV, Miller R, et al. U.K. Controlled trial of intrapleural streptokinase for pleural infection. *N Engl J Med* 2005; 352:865-74.
2. Weightman NC, Barnham MR, Dove M. *Streptococcus milleri* group bacteraemia in North Yorkshire, England (1989-2000). *Indian J Med Res* 2004;119 Suppl:164-7.
3. Kobashi Y, Mouri K, Yagi S, Obase Y, Oka M. Clinical analysis of cases of empyema due to *Streptococcus milleri* group. *Jpn J Infect Dis* 2008;61:484-6.
4. Hocken DB, Dussek JE. *Streptococcus milleri* as a cause of pleural empyema. *Thorax* 1985;40:626-8.

5. Porta G, Rodríguez-Carballeira M, Gómez L, Salavert M, Freixas N, Xercavins M, et al. Thoracic infection caused by *Streptococcus milleri*. Eur Respir J 1998;12:357-62.
6. Claridge JE 3rd, Attorri S, Musher DM, Hebert J, Dunbar S. *Streptococcus intermedius*, *Streptococcus constellatus*, and *Streptococcus anginosus* ("*Streptococcus milleri* group") are of different clinical importance and are not equally associated with abscess. Clin Infect Dis 2001;32:1511-5.
7. Kanamori S, Kusano N, Shinzato T, Saito A. The role of the capsule of the *Streptococcus milleri* group in its pathogenicity. J Infect Chemother 2004;10:105-9.
8. Shinzato T, Saito A. A mechanism of pathogenicity of "*Streptococcus milleri* group" in pulmonary infection: synergy with an anaerobe. J Med Microbiol 1994;40:118-23.
9. Molina JM, Lepout C, Bure A, Wolff M, Michon C, Vilde JL. Clinical and bacterial features of infections caused by *Streptococcus milleri*. Scand J Infect Dis 1991;23:659-66.
10. Jacobs JA, Schot CS, Bunschoten AE, Schouls LM. Rapid species identification of "*Streptococcus milleri*" strains by line blot hybridization: identification of a distinct 16S rRNA population closely related to *Streptococcus constellatus*. J Clin Microbiol 1996;34:1717-21.
11. Brook I, Frazier EH. Aerobic and anaerobic microbiology of empyema: a retrospective review in two military hospitals. Chest 1993;103:1502-7.
12. Kim YJ, Cha SI, Kwon JS, Yoo SS, Jun HJ, Kim EJ, et al. Treatment results and prognostic factors of complicated parapneumonic effusion and empyema. Tuberc Respir Dis 2007;63:24-30.
13. Ahn HD, Park JC, Seo JG, Kim JY, Kim SY, Park YS, et al. A case of vertebral osteomyelitis with spinal epidural abscess caused by *Streptococcus constellatus*. Infect Chemother 2008;40:288-91.
14. Kim YS, Kim JY, Park SM, Kim SY, Park YS, Seo YH, et al. A case of gas gangrene caused by *Streptococcus constellatus*. Korean J Med 2008;75:119-21.