

## 기관지 Dieulafoy 질환에 의한 대량 객혈 1예

경북대학교 의학전문대학원 <sup>1</sup>내과학교실, <sup>2</sup>병리학교실

강예림<sup>1</sup>, 이정우<sup>1</sup>, 전희정<sup>1</sup>, 이신엽<sup>1</sup>, 차승익<sup>1</sup>, 박태인<sup>2</sup>, 박재용<sup>1</sup>, 정태훈<sup>1</sup>, 김창호<sup>1</sup>

## A Case of Massive Hemoptysis due to Dieulafoy's Disease of the Bronchus

Yeh Rim Kang, M.D.<sup>1</sup>, Jung Woo Lee, M.D.<sup>1</sup>, Hee Jung Jeon, M.D.<sup>1</sup>, Shin Yeop Lee, M.D.<sup>1</sup>, Seung Ick Cha, M.D.<sup>1</sup>, Tae Ihn Park, M.D.<sup>2</sup>, Jae Yong Park, M.D.<sup>1</sup>, Tae Hoon Jung, M.D.<sup>1</sup>, Chang Ho Kim, M.D.<sup>1</sup>

Departments of <sup>1</sup>Internal Medicine and <sup>2</sup>Pathology, School of Medicine, Kyungpook National University, Daegu, Korea

Dieulafoy's disease of the bronchus is rare but potentially life-threatening, and should be considered in patients with massive hemoptysis, especially from unknown etiology. We report a case of a patient with massive hemoptysis due to bronchial Dieulafoy's disease. He underwent bronchial artery embolization and surgical resection, and the post-operative specimen revealed dilated and tortuous arteries in the submucosa that presented as Dieulafoy's disease of the bronchus.

**Key Words:** Massive hemoptysis, Dieulafoy's disease, Bronchial artery embolization

### 서 론

Dieulafoy 질환은 점막 하부에 위치하는 구불구불하게 늘어난 동맥 기형을 말하며 주로 위장관에서 발견된다<sup>1</sup>. 이것이 점막 위로 노출될 경우 출혈이 발생하게 되며, 치명적인 대량 출혈을 일으킬 수 있다<sup>2</sup>. Dieulafoy 질환이 기관지에서 발견된 사례는 1995년 첫 보고<sup>3</sup> 이후 매우 드물며, 저자들이 아는 바로는 현재까지 국내에서 보고된 예가 없다. 저자들은 대량 객혈로 내원하여 외과적 절제술을 시행한 환자에서 술 후 기관지 Dieulafoy 질환으로 진단된 1예를 경험하였기에 문헌 고찰과 함께 보고하는 바이다.

### 증 례

**환 자:** 74세, 남자

**주 소:** 내원 1시간 전부터 보인 200 cc 가량의 객혈  
**현병력:** 평소 별다른 증상 없이 지내오던 환자로, 내원 약 2개월 전부터 2~3일 간격으로 기침과 함께 약 5 cc 가량의 객혈을 보여 왔다. 내원 당일 갑작스런 기침과 함께 객혈 200 cc 가량을 보여 응급실로 내원하였다.

**과거력:** 원발성 고혈압으로 경구 혈압 강하제를 복용하였으나, 항응고제나 항혈전제는 복용하지 않았다.

**이학적 소견:** 내원 당시 혈압 167/101 mmHg, 맥박 88 회/min, 체온 36.8°C, 호흡수 20회/분이었다. 외관상 병색은 없었으며, 흉부청진상 양 폐 하엽에 수포성 폐음이 들렸다.

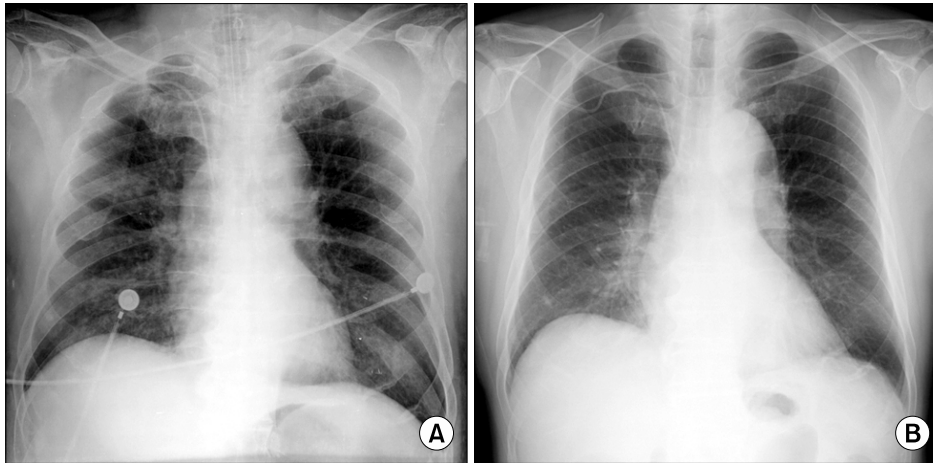
**검사실 소견:** 내원 당시 말초혈액검사상 백혈구 6,770/mm<sup>3</sup>, 혈색소 13.3 g/dL, 혈소판 286,000/mm<sup>3</sup>으로 정상 범위였다. 혈액화학검사는 노질소 9 mg/dL, 크레아티닌 0.9 mg/dL, 총단백질 6.9 g/dL, 알부민 4.0 g/dL, AST 16 U/L, ALT 19 U/L, Na 139 mmol/L, K 3.5 mmol/L로 정상 범위였다. 산소 없이 시행한 동맥혈검사에서 pH 7.44, 이산화탄소 분압 39.6 mmHg, 산소 분압 70.9 mmHg, 산소

Address for correspondence: **Chang Ho Kim, M.D.**

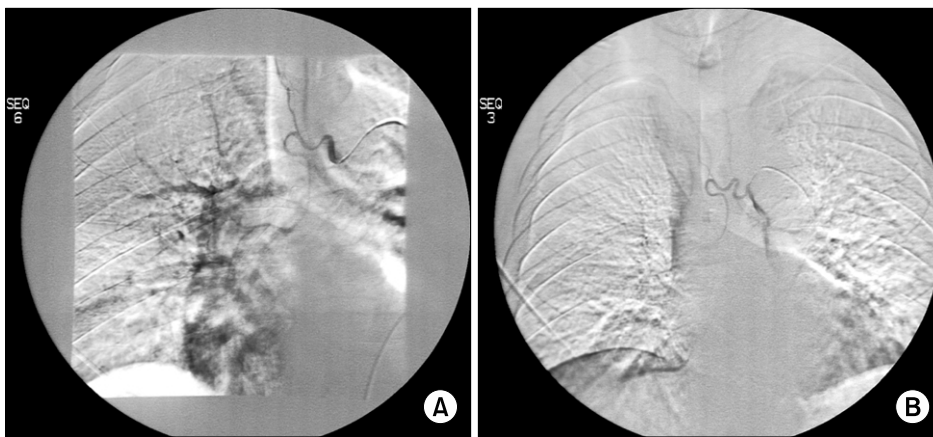
Division of Pulmonary and Critical Care Medicine, Department of Internal Medicine, Kyungpook National University Hospital, 50, Samduk 2-ga, Jung-gu, Daegu 700-712, Korea  
Phone: 82-53-420-5537, Fax: 82-53-426-2046  
E-mail: kimch@knu.ac.kr

Received: Dec. 2, 2008

Accepted: Jan. 15, 2009



**Figure 1.** (A) Chest radiograph after endotracheal intubation shows fine nodular densities, mainly in the right lung parenchyma. (B) Six days later, the endotracheal tube was removed and previous parenchymal lesions are almost disappeared.



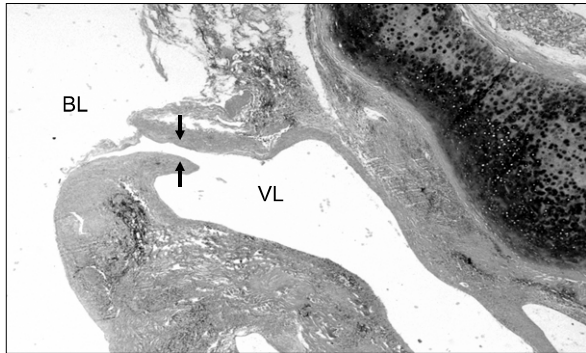
**Figure 2.** (A) Pre-embolization, selective angiography of the right bronchial artery shows contrast leakage into the right bronchial lumen with parenchymal pigmentation. (B) Post-embolization, there is no more leakage of contrast into the bronchial lumen.

포화도 95%이었다. 일반 뇨검사상 특이소견 없었다.

**치료 및 경과:** 내원 직후 환자는 1,000 cc 가량의 대량 객혈로 급성 저산소혈증 호흡 부전 소견을 보여 기관 내 삽관을 시행 후 기계적 환기를 시작하였으며, 농축적혈구 수혈을 시행하였다. 지혈을 위해 기관지 동맥 색전술을 준비 하던 중, 객혈은 보존적인 치료만으로 멈추었으며, 약 2일간 경과 관찰 후 기계환기 이탈 및 기도내관을 제거 하였다. 내원 후 기관 내 삽관 당시 시행한 단순 흉부 X선에서, 우측 상하와 좌측 아래쪽 부위에 출혈로 인한 것으로 추정되는 미세 결절들이 관찰 되었고(Figure 1A), 이러한 소견은 기계환기 이탈 후 관찰한 흉부사진(Figure 1B)에서는 모두 소실되었다. 흉부 전산화 단층촬영에서는 우 폐 상하 및 좌폐 하엽에 출혈로 인한 다수의 간유리 음영 외에, 기관지 내 및 폐 병변이 의심되거나 혈관 기형이 의심되는 부위는 없었다. 다시 6일 경과 후 기관지 내시경을 시행하였으며, 우폐 상엽 꼭대기 구역에 혈괴가 관찰 되었고, 이 부위로 접근하는 도중 대량 객혈이 다시 발생

하였다. 곧이어 응급 기관지 동맥 조영술을 시행하였으며, 우측 기관지 동맥 조영술상 우 상엽 기시부에서 시작되는 조영제의 혈관 외 누출과 함께 폐 내로 조영제의 침착이 관찰 되어, 이 부위의 색전술을 시행하였다(Figure 2). 기관지 동맥 색전술로 출혈은 중지 되었지만, 환자는 내원 전부터 반복적인 객혈을 보였고, 추후에도 대량 객혈의 가능성이 있어 우상엽 절제술을 시행하였다. 환자는 수술 후 별다른 합병증 없이 퇴원하였고, 수술 약 1년 6개월 경과하기까지 객혈의 재발은 없었다.

**병리조직 소견:** 절제된 우상엽의 현미경적 소견은 우상엽 꼭대기구역 기관지 기시부에서 기관지 연골 아래의 점막하층에 구불구불하고 커져 있는 동맥과 함께 이 혈관이 기관지 내강과 연결되는 부위를 관찰할 수 있었다(Figure 3). 그 외 기관지 및 폐 실질에서 출혈의 원인이 될만한 다른 병변은 없어 최종적으로 기관지의 Dieulafoy 질환으로 진단하였다.



**Figure 3.** Abnormal, dilated vessel is present in the submucosa beneath the cartilage. Arrows indicate the communicating site between the bronchial lumen (BL) and vascular lumen (VL). (H&E stain, x20)

### 고 찰

Dieulafoy 질환은 동맥 기형의 일종으로, 굴곡이 심하고 늘어나 있는 형태로 점막 하부에 위치한다. 1898년 프랑스의 외과의 Dieulafoy에 의해 위 출혈의 한 원인으로 처음 보고 되었다<sup>1</sup>. 대부분의 경우 위, 혹은 소장에서 발견되나, 드물게는 항문 주위, 식도, 십이지장, 담낭 등에서도 발견되며<sup>2,3</sup>, 최근에는 기관지에서도 매우 드물게 보고되고 있다<sup>4</sup>.

기관지 Dieulafoy 질환의 발생 원인은 명확하지 않으나, 해부학적 기형, 환경적 요인, 만성적 기관지 염증, 혹은 노화와 관련 있을 것으로 생각되며, 기관지 동맥 혹은 폐동맥의 발생학적 문제에 의한 것일 가능성도 제시된다<sup>5</sup>. Stoopen 등<sup>3</sup>은 우 기관지동맥의 기형으로 인해 기관지 Dieulafoy 질환이 생긴다는 이론을 제시하였는데, 현재까지 보고된 증례 중 대부분이 우측 폐 출혈인 점은 이러한 이론을 뒷받침하고 있다.

기관지 Dieulafoy 질환의 주요 임상증상은 본 증례와 같이 반복적인 객혈이며, 대부분에서 객혈의 양은 대량이다<sup>6</sup>. 그러나 이 질환은 다른 객혈 질환들과는 달리 일반적인 검사로 그 원인을 밝혀내기가 어렵다. 최근에 원인불명의 대량 객혈로 수술하는 환자의 55%가 이 질환에 의한 것이 보고된 바 있다<sup>4</sup>. 따라서 일반적인 검사로 원인을 알 수 없는 반복되는 대량 객혈의 환자에서는 본 질환을 의심해 보아야 하겠다.

기관지 Dieulafoy 질환의 진단은 엄격한 병리학적인 검사에 의해 이루어진다<sup>7</sup>. 앞서 언급하였듯이 일반적인 검사인 기관지 내시경 및 CT를 포함한 방사선학적 조사에서

특이적인 이상 소견이 없다<sup>8</sup>. 이 질환은 점막하부의 혈관 기형이므로 기관지 내시경에서 정상 소견으로 보이는 경우가 많다. 때로 점막이 1 mm 이내의 줄기 없는(sessile) 형태로 돌출되어 보이는 경우도 있는데, 이러한 경우에도 정상 소견과 감별은 힘들다<sup>9</sup>. 설령 기관지 내시경상에서 의심되는 경우라 하더라도 내시경적 생검은 대량 객혈의 위험이 있기 때문에 피하여야 한다. 이러한 점들이 본 질환의 비수술적 진단을 어렵게 하여 실제보다 낮은 빈도를 보이는 것으로 여겨지고 있다.

기관지 Dieulafoy 질환에서 가장 적절한 초기 조사 방법으로는 동맥 혈관 조영술이 추천된다<sup>10</sup>. 특이적인 진단적 기준은 없지만 구불구불한 확장된 동맥을 보이거나, 조영제가 기관지 내강으로 누출이 되면 혈관성 기형을 의심해 볼 수 있다. Parrot 등<sup>11</sup>은 기관지의 Dieulafoy 질환에 대한 자세한 병리학적 기준을 제시하였는데, 주요 병리학적 기준은 점막 하에 위치하는 확장된 표재성의 기관지 동맥이 존재하여야 하고, 확장성 기관지 동맥이 다른 만성 폐질환에서도 가능하기 때문에 기관지 확장증, 기타 염증성 질환 혹은 종양의 배제가 되어야 한다고 하였다. 저자들의 본 증례는 혈관 조영술 소견이나, 외과적 절제술에 따른 병리학적인 조사에서 이러한 소견에 일치되는 결과를 보였다.

위장관의 Dieulafoy 질환의 경우, 치료법으로는 내시경을 이용한 혈관 결찰 혹은 아르곤을 이용한 혈관 응고법을 우선 고려할 수 있다. 내시경적 지혈에 실패하거나 불가능한 경우, 혈관 조영술을 이용한 색전술을 시도할 수 있으며, 이후에도 반복적으로 출혈이 일어나는 경우에는 수술적 위장관 절제를 고려한다<sup>10</sup>. 그러나 기관지 Dieulafoy 질환은 직접적인 기관지 내시경적 혈관 시술은 대량 출혈의 위험성으로 할 수 없으며, 일차적으로 진단 및 객혈 조절을 위해 기관지 동맥 조영술 및 색전술이 추천된다<sup>9</sup>. 기관지 동맥 색전술이 수술적 치료와 비교 시 성적이 비슷하다는 보고도 있지만<sup>12</sup>, 색전술로 지혈된 후에도 객혈은 재발할 수 있고, 그 양이 대량으로 치명적일 수 있어 현재 외과적 절제술이 가장 효과적인 방법으로 고려된다<sup>11</sup>.

### 요 약

기관지 Dieulafoy 질환은 기관지 점막 하부에 위치하는 일종의 동맥기형으로서, 일반적인 방사선적 및 기관지 내시경 검사에서 원인 불명의 대량 객혈 환자에서 감별 진단에 고려되어야 할 질환이다. 기관지 동맥 조영술이 진단

에 도움이 될 수 있으며, 객혈의 조절을 위해 우선적으로 시도될 수 있지만, 반복적인 대량 객혈의 위험으로 외과적 절제술이 가장 효과적인 치료 방법이다. 저자들은 대량객혈로 내원하여 외과적 절제술 후 기관지 Dieulafoy 질환으로 확진된 환자 1예를 경험하였기에 문헌 고찰과 함께 보고하는 바이다.

### 참 고 문 헌

1. Akhras J, Patel P, Tobi M. Dieulafoy's lesion-like bleeding: an underrecognized cause of upper gastrointestinal hemorrhage in patients with advanced liver disease. *Dig Dis Sci* 2007;52:722-6.
2. Regula J, Wronska E, Pachlewski J. Vascular lesions of the gastrointestinal tract. *Best Pract Res Clin Gastroenterol* 2008;22:313-28.
3. Stoopen E, Baquera-Heredia J, Cortes D, Green L. Dieulafoy's disease of the bronchus in association with a paravertebral neurilemoma. *Chest* 2001;119:292-4.
4. Savale L, Parrot A, Khalil A, Antoine M, Théodore J, Carette MF, et al. Cryptogenic hemoptysis: from a benign to a life-threatening pathologic vascular condition. *Am J Respir Crit Care Med* 2007;175:1181-5.
5. Alshumrani G, Almuaikel M. Angiographic findings and endovascular embolization in Dieulafoy disease: a case report and literature review. *Diagn Interv Radiol* 2006;12:151-4.
6. Sweerts M, Nicholson AG, Goldstraw P, Corrin B. Dieulafoy's disease of the bronchus. *Thorax* 1995;50:697-8.
7. Kuzucu A, Gurses I, Soysal O, Kutlu R, Ozgel M. Dieulafoy's disease: a cause of massive hemoptysis that is probably underdiagnosed. *Ann Thorac Surg* 2005;80:1126-8.
8. Pomplun S, Sheaff MT. Dieulafoy's disease of the bronchus: an uncommon entity. *Histopathology* 2005;46:598-9.
9. van der Werf TS, Timmer A, Zijlstra JG. Fatal haemorrhage from Dieulafoy's disease of the bronchus. *Thorax* 1999;54:184-5.
10. Martínez Ares D, Souto Ruzo J, Yáñez López J, Alonso Aguirre P, Gómez Mata C, Valbuena Ruvira L, et al. Recurrent Dieulafoy's disease with surgical management: diagnosis by endoscopic ultrasonography. *Rev Esp Enferm Dig* 2004;96:138-42.
11. Parrot A, Antoine M, Khalil A, Théodore J, Mangiapan G, Bazelly B, et al. Approach to diagnosis and pathological examination in bronchial Dieulafoy disease: a case series. *Respir Res* 2008;9:58.
12. Fartoukh M, Khalil A, Louis L, Carette MF, Bazelly B, Cadranet J, et al. An integrated approach to diagnosis and management of severe haemoptysis in patients admitted to the intensive care unit: a case series from a referral centre. *Respir Res* 2007;8:11.