

근치적 위아전절제술 후 원형문합기를 이용한 위공장문합술 - 문합부 출혈과 예방 -

순천향대학교 의과대학 외과학교실

인명훈 · 강길호 · 조규석 · 김용진 · 김형수 · 한선욱 · 배상호 · 김성용 · 백무준 · 이문수

목적: 원형문합기를 이용한 기계 문합술은 여러 가지 장점들로 인해 선호도가 증가하는 반면 수술 후 합병증 또한 지적되고 있다. 이에 저자들은 원형문합기를 이용한 위공장문합술을 시행할 때 발생할 수 있는 합병증을 분석하고, 기계문합술시 합병증을 감소시킬 수 있는 보완 술식을 제시하고자 하였다.

대상 및 방법: 1998년 1월부터 2007년 12월까지 순천향대학교 의과대학 외과학교실에서 근치적 위아전절제술 후 위공장문합술을 시행한 1,391명을 대상으로 하였으며, 수기문합군을 I군, 선형문합기군을 II군, 원형문합기군을 III군으로 하였다. III군은 수술 중 직접 육안으로 출혈여부를 확인했던 2001년 1월을 기점으로 III-A군, III-B군으로 세분하였으며, 임상적 특징과 문합부와 관련된 수술 후 합병증을 비교분석하였다.

결과: 문합부 누출은 I군에서 7예(1.5%), II군에서 1예(2.0%), III군에서 10예(1.2%)가 발생하였고, 문합부 협착은 I군에서 4예(0.8%), II군에서 1예(2.0%), III군에서 5예(0.6%)가 발생하였다. 문합부 출혈은 I군에서 32예(6.7%), II군에서 5예(10.4%), III군에서 67예(7.7%)가 발생하였으며, III-A군에서는 57예(28.8%), III-B군에서는 10예(1.5%)가 발생하여 두 군 간에 통계적으로 유의한 차이가 있었다(P=0.037).

결론: 위아전절제술 후 원형문합기를 이용한 위공장문합술은 간편하고 안전하며 효율적인 술식이나 수술 시 세심한 주의가 요구되며, 문합부의 출혈 유무를 술 중 육안적으로 확인한 후 수술을 종료하는 보완된 술식으로 문합부 출혈을 예방함으로써 기계문합법의 안전성이 더욱 향상될 것이다.

중심 단어: 위암, 위공장문합술, 원형문합기, 문합부 출혈

문합술(Billroth I)과 위공장문합술(Billroth II) 등이 시행되어 왔다. 위십이지장문합술은 생리적, 영양학적 장점을 유지하면서 술식의 간편함과 효율성이 있어 재건술식으로써의 장점들이 보고되고 있으나,(1) 십이지장의 유동성 및 환자 개인의 잔위의 해부학적 특성, 병변의 위치, 장막침윤여부 또는 술자의 선호도에 따라 위공장 문합술을 시행하는 경우도 많다.

문합의 방법으로는 수기문합법과 기계문합법이 있으며 수기문합법으로는 Albert-Lembert 이중봉합술, Gambee 단층봉합술, Lindenmuth 층층봉합술 등의 다양한 방법들이 이용되어 왔으나 문합부 내경부위의 협착이나 문합부 누출, 술기상의 번거로움 등의 문제가 지적되어 왔다.(2) 기계 문합법은 1927년 De Petz(3)에 의해 EEA 문합기를 이용한 문합이 처음으로 임상에서 사용되었고 1979년 Ravitch와 Steichen(4)이 위부분절제 후 처음으로 위십이지장문합술에 원형문합기를 사용함으로써 널리 보급되었으며, 특히 1970년대 anvil이 분리되는 EEA 문합기가 개발되면서 원형문합기의 사용 빈도가 증가하였다.

원형문합기를 이용한 기계 문합술은 술기의 간편함, 수술 시간의 단축 등 여러 가지 장점들로 인하여 선호도가 증가하는 반면 수술 후 문합부 협착이나 폐쇄, 누출, 출혈과 같은 합병증 또한 지적되고 있다.(5) 이에 본 연구에서는 위아전절제술 후 재건술식으로 위공장문합술을 시행할 때 발생할 수 있는 합병증을 분석하고, 수기문합군과 기계문합군을 비교함으로써 기계문합 술식이 지니는 장점과 합병증을 감소시킬 수 있는 보완 술식을 제시하고자 하였다.

서 론

위암 수술에 있어서 병변이 전정부 및 위 체부에 위치한 경우 근치적 위아전절제술 후 재건술식으로는 위십이지장

책임저자: 이문수, 충남 천안시 봉명동 23-20
순천향대학교 의과대학 천안병원 외과학교실, 330-721
Tel: 041-570-3638, Fax: 041-571-0129
E-mail: msslee@schca.ac.kr

투고일(2009년 10월 19일), 수정일(1차: 2009년 10월 27일),
게재확정일(2009년 10월 29일)

대상 및 방법

1) 대상

1998년 1월부터 2007년 12월까지 순천향대학교 의과대학 외과학교실에서 위의 중부 또는 하부에 위치한 위암으로 근치적 위아전절제술을 시행한 후 위공장문합술을 시행한 1,391명을 대상으로 후향적, 비무작위적으로 의무기록을 조사하였으며, 병변의 위치가 유문부에 근접해 있던 경우와 육안적으로 장막 침윤이 있는 경우는 대상에서 제외하였

다.

위공장문합술을 시행하였던 1,391명의 환자 중 수기문합(hand-sewn)을 시행했던 경우를 제I군(n=479), 선형문합기(GIA stapler 60 mm, Autosuture, USSC, USA)를 사용한 경우를 제II군(n=48), 원형문합기(CEEA*28, 또는 CDH*29, Autosuture, USSC, USA)를 사용한 경우를 제III군(n=864)으로 세분하였다.

III군은 절제될 위의 절개창을 통해 문합부위의 출혈유무를 술 중 직접 육안으로 확인한 후 수술을 종료했던 2001년 1월을 기점으로 그 이전을 제III-A군(n=198), 그 이후를 제III-B군(n=666)으로 각각 세분하였으며 연령, 성비, 종양의 위치, 병기 등의 임상적 특징과 문합부와 관련된 술 후 합병증을 비교분석하였다.

수기문합은 기계문합기를 대부분의 수술에 적용하기 이전에 시행되었고, 선형문합기를 이용한 경우는 기계문합 초기에 사용하였으나 선형문합기 삽입 부위에 추가적인 봉합을 하여야하는 번거로움으로 대부분 원형문합기를 이용하여 위공장문합술을 시행하였다.

2) 술식: 원형문합기를 이용한 위공장문합술

Kocher 수기로 십이지장을 충분히 유동시킨 후 선형문합기를 이용하여 유문하방 십이지장을 절단하고 Lembert 이중봉합으로 절단면을 처리한 후, Treitz 인대로부터 하방 20 cm 부위의 공장을 결장간막을 통과시켜 끌어올린 후 Modified Furniss clamp를 사용하여 장간막 반대측면의 공장에 씌지봉합(purse-string suture)을 시행하였으며, clamp 직

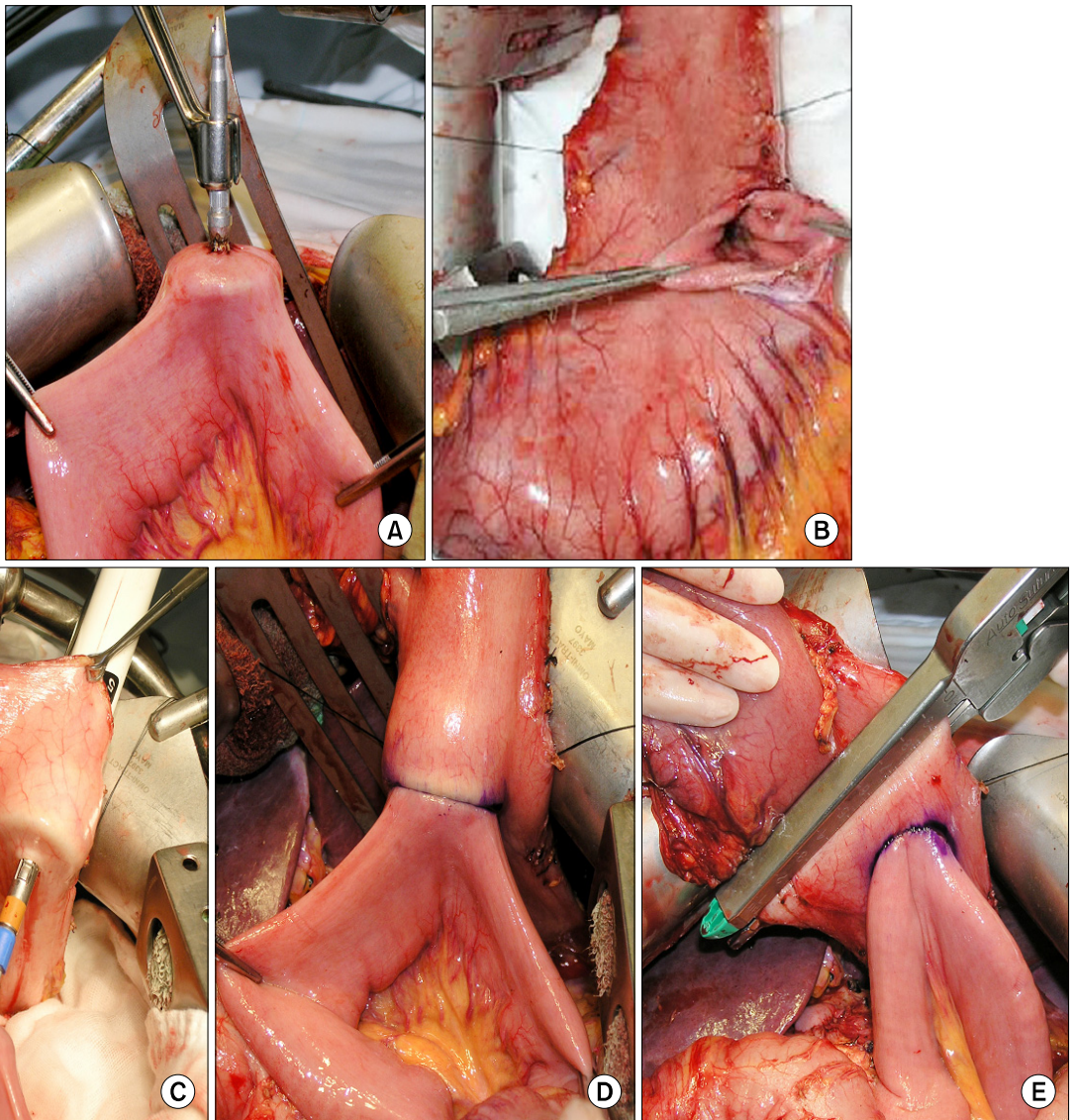


Fig. 1. Circular stapled loop gastrojejunostomy.

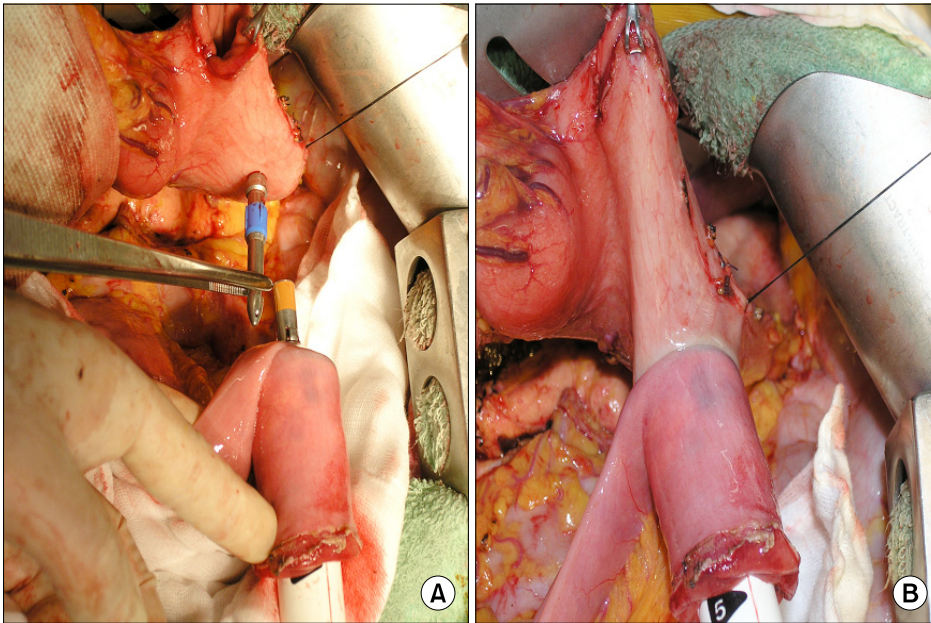


Fig. 2. Circular stapled Roux-en-Y gastrojejunostomy.

상방의 공장을 절단하고, 절단된 공장내에 anvil을 삽입한 후 결찰하였다(Fig. 1A). 위 원위부 절제를 위해 예정 절제 부위의 소만곡과 대만곡에 견인봉합을 하여 가상선을 설정하고 문합기 본체가 통과할 정도 크기의 작은 절개창을 병변의 반대쪽, 가상선이하 절제될 원위에 만들고(Fig. 1B), 이 절개창을 통해 문합기 본체를 삽입한다. 절제될 위 원위부를 복강 밖, 상방으로 들어올린 후, 원위부 절제를 위해 설정한 가상선 윗쪽의 잔위 후벽에 trocar를 이용해 spindle을 관통시킨 뒤, anvil과 spindle을 밀착시켜(Fig. 1C) 잔위 후벽과 공장의 문합을 시행하였다(Fig. 1D). 이후 기계문합 시 문합기 본체를 넣었던 절개창을 통해 기계문합 부위의 출혈 유무를 확인하고, 위공장문합부와 2 cm 이상의 간격을 확보한 뒤 선형문합기(ILA 100, Autosuture, USSC, USA)를 사용하여 병변을 포함한 위 원위부 절제를 시행하였고(Fig. 1E) 위 절제연을 단속봉합한 후 수술을 종료하였다. 또한 위의 절개창 또는 Roux limb를 통해 문합기 본체를 삽입하여 Roux-en-Y 위공장문합술을 용이하게 시행할 수 있다(Fig. 2).

3) 합병증

문합부 누출은 술 후 Gastrograffin을 이용한 상부 위장관 조영술 및 배액관의 담즙 유출 여부로 진단하였고, 협착은 내시경적 확장술 및 그 외 조작이 필요할 정도의 음식 저류가 있는 경우를 기준으로 하였으며, 혈색소와 적혈구 용적율의 감소 및 활력 증후의 변화를 나타낸 경우 이외에도 비위관을 통한 배액 양상이 혈성을 보이는 모든 경우를 문합부 출혈로 진단하였다.

Table 1. Clinicopathologic characteristics of patients

	Group I [†] (n=479)	Group II [‡] (n=48)	Group III [§] (n=864)	P-value
Age (mean)	58.6 (34~81)	64.2 (32~81)	68.2 (25~83)	0.444
Sex ratio (M : F)	1.8 : 1	1.7 : 1	1.9 : 1	0.956
Tumor location				0.154
Middle 1/3	260	33	782	
Lower 1/3	219	15	82	
Stage (UICC* TNM)				0.215
IA	47	0	40	
IB	59	10	83	
II	89	21	112	
IIIA	188	13	345	
IIIB	71	4	231	
IV	25	0	53	

*UICC = union internationale contre le cancer; [†]Group I = hand-sewn gastrojejunostomy; [‡]Group II = linear stapled gastrojejunostomy; [§]Group III = circular stapled gastrojejunostomy.

4) 통계

통계적 분석은 SPSS 통계프로그램(Version 12.0, SPSS Inc., USA)을 이용하였으며, 결과의 통계학적 검증은 Chi-square Test 및 Fisher's exact test를 이용하였다. P-value가 0.05 미만 일 때를 통계학적으로 유의한 것으로 판단하였다.

Table 2. The types of anastomosis

	Group I* (n=48)	Group II† (n=864)	Group III‡ (n=479)	P-value
Loop gastrojejunostomy	447	44	831	0.517
Uncut Roux-en Y gastrojejunostomy	5	2	9	0.312
Roux-en-Y gastrojejunostomy	27	2	24	0.453
Retrocolic	460	48	826	0.276
Antecolic	19	0	38	0.306

*Group I = hand-sewn gastrojejunostomy; †Group II = linear stapled gastrojejunostomy; ‡Group III = circular stapled gastrojejunostomy.

Table 3. Clinical characteristics of patients and postoperative complications in Group I, II, III

	Group I* (n=479)	Group II† (n=864)	Group III‡ (n=864)	P-value
Resected lymph node	31.6±9.8	25.1±2.1	29.6±7.2	0.734
Operative time (min)	197.8±3.2	158.7±1.8	153.9±2.3	0.031
Anastomosis time (min)	24.5±0.9	8.8±3.5	5.2±1.1	0.019
Complications				0.353
Total	43 (8.9%)	6 (12.5%)	82 (9.5%)	
Bleeding	32 (6.7%)	5 (10.4%)	67 (7.7%)	
Leakage	7 (1.5%)	1 (2.0%)	10 (1.2%)	
Stenosis	4 (0.8%)	1 (2.0%)	5 (0.6%)	

*Group I = hand-sewn gastrojejunostomy; †Group II = linear stapled gastrojejunostomy; ‡Group III = circular stapled gastrojejunostomy.

결 과

1) 임상병리학적 특징

각 군 간 환자의 특성은 통계학적으로 유의한 차이가 없었으나 중부와 하부가 각각 1,075명과 316명으로 중부 위암이 많았다(Table 1).

2) 문합방법

문합 방법에 따른 분류 중 antecolic으로 위공장 문합술을 시행한 경우는 57예로 IV기에서 주로 시행되었고 1,334예에서 retrocolic으로 문합이 시행되어 각 군 간의 차이는 없었으며, 대부분 loop 위공장문합술이 시행되었다(Table 2).

3) 문합방식에 따른 결과의 특성 및 합병증 분석

평균 수술 시간은 제I군에서 197.8±3.2분, 제II군에서 158.7±1.8분, 제III군에서 153.9±2.3분이었고, 문합에 소요한 시간은 제I군에서 24.5±0.9분, 제II군에서 8.8±3.5분, 제III군에서 5.2±1.1분으로 수기 문합군과 기계 문합군과의 비교에서 유의한 차이를 나타내었다(P=0.031, P=0.019). 문합부 합병증은 세 군 간 유의한 차이가 없었다(Table 3).

Table 4. Postoperative complications between group III-A and group III-B

	Group III-A* (n=198) (%)	Group III-B† (n=666) (%)	P-value
Leakage	4 (2.0)	6 (0.9)	0.214
Stenosis	0	5 (0.6)	
Bleeding	57 (28.8)	10 (1.5)	0.037
Total	61 (30.8)	21 (3.1)	0.035

*Group III-A = the basis of the point of time which visual check was intraoperatively performed at the anastomotic site: before; †Group III-B = the basis of the point of time which visual check was intraoperatively performed at the anastomotic site: after.

4) 술 후 합병증

문합부 누출은 제I군에서 7예(1.5%), 제II군에서 1예(2.0%), 제III군에서 10예(1.2%)에서 발생하였고 내시경적 확장술 및 그 외 조작이 필요할 정도의 문합부 협착은 제I군에서 4예(0.8%), 제II군에서 1예(2.0%) 제III군에서는 5예(0.6%)가 발생하였으며 문합부 출혈은 제I군에서 32예(6.7%), 제II군에서 5예(10.4%), 제III군에서 67예(7.7%)가 발

생하였다(Table 3).

문합부 출혈을 술 중 직접 육안적으로 확인을 한 것과 술 후 문합부 출혈과의 상관 관계에 대한 판단을 위해 별도로 구분한 제Ⅲ-A군과 제Ⅲ-B군에서 문합부 출혈은 제Ⅲ-A군에서는 57예(28.8%), 제Ⅲ-B군에서는 10예(1.5%)에서 발생하여 두 군 간 통계적으로 유의한 차이를 나타냈다(P=0.037) (Table 4).

문합부 누출은 제Ⅰ군의 경우 7예 모두 재수술을 시행하였으며, 제Ⅲ군에서 발생한 10예(1.2%)의 문합부 누출은 소량의 누출로써 보존적 치료로 치유되었다. 문합부 출혈 시 각각에 대한 치료로는 제Ⅲ-A군의 경우 총 57예 중 42예는 수혈이 필요 없는 정도의 출혈로써 자연적으로 지혈되었고, 수혈이 필요했던 15예 중 7예는 수혈을 하면서 관찰하는 동안 지혈되었고, 6예는 내시경적 시술로 지혈하였으며, 2예는 내시경적 지혈에 실패하여 재수술을 시행하였다. 제Ⅲ-B군의 경우에는 10예 모두 수혈 없이 보존적 치료만으로 지혈되었다.

고 찰

위암에 대한 술식은 병변의 위치와 근치성, 문합 방식, 술자의 숙련도 및 선호도 등에 따라 다양한 방법이 보고되어 왔다. 1881년 Theodor Billroth에 의해 처음으로 위암에서 위부분 절제술 및 위십이지장문합술이 시행된 이후 여러 변형된 방법들이 소개되어 왔으나, 지금까지 근치적 위아전절제술 후 흔히 사용되어 왔던 재건 술식으로는 위십이지장문합술과 위공장문합술이 대표적이다.(6) 두 가지 술식의 차이점은 음식물의 십이지장 통과 여부이며 위십이지장문합술이 해부학적, 생리학적 기능면에서 우수함이 보고되어, (6) 원위부 조기위암뿐 아니라 원위부에 위치하면서 장막의 침윤이 없는 진행성 위암에서도 위십이지장문합술에 대한 선호도가 증가되고 있다.(7,8) 그러나, 십이지장의 유동성 및 환자 개개인의 잔위의 해부학적 특성, 병변의 위치, 장막침윤 여부, 또는 술자의 선호도에 따라 위공장문합술을 시행하는 경우 또한 많다.

문합의 방법으로는 수기문합법과 기계문합법이 있으며, 수기문합은 봉합 방법에 따라 단층문합법인 Gambie 봉합술, 이중문합법인 Albert-Lembert 봉합술, 층층문합법인 Lindenmuth 봉합술 등이 있다.(2) 국내의 단층문합군과 이중문합군에 대한 비교 연구에서 황과 양(1)은 위십이지장문합술에서 시행한 이중문합군과의 비교에서 단층문합군이 문합에 소요한 시간이 짧고, 수술 후 가스 배출 시기 및 음식물 섭취 시기가 빠른 장점을 가지고 있으며, 문합부 누출 및 문합부 협착 등의 합병증의 빈도에서 차이를 보이지 않았음을 보고하였다. 저자들의 연구에서는 1,391명의 위공장문합술 중 479명에서 수기 문합을 시행하였으며 모두 Albert-Lembert 이중봉합법을 사용하였고 문합부 출혈은 32

예(6.7%), 문합부 누출은 7예(1.5%), 문합부 내경의 협착은 4예(0.8%)로 총 43예(8.9%)의 합병증을 경험하였다. 층층문합법인 Lindenmuth 봉합술은 잔위에 새로 형성된 소만부의 긴장력을 완화시키거나 길이를 증대시킬 수는 있으나 술기상의 번거로움이 지적되고 있다.(2,9)

기계를 이용하여 위장관을 문합하려는 시도는 1908년 Humor Hüttele에 의해 처음 사용된 이후 많은 외과 의사들에 의해 수정되고 보급되었으며, 1924년에 Von Petz에 의해 더욱 주목받게 되었다. 1927년 De petz(10)에 의해 임상적으로 사용할 수 있는 기계문합기가 처음으로 개발되었고, 1972년에 Ravitch와 Steichen(4,11)이 원형문합기(EEA stapler)를 보고하였으며 1970년대 후반부터 여러 가지 장점을 인정받아 널리 이용되고 있다. 원형문합기는 처음에는 허부 직장의 문합에 이용하기 위한 것이었으나 1979년 Ravitch와 Steichen(4)에 의해 위부분절제 후 위십이지장 문합술에 처음 사용한 이후 문합의 방법 및 장단점에 따른 연구로 많은 발전된 형태로 개발되어 왔다.

Weil과 Scherz(12)는 문합기를 사용함으로써 수술 시간이 단축되었음을 보고하였고, Izbicki 등(13)은 기계문합군에서 수기문합군에 비해 문합에 소요된 시간이 단축되었음을 보고하였다. 본 연구에서 위공장문합술에서 문합에 소요된 시간을 비교하였을 때 수기문합군에서 24.5±0.9분, 선형문합기군에서 8.8±3.5분, 원형문합기군에서 5.2±1.1분이었고, 평균 수술 시간을 비교 시 수기문합군에서 197.8±3.2분, 선형문합기군에서 158.7±1.8분, 원형문합기군에서 153.9±2.3분으로 기계문합을 사용하였을 때 문합 및 수술 시간에서의 단축을 보였다.

기계문합에 대한 장점으로 수술시간의 단축 외에도 여러 가지 합병증을 줄일 수 있었음을 보고하고 있는데 Chassin 등(14)은 기존의 고식적 봉합술과 기계문합의 비교에서 기계문합 시 합병증의 증가가 없었다고 하였고, 송 등(15)도 자동문합기를 이용한 위장관 수술에서 3.87%의 낮은 합병증 발생률을 보고하였다.

자동문합기를 이용한 기계문합 시 중요한 합병증으로는 문합부 누출이나 문합부위 협착, 문합부 출혈 등이 있다. 원형문합기를 이용한 기계문합 시 문합을 시행한 후 떨어져 나온 절제 단면 조직을 확인하여 도우넛 모양이 완전한 원형으로 되었는지 확인하여야 하며, 원형이 완전하지 않은 경우는 문합부위를 철저히 조사할 필요가 있는데 이를 간과할 경우 문합부 누출이나 출혈이 있을 수 있다.(2) Nance(16)는 57예의 기계문합술 후 2예에서 수술 중 문합부 누출이 발견되어 성공적으로 이중봉합을 하였고, 1예에서는 수술 후 문합부 누출이 발견되었는데 이는 문합 후 불완전한 도우넛 모양 때문으로 이는 문합부 결함을 의미하므로 문합부의 안정성이 확인되지 않으면 다시 절제해야 한다고 하였다.

자동문합기 사용 시 문합부 누출에 대한 우려는 이미 여

리 보고에서 안정성을 인정받았으나(17-19) 여전히 문합부 협착은 중요한 합병증으로 지적되고 있다. 문합부 협착에 대한 원인으로 Polgase 등(20)은 수기문합에 비해 기계문합은 문합부위에서 점막의 치유가 늦어져 협착을 유발한다고 하였고, Weakley와 Wilk(21)는 자동문합기에 두꺼운 조직이 압착될 때 잘 생긴다고 하였다. 술 후 문합부 협착이 발생하였을 경우 내시경을 이용한 풍선확장술이 많이 사용되고 있는데 확장 전 반흔 절개와 확장 후 스테로이드 주사 등의 여러 방법들이 있다.(22-24) 본 연구에서 문합부 협착을 보이는 경우는 수기 문합을 시행한 군에서 4예, 선형문합기를 이용한 군에서 1예, 원형문합기를 이용한 군에서 5예가 있어 모두 내시경적 확장술을 시행하였다. 또한 위십이지장 문합에서 원형문합기를 이용한 기계문합군과 수기문합군을 비교 분석한 결과 기계문합군에서 수술 소요 시간의 유의한 단축이 있었고 문합부의 협착이 발생하지 않았으며 누출 또한 발생하지 않았음이 보고되었다.(2)

원형문합기를 이용한 위장관 문합 시 문합부의 출혈도 여전히 중요한 합병증으로 지적되고 있다. Griffin 등(5)은 위전정부 양성 궤양인 환자 28명에서 원형문합기를 이용하여 위십이지장 문합술을 시행한 결과 27명의 환자에서 문합부 출혈이 있었으며, 이 중 7예에서는 박동성 출혈이 있었음을 보고하였다. 대상 환자 27명 모두에서 술 중 수기로 지혈이 필요하였으며 1예에서는 재수술을 하였음을 보고하였다. 또한 위의 후벽을 통해 원형문합기를 이용하여 위십이지장과 문합한 후 TA90[®] 선형문합기(US Surgical Corporation)를 이용하여 잔위를 제거함으로써, 재건된 위소만부와 위십이지장 문합부가 겹쳐지면서 만들어 지는 'angle of sorrow'를 피할 수 있어서 문합부 누출을 감소시킬 수 있었고, 위 절제연과 위십이지장 문합부 사이의 거리가 너무 가까워서 문합부 누출이 발생할 수 있으므로 2.5 cm 이상의 거리를 유지하여야 한다고 보고하였다. Chassin 등(14)은 문합부 출혈의 원인을 기술적인 오류로 보고하였으며, 문합부 출혈에 주의를 하여야 한다고 주장하였다.

본 연구에서 문합부 출혈은 원형문합기를 이용한 위공장문합술군에서는 57예(28.8%)로 이 중 42예는 수혈이 필요 없는 정도의 출혈로써 지혈되었고, 수혈이 필요했던 15예 중 7예는 수혈을 하면서 관찰하는 동안 지혈되었고, 6예는 내시경적 시술로 지혈하였으며, 2예는 내시경적 지혈에 실패하여 재수술을 시행하였다. 이를 보완하기 위해 앞서 본문의 술식에서 설명한 바와 같이 기계문합 시 문합기 본체를 삽입하였던 절제될 위의 작은 절개창을 통해 문합부의 출혈 유무를 술 중 육안적으로 확인하여 출혈 시에는 전기소작을 하거나 박동성 출혈 시는 보강 봉합을 시행한 후 수술을 종료하였다. 이러한 술식을 시행한 이후에는 술 후 문합부 출혈이 10예(1.5%)만이 발생하였으며 모두 수혈없이 보존적 치료로 지혈되었다. 이는 술 후 문합부 출혈을 감소시킬수 있다는 점 이외에 문합부 출혈로 인해 발생 가

능한 문합부 누출 또한 예방할 수 있으며, 누출로 인한 장기간의 금식, 수혈, 내시경적 지혈, 재수술 등의 불필요한 조작을 줄일 수 있다는 점에서 그 의미가 더 크다고 할 것이다.(25)

오(26)는 위공장문합에 선형자동봉합기(Linear Cutter[™] 75 mm)를 사용하여 문합부 출혈 및 누출 등은 없었으나 수출부 공장(efferent loop)의 통과 장애로 재수술을 하였고, 자동봉합기 삽입구 폐쇄를 위해 수기봉합을 한다고 보고하였다. 본 연구에서는 선형자동봉합기를 사용하여 위공장문합술을 시행한 48예 중 문합부 협착은 1예(2.0%), 문합부 누출이 1예(2.0%), 문합부 출혈이 5예(10.4%)가 발생하였다. 또한 선형문합기의 삽입구를 수기 봉합 시 조작의 번거로움과 합병증을 경험하면서 점차 원형문합기를 사용함으로써 문합부 협착은 5예(0.6%)로 줄이며 수입부 공장의 길이를 최소화하여 꼬임을 방지함으로써 수입부 공장의 폐색이나 십이지장 절단부의 누출을 방지하였고, 기계문합 시 문합기 본체를 넣었던 위의 절개창을 통해 기계문합 부위의 출혈 유무를 확인하였으며, 위공장 문합부와 2 cm 이상의 간격을 확보하여 선형문합기를 사용하여 병변을 포함한 위원위부 절제를 시행하였다.

위공장문합술에서의 주의점은 수입부 공장의 길이를 최소화하여 꼬임을 방지함으로써 수입부 공장의 폐색이나 십이지장 절단부의 누출을 방지하여야 하며, 특히 원형문합기를 이용한 위공장문합술에서 문합부 출혈을 방지하기 위해 가장 중요한 것은 술 중 문합부의 출혈유무에 대한 직접적인 육안적 확인이다.

결 론

위아전절제술 후 원형문합기를 이용한 위공장문합술은 수기문합군에 비해 술식이 간편하고, 특히 고령이거나 전신상태가 불량하여 수술 시간의 단축이 중요한 예후 인자로 작용하는 경우 더욱 의미가 있어 현재 많이 이용되고 있으나, 문합부와 연관된 합병증 중 특히 문합부 출혈을 예방하기 위해 문합부의 출혈 유무를 술 중 육안적으로 확인한 후 수술을 종료하는 보완된 술식으로 문합부 출혈을 예방함과 동시에 출혈로 인해 야기되는 내시경적 지혈 및 금식이나 수혈 또는 재수술 등의 불필요한 처치가 필요하지 않아 기계문합법의 안전성이 더욱 향상될 것으로 기대된다.

REFERENCES

1. Hwang TH, Yang DH. Gastroduodenostomy after gastrectomy for gastric cancer comparative study of the single-layer and two-layer sutured anastomosis. J Korean Surg Soc 2001;60: 420-424.

2. Min SJ, Lee MS, Baek MJ, Kim CH, Song OP, Cho MS. Comparative study of the manual and stapled anastomosis in patients undergoing a Billroth I gastrectomy for carcinoma of the stomach. *Korean J Surg Soc* 1998;55(6 Suppl):1004-1010.
3. De Petz A. Aseptic technique of stomach resection. *Ann Surg* 1927;86:388-392.
4. Ravitch MM, Steichen FM. A stapling instrument for end-to-end inverting anastomoses in the gastrointestinal tract. *Ann Surg* 1979;189:791-797.
5. Griffin SM, Chung SC, Mok CO, Li AK. Stapled Billroth I gastrectomy. *Br J Surg* 1990;77:772-773.
6. Lee MS, Lee MH, Hur KB. The gastroduodenostomy after radical distal gastrectomy (Billroth I operation) for carcinoma of the stomach. *Korean J Surg Soc* 1990;38:577-585.
7. Jeong HS, Kim KJ, Cha YJ, Kim SP, Kim GC, Jang JH, Min YD. Comparison of the early postoperative results after a Billroth I and a Billroth II gastrectomy for gastric cancer. *J Korean Gastric Cancer* 2002;2:96-100.
8. Park JG, Yang HK, Kim SW, Kim JP. Gastroduodenostomy (Billroth I) after gastric resection in EGC located at antrum. *Korean J Gastroenterology* 1989;21:785-789.
9. Nah HC, Noh SM, Bae JS. A clinical study of Lindenmuth Billroth I method as a tool of extended application of gastroduodenostomy on the stomach cancer. *Korean J Surg Soc* 1994;47:658-665.
10. De Petz A. Aseptic technique of stomach resection. *Ann Surg* 1927;86:388-392.
11. Ravitch MM, Steichen FM. Techniques of staple suturing in gastrointestinal tract. *Ann Surg* 1972;175:815-837.
12. Weil PH, Scherz H. Comparison of stapled and hand sutured gastrectomies. *Arch Surg* 1981;116:14-16.
13. Izbicki JR, Gawad KA, Quirrenbach S, Hosch SB, Breid V, Knoefel WT, Küpper HU, Broelsch CE. Is the stapled suture in visceral surgery still justified? A prospectiveness controlled, randomized study of cost effectiveness of manual and stapler suture. *Chirurg* 1998;69:725-734.
14. Chassin JL, Rifkind KM, Sussman B, Kassel B, Fingaret A, Drager R, Chassin PS. The stapled gastrointestinal tract anastomosis: incidence of postoperative complications compared with the sutured anastomosis. *Ann Surg* 1978;188:689-696.
15. Song SK, Sohn SS, Kang JS. A clinical analysis of gastrointestinal surgery with auto-suture staplers. *Korean J Surg Soc* 1984;27:61-70.
16. Nance FC. New techniques of gastrointestinal anastomoses with the EEA stapler. *Ann Surg* 1979;189:587-600.
17. Kim JM, Kim JS, Kim SM. The benefit of EEA stapler in total gastrectomy. *Korean J Surg Soc* 1989;37:720-725.
18. Han C, Oh SM, Joo HZ. The complications of Roux-en-Y end-to-end esophagojejunostomy by EEA stapler after total gastrectomy. *Korean J Surg Soc* 1991;41:727-733.
19. Kim JG, Moon DJ, Park JS. A clinical study of total gastrectomy for gastric cancer. *Korean J Surg Soc* 1994;47:479-488.
20. Polgase AL, Hughes ES, McDermott FT, Pihl E, Burke FR. A comparison of end-to-end staple and suture colorectal anastomosis in the dog. *Surg Gynecol Obstet* 1981;152:792-796.
21. Weakley FL, Wilk PJ. Stapling in intestinal surgery. *South Med J* 1982;75:1318-1323.
22. Inagake M, Yamane T, Kitano Y, Okuzumi J, Kuwata K, Yamaguchi T, Oya K, Sawai K, Kojima O, Takahashi T. Balloon dilatation for anastomotic stricture after upper gastrointestinal surgery. *World J Surg* 1992;16:541-544.
23. Miyashita M, Onda M, Okawa K, Matsutani T, Yoshiyuki T, Sasajima K, Kyono S, Yamashita K. Endoscopic dexamethasone injection following balloon dilatation of anastomotic stricture after esophago-gastrostomy. *Am J Surg* 1997;174:442-444.
24. Julian TB, Ravitch MM. Evaluation of the safety of EEA stapling anastomosis across linear stapled closure. *Surg Clin North Am* 1984;64:567.
25. Lee MS, Kang GH, Cho GS, Kim YJ, Kim HS, Lee HS, Kim SY, Baek MJ, Kim CH, Cho MS. Circular stapled Billroth I anastomosis after distal subtotal gastrectomy: anastomotic complications and prevention. *Korean J Surg Soc* 2006;6:103-108.
26. Oh ST. Pitfalls of gastrojejunostomy using linear stapler. *J Korean Surg Soc* 2000;58:67-72.

= Abstract =

**Circular Stapled Gastrojejunostomy after Radical Subtotal Gastrectomy
- Anastomotic Bleeding and Prevention -**

Myung Hoon Ihn, M.D., Gil Ho Kang, M.D., Gyu Seok Cho, M.D., Yong Jin Kim, M.D., Hyung Soo Kim, M.D., Sun Uk Han, M.D., Sang Ho Bae, M.D., Sung Yong Kim, M.D., Moo Joon Baek, M.D. and Moon Soo Lee, M.D.

Department of Surgery, College of Medicine, Soonchunhyang University, Cheonan, Korea

Purpose: Circular stapled gastrectomy has been the favored procedure with its feasibility and the shortened operative time, but anastomotic leakage, stenosis and bleeding have been reported as problems. The aim of this study was to identify what can be done to supplement the safety of this technique by examining the potential complications of performing circular stapled gastrojejunostomy after radical subtotal gastrectomy.

Materials and Methods: As subjects, this study selected 1,391 patients who underwent gastrojejunostomy after radical subtotal gastrectomy because of gastric cancer at our Department of Surgery from Jan. 1998 to Dec. 2007. The patients were divided into Group I (n=479) who underwent hand-sewn gastrojejunostomy, Group II (n=48) who underwent linear stapled gastrojejunostomy and Group III (n=864) who underwent circular stapled gastrojejunostomy. Group III was re-divided into two subgroups on the basis of the point of time that a visual check was intraoperatively performed at the anastomotic site: Group III-A (n=198) before and Group III-B (n=666) after. The characteristics and complications of the patients were then compared.

Results: For the comparison of the complications between Group I, Group II and Group III, anastomotic leakage was found in 7 cases (1.5%) in Group I, in 1 case (2.0%) in Group II and in 10 case (1.2%) in Group III, and anastomotic stenosis were found in 4 cases (0.8%) in Group I, 1 case (2.0%) in Group II and 5 case (0.6%) in Group III. Anastomotic bleeding was found in 32 cases (6.7%) in Group I, in 5 cases (10.4%) in Group II and in 67 cases (7.7%) in Group III. For the comparison of complications between Group III-A and Group III-B, anastomotic bleeding was found in 57 cases (28.8%) in Group III-A and 10 cases (1.5%) in Group III-B and the difference was statistically significant (P=0.037).

Conclusion: Circular stapled gastrojejunostomy after radical subtotal gastrectomy is recommended because of the safety and feasibility of this technique, but bleeding at the anastomotic site may be the critical issue. In conclusion, direct inspection for bleeding at the anastomotic site during the operation will improve the safety of performing circular stapler anastomosis. (**J Korean Gastric Cancer Assoc 2009;9:223-230**)

Key Words: Gastric cancer, Gastrojejunostomy, Circular stapler, Anastomotic bleeding