한방안이비인후피부과학회지 제22권 제3호(2009년 12월)
The Journal of Korean Oriental Medical Ophthalmology & Otolaryngology & Dermatology 2009;22(3) : 237-245

패혈증이 동반된 아토피피부염 치험 1례

윤영희 · 손병국 · 유승민 · 최인화
경희대학교 한의과대학 안이비인후피부과학교실

A Case of Atopic Dermatitis with Sepsis

Young-Hee Yun · Byeong-Kook Son · Seung-Min Yu · In-Hwa Choi

Objective : It is well known that patients with atopic dermatitis are prone to cutaneous infections. Especially *Staphylococcus aureus* has been regarded as having an influence on atopic dermatitis. We observed and treated a case of an adult atopic dermatitis patient with sepsis by cooperation of east-west medicine. We present this case because there were no former reports of atopic dermatitis with sepsis treated by cooperation of east-west medicine.

Method : We used herbal medication, acupuncture, herbal wet dressing combined with antibiotics and analgesics for 19 days. Atopic dermatitis grade was determined using SCORAD index.

Result : The SCORAD index was lowered 32.3 at discharge than before of which the SCORAD index was 62.5 at admission. Other systemic inflammatory response such as fever, pus was also resolved.

Conclusion : From this result, we suggest that herbal therapy associated with antibiotic therapy were shown to treat atopic dermatitis with secondary infection effectively.

Key words : Atopic Dermatitis, Sepsis, *Staphylococcus aureus,* Traditional Korean Medicine

1. 서 론

아토피피부염에서는 세균, 바이러스, 진균 등의 피부감염이 정상인보다 높은 빈도로 발생한다. 특히 세균감염으로는 황색포도알균(Staphylococcus aureus) 감염이 가장 흔하며, 환자의 90% 이상에서 피부에 황색포도알균이 발견된다[1]. 황색포도알균은 아토피피부염 환자에서 초항원으로 작용하여 아토피피부염을 악화시킬 수 있는 것으로 알려져 있을 뿐만 아니라 농가진과 같은 질환도 동반되어 나타날 수 있다[2].

이에 아토피피부염의 피부 관리는 보호막의 기능저하로 인한 수분손실을 보충하고 감염 기회를 제거하는데 초점을 두는 것이 바람직하며 세균감염이 동반된 경우에는 적절한 감염관리가 동반되어야 한다[2].

교신저자 : 최인화, 서울시 강동구 상일동 경희대학교 동서신의학병원 한방병원 알레르기 피부미용 클리닉 (Tel. 02-440-6235, Fax. 02-440-7143, E-mail: inhwajun@hanmail.net)
• 접수 2009/11/06 • 수정 2009/11/24 • 채택 2009/12/05

이와 같이 아토피피부염에 이차감염이 동반되는 경우가 많음에도 불구하고, 이를 한의학 단독으로 치료하거나 혹은 양방과의 협진을 통하여 치료한 증례보고, 실험연구, 임상연구 등은 전무한 실정이다.

저자들은 고열 및 전신에 화농성 삼출물, 농포, 가피가 형성된 후 배양 검사 상 혈액과 피부병변에서 황색포도알균이 발견된 패혈증이 동반된 성인 아토피피부염 환자를 감염내과와의 협진을 통하여 치료하였다. 그 경과관찰을 통하여 아토피피부염 환자를 치료함에 있어서 이차 감염 관리의 중요성과 함께 이차 감염으로 패혈증이 동반된 아토피피부염 환자를 적극적으로 한의학적인 처치를 시행하여 좋은 결과를 얻었기에 간략한 문헌 고찰과 함께 보고하는 바이다.

2. 증례

1) 환자

이 ○○, M/38

2) 초진당시 주소 및 진단

발열 39.9(내원 전 집에서 잰 체온 37도), 얼굴과 가슴부위 당기는 통증, 삼출, 가피, 균열 아토피피부염

3) 발병일

5년 전(33세경) 초발, 2일전부터 심화

4) 과거력

없음

5) 가족력

아토피피부염 - 자녀

6) 현병력

① 38세 남성(174.6 cm, 63.7kg)으로 5년 전 아토피피부염 증상이 발생되어, 지역 피부과에서 진단을 받은 후 1년 정도 국소 및 경구 스테로이드로 치료 하였으나, 증상이 악화되었다.

② 이후 강남 삼성병원에서 2년간 치료를 받아왔지만 별 차도가 없었으며, 약을 끊고 집에서 보습제 사용, 채식 및 민간요법 등으로만 관리하며 지내왔다.

③ 1년에 2-3개월 정도 증상이 심해질 때가 있고, 증상이 심해진 시기에는 일주일에 한 번씩 피부가 벗겨졌다고 환자가 진술하였다. 최근 2-3개월 전 부터 증상이 심화되었다가 회복하고 있던 중 2일 전부터 갑자기 증상이 다시 악화되어 2009년 5월 4일 경희대학교 동서신의학병원 알레르기/피부미용클리닉 내원하였다.

④ 외래 내원 당시 피부 소견이 중증이고, 고열 및 통증 호소가 심하여 입원 치료하기로 결정하였다.

7) 초진 소견

안면, 흉부, 복부에 삼출물이 심하고, 가피가 두껍게 형성되어 움직이기가 힘들며 움직일 때마다 균열 발생으로 인한 심한 통증으로 괴로워하는 상태였다. 환자는 스스로 보행이 불가능하며 휠체어로 내원하였다. 피부소견은 홍반 9/10, 부종 7/10, 인설 8/10, 삼출 7/10이었으며, VAS 측정 상 통증 8/10, 오열감 8/10 이었다.

8) 검사결과

Table 1

9) 치료

① 치료기간

입원치료: 5월4일~ 5월22일(총 19일)

외래치료: 5월27일~ 10월24일(총 22회)

② 치료방법

㉠ 2009.5.4(입원일)

Table 1. Lab Findings

	Normal range	5/4	5/5	5/9	5/11	5/19
WBC (×10³ /㎕)	4.0 ~ 10.0	6.40	5.00	5.50	5.10	6.60
RBC(×10·6/㎕)	4.2 ~ 6.3	3.61	3.40	3.38	3.51	3.49
Hb(g/㎗)	13.0 ~ 17.0	11.9	11.3	10.8	11.2	11.2
Hct(%)	39 ~ 52	34.4	32.2	32.0	33.2	33.2
ESR(㎜/h)	~15	65	64	81	67	33
CRP(㎎/㎗)	0.0 ~ 0.5		15.80	4.76	1.31	0.15
IgE(IU/㎖)	~158	6990.1				
미생물검사						
Blood1	No growth			S. pyogenes		
Blood2	No growth			S. aureus		
Pus	No growth			S. aureus		

- 한약: 처방 A, 1일3회
- 외치: 黃柏 外用洗劑[a] 1일2회, 청열고[b]
- 기타처치: 침 치료, 1일 2회

㉡ 2009.5.5~2009.5.8(발열기)
- 한약: 처방 A 지속복용
- 외치: 黃柏 外用洗劑 1일2회, 청열고
- 양약: Augmentin injection 1.2g 1일3회, Tramadol SR 100㎎ 1T 1일2회, Normal Saline 1000㎖
- 기타처치: 침 치료, 1일2회

㉢ 2009.5.9~2009.5.17(해열기)
- 한약: 처방 B, 1일3회
- 외치: 黃柏 外用洗劑 1일2회, 청열고, 이미발독산[c], 보습로션
- 기타처치: 침 치료, 1일2회, 광선치료[d] 1일2회, 건식부항, 간접구(중완, 관원), 쌀뜨물 목욕
- 양약: Augmentin injection 1.2g 1일3회, Tramadol SR 100㎎ 1T 1일2회, Normal Saline 1000㎖ (11일부터 진통제 중단)

㉣ 2009.5.17~2009.5.22(회복기)
- 한약: 처방 B, 지속복용
- 외치: 黃柏 外用洗劑 1일 2회, 청열고, 이미발독산, 보습로션
- 기타처치: 침 치료 1일2회, 광선치료 1일2회, 건식부항 및 온열부항, 간접구(중완, 관원), 쌀뜨물 목욕
- 양약: 중단

㉤ 2009.5.23~2009.10.24(외래치료)
- 한약: 퇴원 후 총17일 동일한 처방 복용
- 외치: 청열고, 보습로션
- 기타처치: 주 1회 내원하여 침 치료, 온열부항 시행

a) 黃柏 30g. 전탕액에 적신 멸균 거즈를 환자의 환부에 부착하고, 10-15분가량 유지한 후 제거하였다.
b) 天門冬, 大黃, 甘草, 黃芩, 黃柏, 麥門冬, 生地黃, 石膏, 黃連으로 구성된 한방연고제로 삼출이 없는 아토피피부염 환부에 도포하였다.
c) 石雄黃, 白礬 188g으로 이루어진 가루제제로 삼출 부위에 흩뿌린다.
d) Switzerland Zepter 사의 BIOPTRON 2 제품을 사용하였으며, 400-2000㎚의 가시광선 영역의 빛을 조사하여 표피의 손상, 욕창, 화상 등의 회복과정을 촉진시킨다.

Table 2. Treatment

韓藥處方 A	生地黃 12g, 甘草, 蘿菖子, 木通, 沙蔘, 草龍膽, 土茯苓, 黃芩 各8g, 大黃酒炒 4g, 柴胡3g
韓藥處方 B	처방 A 去 木通 加 丹蔘, 車前子, 蒼朮 各8g, 石斛, 澤瀉, 蒲公英 6g, 人蔘 4g
鍼治療	太衝, 足三里, 血海, 合谷, 內庭, 曲池, 風池 및 병변 아시혈 散刺.

10) 임상경과

① 경과기록

	활력징후	전신증상	피부소견
5/4 (입원당일)	157/93-117-20-39.9	고열 지속	병변에 얇은 가피 관찰 장액성 삼출물
5/5 (입원2일)	160/84-109-20-39.4	고열, 오한지속 통증으로 수면불량	안면부종이 심하여 입을 벌리지 못함
5/6 (입원3일)	110/70-96-24-38.3	새벽부터 통증 감소	두꺼운 황색 가피 형성 화농성삼출물로 전신이 젖음 몸을 움직일 시 균열발생하며 통증 발생됨
5/7 (입원4일)	137/72-87-20-37.7	안면부 통증 여전 팔 부위 통증 경감	균열 심하며 균열부 사이로 황색 농 분비 화농성분비물 다소 완화
5/8 (입원5일)	140/80-86-20-36.7	전일이후 발열 감소 36도 대로 유지됨	화농성삼출물 가피 형성, 균열, 탈락 반복
5/11 (입원8일)	130/80-82-20-36.0	발열 및 오한 없음 통증감소 진통제중단	화농성분비물 소실 일부 병변의 가피 탈락
5/13 (입원10일)	150/80-88-20-36.7	발열 및 오한 없음 통증 없음 피부 열감 3/3 호소	장액성삼출물 샤워 후 전신 가피 탈락
5/17 (입원14일)	144/72-86-20-36.3	소실	미황색 가피 형성
5/22 (퇴원)	153/90-70-20-36.7	없음	삼출 없음
10/24 (외래)		퇴원 이후 재발 및 악화됨 없음	

② SCORAD 변화

Table 3. Changes of SCORAD Index

	5/4	5/6	5/8	5/11	5/13	5/17	5/22	10/24
Objective SCORAD	62.5	65	62.3	53	44.7	41.2	32.3	14.8
Extent of skin lesion(0~100%)	31.5	45	45	37.5	13.5	13.5	4	4
Intensity sum(0~18)	16	16	14	13	12	11	9	4
Pruritus	2	2	4	3	5	6	6	4
Loss of sleep	9	9	9	8	8	5	4	4

③ 사진 경과

5/4 (입원당일)			
5/6 (입원3일)			
5/8 (입원5일)			
5/11 (입원8일)			
5/13 (입원10일)			
5/17 (입원14일)			
5/22 (퇴원)			
10/24 (외래)			

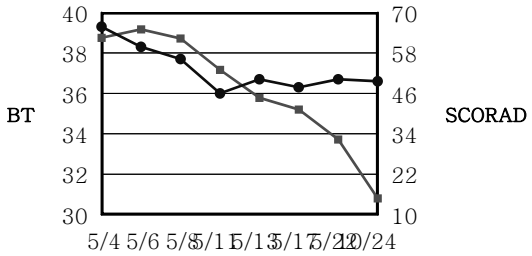

Fig. 1. Changes of Body Temperature and Objective SCORAD Index

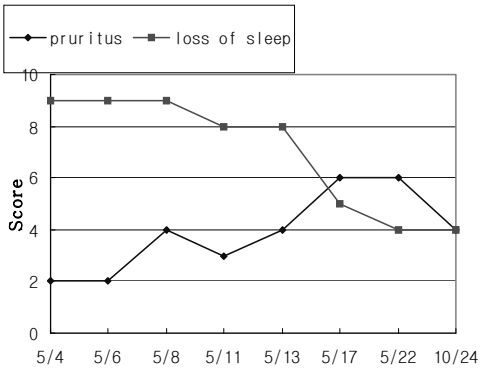

Fig. 2. Changes of Subjective Score of SCORAD Index

11) 동의서 작성

본 연구는 환자에게 연구의 목적 및 방법에 관하여 충분한 설명을 드린 후 사진 및 개인정보의 활용에 동의를 얻은 후 진행되었다.

3. 고 찰

아토피피부염은 전세계적으로 유병률이 증가하고 있는 흔한 만성 염증성 피부질환으로 환자의 피부는 건조하고 쉽게 손상을 받으며 세균이나 항원의 침입이 쉽다[3]. 아토피피부염에서 세균, 바이러스, 진균 등의 감염은 흔히 동반될 수 있으며[2], 아토피피부염에서의 피부 감염은 피부 감염 그 자체로서 뿐만 아니라 독소를 분비하여 병변을 악화시키며 증상을 장기화하여 치료를 어렵게 한다[4]. 패혈증이란 발열, 빈맥, 빈호흡, 백혈구증가 등의 전신염증반응과 더불어 감염이 확인되거나 의심되는 상황을 말한다. 중증 패혈증은 패혈증에서 저혈압, 저산소증, 핍뇨증, 대사성산증, 혈소판 감소증, 의식장애 등의 장기기능부전이 동반되는 경우로 정의되며 패혈성 쇼크는 중증 패혈증에서 수액요법이나 혈압상승제를 투여하여도 혈압이 정상화되지 않는 경우로 정의된다. 중증 패혈증과 패혈성 쇼크의 사망률은 각각 25~30%, 40~70%에 이를 정도로 심각한 질환이다. 패혈증의 치료에서는 증상 초기의 광범위한 항생제 투여, 창상의 치료가 강조 된다[5].

아토피피부염에서 동반되는 세균감염 중 가장 감염 빈도가 높고, 임상적으로 중요한 의미를 갖는 것은 황색포도알균으로 정상인에서 집락이 배양되는 경우는 5% 미만인데 비해[6] 아토피피부염 환자의 피부에서는 90% 이상에서 배양된다[7]. 또한 정상인에서는 균 집락을 이루더라도 그 수가 적으나, 아토피피부염의 급성병변에서는 10^7 colony-forming units/㎠까지 발견된다[8]. 특히 아토피피부염 환자의 손톱 아래에는 정상인에 비하여 약 10배 정도 많은 황색포도알균이 존재하므로[9], 손톱으로 피부를 긁는 행위로 인해 병변의 확산과 악화를 일으킬 수 있다.

황색포도알균은 그람양성균으로서 30종류 이상의 세포외 단백질을 생산한다. 이들 대부분이 황색포도알균의 병원성에 기여하거나 혹은 독성력을 증가시키는 것으로 여겨진다. 이들 외독소는 모두 초항원으로 작용하여 피부염의 악화와 만성화에 중요한 역할을 하는 것으로 알려져 있다[10,11].

아토피피부염 환자에서 표재성 진균 감염의 빈

도가 높은 이유로는 아토피피부염의 경우 선천 면역계의 일환인 항균 펩타이드의 감소로 인해 표재성 피부 진균증의 발생률이 높을 뿐만 아니라, 장기간의 스테로이드제나 면역억제제 등의 치료제 사용이 관여하였을 것으로 생각된다[12].

아토피피부염의 피부 관리에는 보호막의 기능저하로 인한 수분손실을 보충하고 감염 기회를 제거하는데 초점을 두는 것이 바람직하며[2], 치료할 때에는 이차 세균 감염을 위해 항생제를 동반 사용할 것을 권하고 있으며, 이차 감염이 있을 때의 치료는 일반적인 방법인 원인 항원의 회피, 경구 항히스타민제 복용, 국소 스테로이드제의 도포와 함께 세균 감염이 광범위한 경우는 경구 항생제를 사용하고 국소 감염인 경우는 fusidic acid나 mupirocin 연고를 도포하는 것이 효과적이다[13,14].

최근 서양의학계에서는 아토피피부염에서 황색포도알균의 영향과 작용기전에 관하여 다양한 연구들이 보고되고 있으나[4,10,12], 한의학계에서는 아토피피부염에서의 황색포도알균이나 기타의 이차감염에 관한 증례보고, 실험연구, 임상연구 등의 보고가 전무하다.

아토피피부염 환자의 병변 중 삼출물의 관찰은 이차 세균 감염을 확인하는데 중요한 감별점이 된다. 본 증례의 환자는 내원 당시 고열과 삼출물에서 염증 소견이 보였으며, 혈액 및 배양 검사상 패혈증이 확진되었다. 환자는 외래 내원 당시 SCORAD 62.5점의 중증의 아토피피부염 병변상태를 보였으며, 내원 2일전부터 37~38도의 고열이 있었다고 진술하였다.

초진당시 안면, 경항부, 흉부에 미황색 가피가 얇게 형성되어 있었고 몸을 움직일 때 마다 발생되는 균열로 심한 통증이 발생되었다. 환자는 매우 괴로워하는 상태였으며 보행이 불가능하여 휠체어로 내원하였다. 외래 진료 직후 입원을 결정하였고, 주기적인 생체징후 측정과 혈액검사를 실시하였다. 입원 당일에는 生地黃 12g을 군약으로 하고 小柴胡湯을 가미한 한약 복용, 黃柏 30g의 외용세제, 침 치료를 시행하였다. 그러나 환자의 발열이 지속적으로 39도 이상 유지되고 입원 2일째부터는 환자 병변의 분비물이 장액성에서 황색 화농성 분비물로 변하면서, 2차 세균 감염으로 인한 패혈증을 의심하였다. 이에 환자의 혈액, 소변, 병변에서 배양검사를 실시하였다.

환자는 아토피피부염의 관리를 위하여 수년 간 채식만으로 식사를 유지해오던 상태였으며, 혈액검사 상 빈혈 소견을 보였다. 이는 만성화된 환자의 아토피피부염의 질병 상태, 식이요법 모두가 원인이 된 것으로 사료되며, 이에 영양사 및 담당의와의 상담 후 육류를 포함하여 양질의 단백질을 함유한 식품을 골고루 섭취하도록 교육하였다.

입원 2일째에는 비록 배양검사 결과가 나오진 않았으나, 아토피피부염 환자들에게서 가장 많이 발생되는 황색포도알균을 치료할 수 있는 페니실린계 항생제와 발열과 피부 균열로 인한 통증을 완화하기 위한 진통제를 감염내과 협진을 통하여 처방받은 후 기존 한약 및 침 치료와 병행하였다. 입원 4일째부터 환자의 고열은 해소되었고, 분비물의 양상 또한 황색 화농성 분비물에서 장액성 삼출물로 변화하였다. 이에 5월 9일부터는 기존 한약 처방에서 丹蔘 8g, 石斛 6g, 蒲公英 6g, 車前子 6g, 澤瀉 6g를 더하여 淸熱利濕하고, 人蔘 4g을 더하여 大補元氣하며 沙蔘과 함께 排膿斂瘡하도록 한 처방을 복용하였으며, 中脘과 關元에 간접구와 배부 건식부항, 백미 곡물 목욕을 실시하였다. 항생제 치료는 이후 9일간 지속하였다.

발열, 화농성 분비물 등 전신 염증 반응이 완전히 소실된 이후인 5월 17일부터는 아토피피부염 증상을 치료의 목표로 두었으며, 한약 복용, 침 치료, 외용세제, 간접구, 배부 건식부항 등 한의학 처치와 광선치료, 백미 곡물 목욕, 보습제 사용 등 보조요법 만을 시행하였다.

5월 22일 환자의 피부소견은 병변부위 4%, 홍

반 1/3, 부종 1/3, 삼출물 1/3, 찰상 0/3, 태선화 2/3, 건조증 3/3 으로 SCORAD 32.3점으로 중등도 아토피피부염 상태를 보였다. 비록 주간 소양감 6/10, 야간 소양감 호소 8/10로 소양감의 호소는 큰 변화 없이 계속 되었으나 외래로 관리가 가능한 상태로 판단되어 퇴원을 결정하였다.

퇴원 후 현재까지 상기 환자는 매주 1회 지속적으로 외래로 내원하여 침 치료, 광선치료를 받으며 총 2회 총 17일간 퇴원 시와 동일한 처방을 복약하였다. 환자의 상태를 최종적으로 확인한 10월 24일 외래 치료 당시까지 아토피피부염의 심화 없이 지속적인 호전을 보였으며 SCORAD는 14.8점으로 경증의 아토피피부염 피부상태를 보였다.

임상에서 아토피피부염 환자를 대할 때는 황색포도알균 감염을 비롯한 피부 감염 등 이차 감염 여부에 주의를 기울이고 이를 확인해 치료에 고려하여야 한다. 특히 단순한 피부 감염이 아닌 패혈증의 경우는 급속히 사망할 수 있는 질환임을 고려하여 성공적인 치료를 위해 감염된 국소 부위에 대한 시급한 조치, 혈류 및 호흡기에 대한 치료, 침범된 미생물의 제거 등이 필요하다. 조기의 패혈증은 가역적이지만 패혈성 쇼크 환자의 경우는 적극적인 치료에도 불구하고 사망하게 되기 때문이다.

패혈증의 임상양상은 가장 먼저 일차 감염부위 증상이 나타나고, 갑작스러운 고열, 오한, 빈맥, 과호흡, 저혈압 및 정신상태의 변화 등의 전신염증반응에 해당하는 증상이 동반되며 계속 진행되면 각 장기의 부전 증상, 즉 호흡부전, 신부전, 간부전 등의 증상이 나타난다. 하지만 일차 감염 증상은 없거나 경미하여 확인하기 어려울 수 있으며 전신반응의 경우도 확실하지 않을 수 있다[5]. 따라서 아토피피부염 환자의 병변을 관찰할 때 분비물의 양상 등을 통하여 피부 감염 여부를 확인하고, 생체징후를 통해 전신증상을 함께 확인하는 것이 필수적이라고 사료된다.

본 증례의 환자는 고열, 화농성분비물을 동반한 중증의 아토피피부염 환자로 치료 초기에 패혈증을 의심하여 적절한 감염관리가 한의학적 처치와 동반되었다. 이에 환자의 전신감염이 패혈성 쇼크로 진행되지 않고 치료되었으며 중증의 아토피피부염 역시 적극적인 입원치료를 통하여 단기간에 호전되어 19일 간의 입원 치료 이후 퇴원할 수 있었다. 이후 약 5개월 간의 외래치료를 통하여 환자의 아토피피부염은 SCORAD가 32.3점에서 14.8점으로 변하며 지속적인 호전을 보였고, 현재는 경증의 아토피피부염 상태를 유지하고 있다.

저자들은 본 증례를 통해 향후 아토피피부염의 이차 감염 시에도 감염에 대한 적극적인 처치 및 관리가 이루어진다면, 한방치료를 통해서도 환자를 관리 및 치료할 수 있을 뿐 아니라, 스테로이드 치료에 부작용을 경험한 후 공포감(Steroid Phobia)을 가지고 있던 환자와 보호자의 만족도를 높일 수 있음을 경험하였다. 이에 향후 이차 감염에 관한 연구가 한의학계에서도 이루어지고, 한의사들도 피부질환에서 이차 감염의 경과, 처치, 예후에 관한 상세한 정보를 가지고 패혈증과 같은 중증 감염이 동반된 질환의 경우에도 감염에 대한 양방협진을 바탕으로 적극적인 치료에 임한다면 한의학 치료의 저변을 넓힐 수 있을 것으로 사료된다.

4. 요 약

패혈증이 동반된 아토피피부염 환자를 19일간의 입원치료기간동안 한약치료와 항생제치료를 병행하여 치료하였다. 향후 적절한 감염 관리가 동반된다면, 2차 감염이 병발된 아토피피부염을 적극적으로 치료할 수 있을 것으로 사료된다.

5. 참고문헌

1. 대한피부과학회 교과서 편찬위원회. 피부과학 개정4판. 서울:여문각. 2001:164.
2. 김문범, 김범준, 서영준, 이양원, 이애영, 김규한, 김명남, 김진우, 노영석, 박영민, 박천욱, 서성준, 이광훈, 조상현, 최지호. 아토피피부염에서의 피부관리. 대한피부과학회지. 2009;47(5):531-8.
3. 김정희. 아토피피부염 최신지견. 소아 알레르기 호흡기. 2004;14(1):12-23.
4. 김영선, 이종현, 김을순, 양현종, 공도연, 최태윤, 편복양. 소아 아토피피부염 환부에서의 이차 세균 감염 빈도와 항생제 감수성에 대한 연구. 소아알레르기 호흡기. 2006;16(1):26-37.
5. 김재열. 패혈증. 대한결핵 및 호흡기학회. 2007;63(1):13-6.
6. Leung DYM, Harbeck R, Bina P, Reiser RF, Yang E, Norris DA et al. Presence of IgE antibodies to staphylococcal exotoxins on the skin of patients with atopic dermatitis, evidence for a new group of allergens. J Clin Invest. 1993;92:1374-80.
7. Leyden JJ, Marples RR, Kligman AM. Staphylococcus aureus in the lesions of atopic dermatitis. Br J Dermatol. 1974;90:525-30.
8. Hanifin JM, Rogge JL. Staphylococcal infections in patients with atopic dermatitis. Arch Dermatol. 1977;113:1383-6.
9. Nishijima S, Namura S, Higashida T, Kawai S. Staphylococcus aureus in the anterior nares and subungual spaces of the hands in atopic dermatitis. J Int Med Res. 1997;25:155-8.
10. 김영호, 이은숙, 김재석, 김미진, 정지아, 양승, 황일태, 이혜란. 표재성 황색포도구균의 존재와 그 외독소가 소아 아토피피부염에 미치는 영향. 소아 알레르기 호흡기. 2006;16(2):162-70.
11. Bunilowski R, Mielke M, Skaravis H, Worm M, Anagnostopolos L, Kolde G, et al. Evidence for a disease-promoting effect of Staphylococcus arueus-derived exotoxins in atopic dermatitis. J Allergy Clin Immunol. 2000;105:814-9.
12. 유광호, 김지영, 이갑석, 서성준, 홍창권. 아토피피부염 환자에서의 표재성 진균증. 대한피부과학회지. 2009;47(1):1-5.
13. Tofte SJ, Hanifin JM. Current management and therapy of atopic dermatitis. J Am Acad Dermatol. 2001;44:13-6.
14. Stevens SR, Cooper KD. Atopic dermatitis :current trends and future directions. Curr Probl Dermatol. 2000;28:51-7.