한방안이비인후피부과학회지 제22권 제3호(2009년 12월)
The Journal of Korean Oriental Medical Ophthalmology & Otolaryngology & Dermatology 2009;22(3) : 178-187

중증 아토피피부염 환자의 외래치료와 입원치료 비교

유승민 · 윤영희 · 손병국 · 최인화
경희대학교 동서신의학병원 안이비인후피부과교실

Comparison of Ambulatory Care with Hospitalization for a Severe Atopic Dermatitis Patient

Seung-Min Yu · Young-Hee Yun · Byeong-Kook Son · In-Hwa Choi

Background : Atopic dermatitis is chronic exzemaous dermatitis and the recurrence rate of atopic dermatitis is high. Many patients are suffering from pruritus.

Objective : This study compared ambulatory care with hospitalization for atopic dermatitis treatment of one patient, and investigated the effect of Oriental medicine program for atopic dermatitis patients during short term hospitalization.

Method : We treated a 5 year-old boy with uncontrollable atopic dermatitis by ambulatory care and hospitalizaion. Herbal medication and herbal dressing was done samely during ambulatory care and hospitalization. Intensive life management, education for compliance was done only during hospitalization.

Results : Even though he had been treated for 5 months by ambulatory care, he still suffered from severe itching, erythema, oozing and insomnia. Admission duration was 10 days. During admission, the SCORAD scores and subjective scores were decreased rapidly.

Conclusion : We concluded that effects of the treatments can be different due to compliance of the patient and in that view the short term hospitalization program could be more helpful than ambulatory care for uncontrollable atopic dermatitis patients.

Key words : Atopic dermatitis, Ambulatory care, Hospitalization, SCORAD, Herbal medication, Herbal dressing.

서 론

아토피피부염은 오랜 기간 재발되고 가려움과 특징적인 병변을 보이는 피부질환으로, 유전적인 소인, 환경적 요인, 피부장벽의 문제, 약리적 요인,

교신저자 : 최인화, 서울시 강동구 상일동 149번지
경희대학교 동서신의학병원 한방안이비인후피부과
(Tel: 02-440-6235, Fax: 02-440-7143,
e-mail: inhwajun@hanmail.net)
• 접수 2009/11/07 • 수정 2009/11/25 • 채택 2009/12/05

심리적 요인 및 면역학적 요인 등 여러 가지 원인에 의해 발생한다.

피부장벽과 관련된 요인을 제외한 대부분의 요인은 조절하기 어려우므로 오랜 기간 병변이 발생 또는 악화될 수 있고 이 경우 장기간 치료에 의한 부작용을 피하기 어렵다. 따라서 병변이 재발하거나 악화되는 것을 막기 위한 적절한 관리가 필요하며, 피부치료뿐만 아니라 생활습관의 변화와 정서적 긴장 완화 등의 관리와 예방이 모두 중요하다.

일상생활을 하면서 아토피피부염을 관리하는 데는 환자나 보호자가 겪는 어려움이 많고, 외래를 통해 치료를 받는 경우에는 약물치료를 제외한 다른 치료법 및 외용제 사용법을 교육하고 권고하나 실제 가정에서 시행이 원활하지 않은 경우가 많다. 흔히 외래에서 환자에게 지시하고 교육하는 것이 다 지켜지리라고 생각하지만, 우리가 기대하는 효과를 얻을 수 없는 경우가 있고 이는 좋은 처방이나 외용제를 주는 것도 중요하지만 관리와 재교육이 중요하는 것을 시사한다.

이러한 문제점과 한계를 보완하기 위하여 입원을 통한 체계적이고 집중적인 치료가 효과적일 것으로 생각되고 입원치료를 통해 중증의 아토피피부염이 호전된 증례도 소수 보고 되어 있다[1-5].

하지만 기존의 연구는 아토피피부염을 외래에서 약물치료 위주로만 치료한 것이 대부분이었고, 외래치료와 입원치료를 비교한 논문은 없었다.

이에 외래를 통한 치료에 악화와 호전을 반복하던 중증 아토피피부염 환아에게 동일한 치료를 입원을 통해 실시한 결과 증상의 호전을 관찰할 수 있었기에 보고하고자 한다.

연구대상 및 방법

1. 연구대상

경희대학교 동서신의학병원 알레르기피부미용클리닉에 내원하여 Hannifin과 Rajka[5]의 진단기준에 의해 아토피피부염을 진단받고 2009년 1월 30일부터 2009년 6월 10일까지 본원 외래에서 치료받던 중 소양감, 홍반, 삼출물, 찰상, 태선화 등의 증상이 반복되어 2009년 7월 2일부터 2009년 7월 11일까지 본원에 입원하여 치료한 5세 남아 환자를 대상으로 하였다.

1) 성명

이OO

2) 성별/연령

5/M

3) 주소증

상하지, 안면부 및 복배부의 습진

4) 발병일

3세경(2008년 7월경 급격히 악화됨.)

5) 과거력

비염.

6) 가족력

별무.

7) 현병력

상기 환자는 3세경부터 습진이 발생하여 증상 호전과 악화를 반복하며 지역 한의원과 피부과, 세브란스병원 및 경희의료원 피부과에서 치료를 받아왔다. 2008년 7월 하지부 습진이 악화되어 지역

피부과에서 경구 항생제 및 국소 스테로이드제로 치료 받던 중 경과 호전 없는 상태로 지속적 약물 사용의 부작용을 우려하여 치료를 중단하고 2009년 1월부터 본원 외래로 방문하였다.

8) 검사결과

① 혈액검사 (2009.7.3)

White Blood Cell :

17.80 ($\times 10^3/\mu l$) (참고치 : 4.0~10.0)

Eosinophil% : 18.2 (%) (참고치 : 0~4)

2. 치료방법

약물요법은 외래와 입원치료기간에 동일하게 실시되었고, 외치요법은 외래치료를 받는 동안에는 보호자에 의해서 입원치료기간에는 담당의에 의해서 이루어졌다.

1) 약물요법

변증하여 조제된 탕약을 1일 3회 복약하였다. 외래 치료 및 입원 기간 동안 부신피질호르몬제 연고의 사용이나 항히스타민제 등의 양약의 복약은 없었다(Table 1,2).

2) 외치요법

① 외용제습포

환자의 병변부위에 따라 한약재를 물 800-1000㎤에 넣어 100- 150㎤가 될 때까지 전탕하였다. 삼출물, 홍반, 소양감, 건조 등의 피부상태에 따라 한약 추출물을 외래치료기간에는 보호자에게 1일 1-2회 습포를 실시하도록 하였으며, 입원기간 동안에는 1일 2회 실시하였다. 4X4 멸균 거즈를 전탕액에 담그고, 수술용 장갑을 착용한 채 거즈를 환자의 환부에 부착하고, 10~15분 후 물기가 약간 남아 있을 때 제거하였다. 또한, 입원기간 동안에는 전탕액에 담근 거즈를 병실에 비치하여 소양감이 심할 때 수시로 부착하도록 지도하였다.

② 외용연고

건조한 부위에 보습제를 수시로 바르게 하고, 진물이 나지 않는 병변부위에는 외용고1을, 증상이 악화되어 진물이 있는 시기에는 병변부위에 이미발독산을 산포하게 하였다(Table 3).

Table 1. Prescription of Herbal Medication during Ambulatory Care

사용기간	처방구성
1.30-6.10	生地黃 12g 土茯苓 滑石 黃芪 各8g 葛根 甘草 蘿菖子 當歸 麥門冬 木通 車前子 蒼朮 草龍膽 黃芩 各6g

Table 2. Prescription of Herbal Medication during Hospitalization

사용기간	처방구성
7.2-7.6	生地黃 12g 滑石 黃芪 各8g 葛根 甘草 蘿菖子 丹蔘 麥門冬 木通 沙蔘 車前子 蒼朮 草龍膽 土茯苓 黃芩 各6g 枳實 各4g
7.7-7.11	生地黃 12g 滑石 黃芪 各8g 葛根 甘草 蘿菖子 丹蔘 麥門冬 木通 車前子 蒼朮 草龍膽 土茯苓 黃芩 各6g 枳實 4g 人蔘 2g

Table 3. Herbal Ointment

연고	제조방법
외용고1	생지황 감자 사과 배 무우 율무 양파 조 콩 백선피 황련 대황 황금 황백 감초 맥문동 천문동 신곡 맥아 13g을 갈아서 혼합하여 정제수 2500㎤와 함께 균질하게 배합하여 3주간 발효시킨다. 발효된 혼합액의 상정액을 200호 체에 여과하여 2000㎤를 취한후, 목초액, 알긴산, 잔탄검을 넣고 3000RPM이상의 속도로 혼합한 후 산화아연 제오라이트 활석 석고 200g을 혼합하여 균질하게 한다. 바셀린 1Kg 참기름 팜유 스쿠알란 글리세린 1000㎤ 밀랍 300g 스테아릭에시드 스테아릴알코올 150g을 80℃에서 완전히 용해시킨 후 혼합액을 넣으면서 3000RPM이상의 속도로 혼합하여 균질하게 하여 제조한다.
이미발독산	석웅황 백반 188g으로 이루어진 가루제제로 삼출이 있는 환부에 산포한다.

3) 부항 및 광선치료

① 부항

입원기간 동안에 1일 1회 취침 전에 건부항을 5분 동안 시행하였다.

② 광선치료

매일 1일 1회 Bioptron[a]을 이용한 광선치료를 병변부위에 20분 동안 시행하였다.

4) 생활 관리 및 기타 치료

① 목욕치료

쌀을 첫 번째 씻은 물은 버리고 두 번째와 세 번째 씻은 물을 모아서 만든 쌀뜨물을 미온수와 혼합하여 1일 1회 욕조에서 10-15분 동안 반신 목욕을 실시하였다.

② 풍욕 또는 산책

피부의 방어기능을 강화하기 위하여 실내에서 창문을 열어놓고 속옷만 착용한 채 전신의 피부에 바람을 통하게 하는 풍욕을 2일 1회 20-30분씩 실시하였다. 풍욕을 실시하지 않는 날에는 20분씩 병원 인근 숲을 산책하도록 하였다.

③ 한방음악치료

음악 치료 전문가의 처방에 따른 치료를 입원기간 동안 1회 실시하였다.

④ 명상치료

본원 한방신경정신과 의뢰를 통해 격일로 명상치료를 실시하였다.

3. 평가방법

1) SCORAD Index[6]를 이용한 객관적인 평가

외래 치료기간에는 외래 방문시마다, 입원기간 동안에는 매일 SCORAD index를 기준으로 환자의 중증도를 평가하였다.

2) Atopic dermatitis diary를 활용한 주관적인 평가

입원기간에는 매일 아침 감정상태(기분), 소양감, 수면상태로 구성된 Atopic dermatitis diary를 통한 자가평가를 시행하였다. 가장 좋은 상태를 0점 가장 나쁜 상태를 10점으로 정하여 0-10점 사이로 각각을 체크하도록 하였다.

3) 피부 병변의 사진 촬영

외래 치료기간에는 외래 방문시마다, 입원기간 동안에는 매일 아침 병변 부위의 사진을 촬영하여 평가에 활용하였다. 사진사용에 대한 동의를 얻지 못하여 본 논문에 사진은 첨부하지 않았다.

a) Switzerland Zepter 사의 BIOPTRON 2 제품을 사용하였으며, 400-2000㎚의 가시광선 영역의 빛을 조사하여 표피의 손상, 욕창, 화상 등의 회복과정을 촉진시킨다.

결 과

Table 4. Changes of Symptoms during Ambulatory Care

2009. 1.30	홍반:3/3, 부종/구진:3/3 삼출/가피:3/3 찰상:3/3	하지부 : 심한 삼출로 인해 두꺼운 가피 형성한 손바닥 크기의 병변 이 여러 개 관찰되고 그 이외에 작은 병변들 퍼져 있었다. 상지부 : 주와 부근에 화폐상 습진 양상의 경계가 명확한 삼출 및 찰상 관찰되었다. 체간부 : 전반적으로 건조하여 찰상 관찰되며 좌측 협부에 태선화 및 착색 있었다. 안면부 : 눈을 중심으로 하여 안면부에 홍반 및 부종 관찰되었다.
2009. 2. 7	홍반:3/3 부종/구진:3/3 삼출/가피:3/3 찰상:3/3	하지부 : 삼출 감소되고 가피형성 되던 중 야간 소양감으로 인한 소파행위로 심하여 병변부위 증가하였다. 무릎을 제외한 대부분의 부위에 두꺼운 가피 및 삼출물, 소파로 인한 가피 및 인설이 관찰되었고, 특히 가피 탈락 부위에 삼출 및 홍반이 심하였다. 상지부 : 수비내측면에 두꺼운 황색가피 및 짙은 홍반 다량의 구진 관찰되었다. 안면부 : 안검부에 연화되었던 홍반이 다시 짙어지고, 협부에 구진 및 삼출 생겼다.
2009. 4.20	홍반:1/3 부종/구진:1/3 삼출/가피:0/3 찰상:2/3	하지부 : 연한 홍반과 함께 군데군데 찰상 관찰되었으나 삼출 및 가피 감소하여 소실되었다. 상지부 : 주와와 수배의 삼출 및 가피 소실되어 경도의 부종과 구진 만 남았다. 체간부 : 신생병변 없이 태선화만 남은 상태 유지되었다. 안면부 : 구진 및 삼출 소실되고 안검과 인중의 병변도 소실되었다.
2009. 5.20	홍반:3/3 부종/구진:2/3 삼출/가피:3/3 찰상:3/3	하지부 : 전체에 삼출 심하여 두꺼운 황색 가피 및 찰상 관찰되었다. 상지부 : 주와부 및 수배에 구진, 삼출 심하여 황색가피 형성하였다. 안면부 : 전체적으로 구진 및 홍반 발생하고 경부에도 엷은 홍반 관찰되었다. 야간에 심한 소양감 호소하였다.

Table 5. Changes of Symptoms during Hospitalization

2009. 7. 2	홍반:3/3 부종/구진:2/3 삼출/가피:3/3 찰상:2/3	하지부 및 상지부 : 상지, 하지, 수배, 족배 전체에 심한 삼출 및 가피 형성되어 있었고, 홍반 및 부종 심하며 소파흔 및 소파출혈 관찰되었다. 안면부 : 협부에 홍반 및 부종 있었다. 체간부 : 착색 및 태선화 있었다. 환아 가려움 통제하지 못하고 지속적으로 가피 뜯어내고 소파하였으며 수면 중 소양감으로 인한 각성 3~4회 하였다..
2009. 7. 6	홍반:2/3 부종/구진:1/3 삼출/가피:1/3 찰상:1/3	하지부 : 삼출 및 부종 감소하여 자연스런 가피 탈락 보였다. 상지부 : 삼출 및 부종 감소하여 일부 부위에만 남았으며 수배부의 홍반 완화되었다. 안면부 : 삼출 없이 가피를 형성하여 탈락하고 홍반 연화되었다. 소양감 호소 감소하고 소양감으로 인한 수면중 각성 2~3회 있었다.
2009. 7.10	홍반:1/3 부종/구진:1/3 삼출/가피:0/3 찰상:0/3	하지부 : 하지 후면 및 허벅지 앞족에 있던 삼출 모두 소실되어 더 이상의 삼출 및 가피 찰상 관찰되지 않고, 홍반 완화되었다. 상지부 : 좌측 어깨 및 수배의 삼출 및 가피 소실되고 홍반 완화되어 전체적으로 분홍색 양상 띠었다. 안면부 : 병변 모두 소실되었다. 수면중 소양감으로 인한 소파나 각성 없었다.

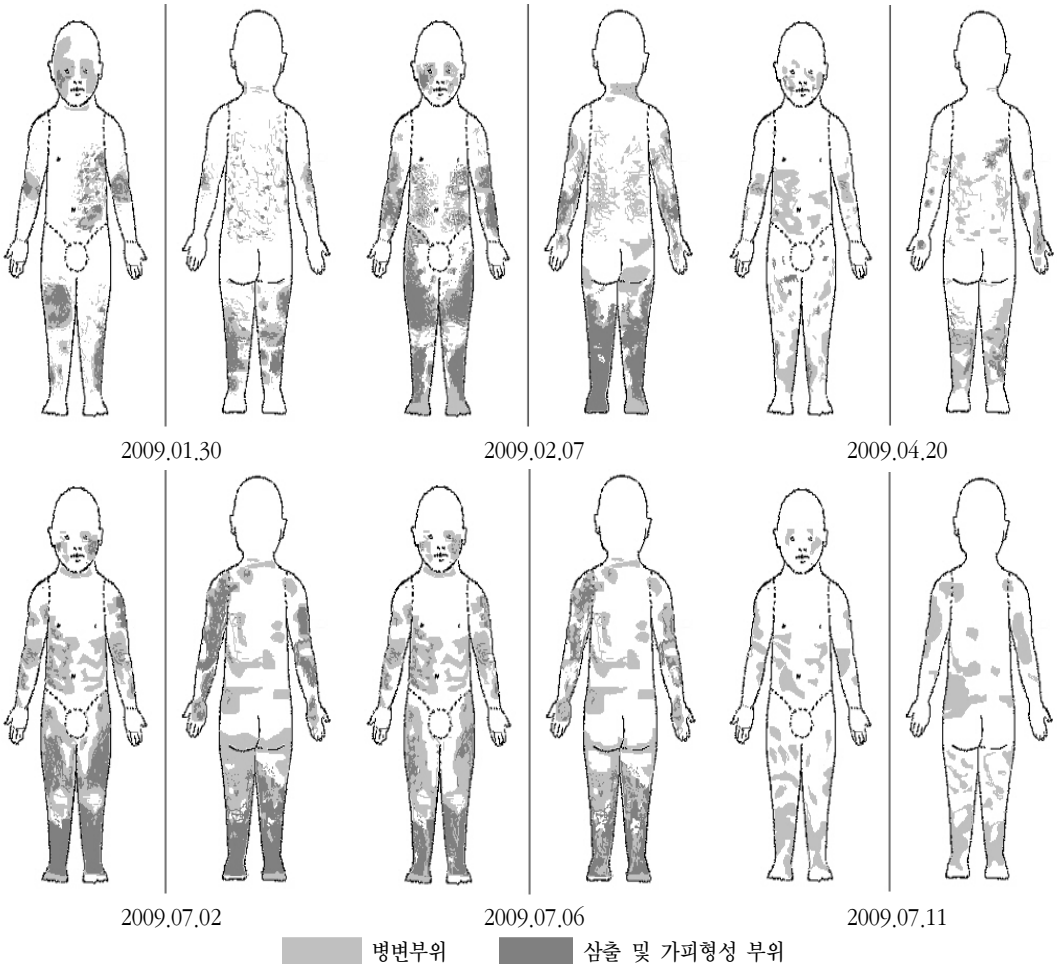

Fig. 1. Changes of Lesions.

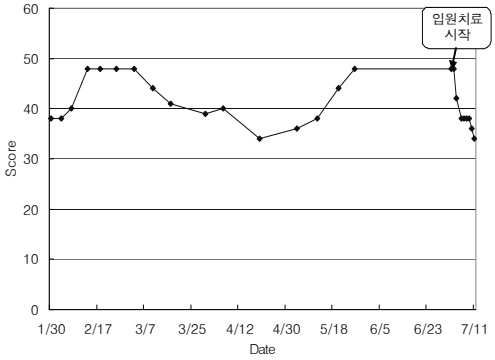

Fig. 2. Changes of Extent Lesion Score.

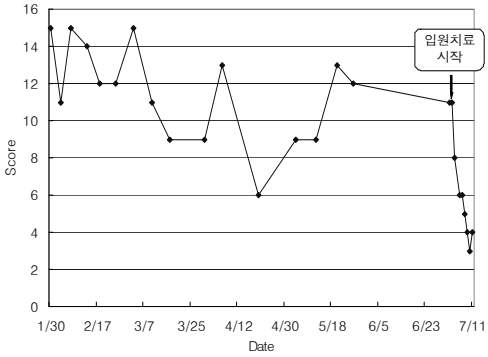

Fig. 3. Changes of Intensity Items Score.

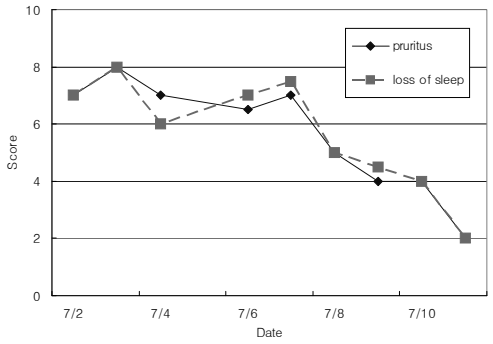

Fig. 4. Changes of Subjective Score during Hospitalization.

고 찰

아토피피부염은 피부에 발생하는 만성 알레르기 염증성 질환으로서 전세계적으로 소아 유병률은 10-20%정도이고 성인에서는 1-3%정도로 흔한 피부질환이다[7]. 최근 점점 증가하는 추세로 30년 전과 비교하여 유병률이 2-3배 정도로 증가하였고[8], 우리나라의 경우에도 대한 소아알레르기 호흡기학회의 조사 결과에 의하면 초등학생에서 아토피피부염 진단받은 경우는 1995년 13.7%에 비해 2005년도 29.2%로 증가하였고 중증 환자의 비율도 점점 증가하고 있는 것으로 나타났다[9]. 이처럼 아토피피부염의 유병률이 점차 증가하면서 아토피피부염의 관리에 대한 관심도 점차 높아지고 있다.

아토피피부염은 만성적으로 지속되고 자주 재발한다는 점에서 환자뿐만 아니라 환자 보호자에게까지 커다란 짐이 아닐 수 없다. 실제로 아토피피부염환자, 특히 중등도 이상의 경우 삶의 질이 의미 있게 저하되어 있었다[10].

아토피피부염은 알레르기 질환의 특성상 원인이 확실하게 밝혀지지 않았으며, 완치율이 낮고, 재발률이 높아 장기간의 치료가 요구된다. 아토피피부염의 치료원칙은 악화요인을 피하고 피부를 항상 청결하고 건조하지 않도록 잘 관리하는 것이다. 이를 위해 올바른 목욕방법과 적절한 보습제 사용이 우선 권장된다. 다음 단계로 환자의 증상에 따라 적절한 치료 방법을 선택하게 되는데 심하지 않은 경우의 국소 스테로이드를 단계별로 적절히 도포하고, 항히스타민제를 복용함으로써 습진과 가려움증을 조절하도록 한다. 이러한 일반적인 치료로 증상이 호전되지 않는 경우에는 최근에 개발된 다양한 면역조절제를 사용하게 된다[11].

상기 증례에서 외래 치료 기간과 입원치료 기간 동안에 약물치료는 동일한 방법으로 이루어졌으며 상기 환자는 삼출이 많은 습진의 양상을 띠어 습열형으로 변증하여 치료하였다. 淸熱生津 凉血止血하는 생지황, 除濕 解毒하는 토복령, 解肌退熱 生津 透疹하는 갈근, 淸熱利尿 通利血脈하는 목통, 淸熱利尿 滲濕通利 祛痰하는 차전자, 除濕健脾 祛風散寒하는 창출, 淸熱燥濕 瀉肝膽火하는 초용담, 淸熱燥濕 瀉火解毒하는 황금[12] 등의 利濕熱 효과가 있는 약물들을 중심으로 처방하여 肌膚의 熱을 제거하는데 초점을 맞추었다.

외래 치료 초기에는 기존에 앓고 있던 비염의 치료를 겸하기 위해 發汗散寒 宣肺平喘 利水消腫하는 마황, 散風除濕 痛竅止痛 消腫排膿하는 백지, 散風除濕 通鼻竅하는 창이자, 宣肺化痰하는 과루인을 가미하였고, 외감 증상이 있을 때는 和解表裏하는 시호를 활용하였으며 삼출 및 가피형성 양상에 따라 利水通淋 淸熱解暑 祛濕斂瘡하는 활석, 益氣固表 利水消腫 托毒 生肌하는 황기, 補血和血 潤燥滑腸하는 당귀, 淸熱瀉火 生肌斂瘡하는 석고, 養陰潤肺 淸心除煩 益胃生津하는 맥문동[12]을 가감하였다.

입원치료 기간에는 상기 약물에 滑血祛瘀 凉血消癰하는 단삼, 養陰淸肺 祛痰止咳하는 사삼, 破氣消積 化痰散痞하는 지실, 大補元氣 固脫生津 安神하는 인삼[12] 등을 가미하였으며 약물 복용에 있어서 구토, 설사, 복통, 자극감 등의 이상반응은 관

찰되지 않았다.

황백의 淸熱解毒 작용을 이용한 한약 외용제습포, 보습제, 한방연고 등을 이용한 외치요법 또한, 외래치료와 입원치료 동안 동일한 방법으로 이루어졌다. 외래치료 동안에는 보호자에 의해 비정규적으로 실시되었던 것과는 달리 입원치료 동안에는 규칙적인 시간에 1일 2회 담당의에 의해 실시되었으며, 소양감이 심할 때 수시로 황백 습포를 하여 소양감을 진정시킬 수 있었기 때문에 더 적극적인 처치가 가능하였다. 또한, 일반 가정에서는 쌀뜨물을 얻는데 용량의 제약이 있기 때문에 입원치료기간동안 실시된 쌀뜨물 목욕이 더 효과적이었을 것으로 여겨진다.

곡물목욕의 경우 쌀 전분욕 또는 세안을 하루에 두 번씩 15분간 하였을 때 손상된 피부의 재생에 도움이 되고 특히 아토피피부염 환자의 경우 피부장벽기능이 회복되는 효과가 있다는 연구보고가 있으며 이는 쌀 전분 속에 포함되어 있는 작은 입자들이 갈라져 손상된 피부의 상층부에 붙어 균일한 막을 형성하여 피부를 보호하기 때문인 것으로 생각되고 있다[13]. 또한 쌀겨를 끓인 물로 하루에 한 번씩 목욕을 하였을 때에도 쌀겨의 구성성분인 γ-oryzanol이 피부의 각질층을 보호하여 아토피피부염이 호전되었다는 연구 보고가 있다[14].

또한, 아토피피부염은 피부 질환이 일차적인 원인이 되어 스트레스나 신체적 왜곡이 야기될 수 있으며, 역으로 정서적인 스트레스와 함께 우울이나 불안이 이차적으로 아토피피부염의 악화를 유발할 수 있다. 최근 연구 결과를 보면, 아토피피부염이 심할수록 스트레스가 유발인자로 작용할 위험률이 의미 있게 증가한다고 보고되고 있다[15]. 따라서 아토피피부염의 치료에 있어서 약물치료뿐만 아니라 상담치료나 행동요법이 필요할 것으로 생각된다. 이에 본원 한방신경정신과에 환자를 의뢰하여 치료를 시행하였다. 그 결과, 환아가 아토피피부염으로 인한 소양감을 관리하지 못하고 있으며, 소파행위를 못하게 하는 것에 대하여 심한 스트레스를 받아왔음을 확인할 수 있었다. 이에 장기적인 스트레스에 대응하게 하기 위하여 자율훈련법을 통하여 스트레스에 대한 민감도를 떨어뜨리고 불안감을 안정시켰으며, 명상법을 통하여 머리의 집중과 몸의 이완을 도모하여 명상 상태를 통하여 과거 스트레스에서 벗어날 수 있도록 하였다.

그리고 한방음악치료를 시행하였는데 환아의 저하된 기운을 회복시키기 위해 火기운을 강화시켜주고, 안정감을 주기 위해 土기운을 강화시키는 방법이 주로 쓰였고 울체된 기운을 풀어주고 부족한 기운을 북돋는 치료를 시행하였다.

상기 환자는 5개월 동안의 외래치료 동안에 증상의 호전과 악화가 반복되어 치료에 어려움을 겪던 중 10일 동안의 입원치료를 통해 신생병변 출현 없이 병변부위가 빠르게 소실되었고, 소양감으로 인한 수면 장애가 소실되는 등 긍정적인 결과를 얻을 수 있었다. 약물 치료는 동일했으며, 외치요법, 생활 관리 및 교육, 기타 치료는 입원기간동안 보다 집중적으로 이루어졌다. 이는 같은 방법으로 치료하면 같은 치료가 제대로 수행되리라 기대하지만, 얼마나 수행이 원활히 이루어지냐에 따라 같은 치료라도 다른 결과를 가져올 수 있으며, 약물치료 중심의 아토피피부염 치료에 있어서 입원을 통한 다른 치료들과의 복합처치가 중요함을 시사한다고 할 수 있다. 입원 치료를 통하여 외래치료에서 예상할 수 있는 효과 이외에도 만성적인 아토피피부염을 지속적으로 관리해 나아갈 수 있도록 심리적 요인 및 생활습관을 교정해 주고 올바른 치료와 관리법을 교육함으로써 환자의 순응도를 높이고, 치료효과를 배가시킬 수 있었던 것으로 생각된다. 이러한 교육의 효과는 퇴원 이후의 외래치료 경과에도 긍정적인 영향을 미칠 것으로 생각된다.

이번 연구에서 외래치료와 비교하여 단기 입원치료의 결과가 더 우수한 것으로 나타났지만 아토

피피부염이 본래 재발을 하는 질환인 것을 감안할 때, 호전된 상태가 얼마나 유지되는지, 추후 경과에 어떠한 차이가 있는지에 대한 추적 관찰 및 이후의 재발률에 대해서 양방치료와의 비교가 필요할 것으로 생각된다. 또한, 추후 중등도 이상의 아토피피부염 치료에 있어서 외래치료와 입원치료에 대한 비교연구가 더 많은 환자를 대상으로 하여 이루어진다면 아토피피부염 치료 및 관리의 치침을 마련하는데 도움이 될 수 있을 것으로 기대된다.

요 약

5개월 동안 외래를 통해 꾸준한 약물치료 및 외치요법을 실시하여 호전되던 중 재발한 중증의 아토피피부염 소아환자에게 10일간의 단기입원치료를 통하여 약물치료 뿐만 아니라 한약 외용제,습포제 및 기타 치료 및 교육을 적극적으로 실시한 결과 객관적인 SCORAD score 및 주관적인 평가에서 긍정적인 변화가 있었음을 확인할 수 있었다. 한 명의 동일한 환자에게 증상의 정도가 비슷한 상태에서 외래와 입원이라는 방법으로 똑같은 치료를 수행했을 때, 다른 결과가 나왔는데 이는 집에서 자가적 치료가 원활하게 이루어지지 않았기 때문으로 생각되며, 단기입원을 통한 아토피피부염 치료는 외래치료의 한계를 극복하는 대안이 될 수 있을 것으로 기대된다.

참고문헌

1. 윤희성, 이길영, 김윤범. 蘆薈 Dressing을 활용한 급성기 아토피피부염 환자 치험 8례. 대한안이비인후피부과학회지, 2004;17(3):153-66.
2. 임응경, 선영재, 옥민근, 김창환, 백승훈. 중증 아토피 피부염 환자의 한방적 치험 1례. 대한안이비인후피부과학회지, 2004;17(3):114-9.
3. 심은기, 안찬근, 두인선, 황충연. 아토피 피부염 치험 2례. 한방안이비인후피부과학회지, 2005;18(2):109-17.
4. 손정숙, 최인화. 아토피 피부염환자 치험 1례. 대한한의학회지, 2004;22(4):151-7.
5. 유승민, 윤영희, 손병국, 최인화. 단기 입원 프로그램을 시행한 아토피피부염 환자 6례. 한방안이비인후피부과학회지, 2009;22(1):219-36.
6. Consensus Report of the European Task Force on Atopic Dermatitis. Severity Scoring of Atopic Dermatitis. The SCORAD Index. Dermatology. 1993;186:23-31.
7. Schultz-Larsen F, Hanifin JM. Epidemiology of atopic dermatitis. Immunol Allergy Clin North Am 2002;22:1-24.
8. Leung DY, Boguniewicz M, Howell MD, Nomura I, Hamid QA. New insights into atopic dermatitis. J Clin Invest 2004; 133:651-7.
9. Hong SJ. Korean ISAAC Study Group of Korean Association of Allergy and Respiratory Diseases: Report of Korean ISAAC epidemiologic study for asthma and allergic diseases in children. Pediatr Allergy Respir Dis(Korea) 2007;17 Suppl 1:S55-66.
10. Paller AS, McAlister RO, Doyle JJ, Jackson A. Perceptions of physicians and pediatric patients about atopic dermatitis, its impact, and its treatment. Clin Pediatr(Phila) 2002;41:323-32.
11. Lee JH, Kim KH, Kim MN, Kim JW, Ro YS, Park YL, et al. Report from ADRG:

The treatment guideline of Korea atopic dermatitis. Korean J Dermatol 2006;44: 907-13.

12. 한의과대학 본초학 편찬위원회. 본초학. 서울: 영림사. 2004:p155, 164, 178, 186, 189, 202, 219, 226, 234, 271, 358, 359, 360, 395, 396, 461, 501, 575, 580, 633, 645, 647.
13. De Paepe K, Hachem JP, Vanpee E, Roseeuw D, Rogiers V. Effect of rice starch as a bath additive on the barrier function of healthy but SLS-damaged skin and skin of atopic patients. Acta Derm Venereol 2002;82:184-6.
14. Fujiwaki T, Furusho K. The effects of rice bran broth bathing in patients with atopic dermatitis. Acta Paediatr Jpn 1992;34: 505-10.
15. 정수진, 김규한, 김도원, 김성진, 김인주, 김창욱, 나건연, 노영석, 박건, 박동재, 박천욱, 윤숙정, 원영호, 이규석, 이광훈, 이승철, 이원주, 이애영, 이정덕, 장재원, 장효찬, 정병수, 정현, 최종수, 최지호, 허창훈, 조상현. 아토피 피부염 학회 보고서: 한국 소아형 아토피 피부염의 임상적 특징에 대한 연구. 대한피부과학회지. 2005;43(11):1497-509.