

## *Salmonella enteritidis* 위장관염에 합병된 급성 비결석성 담낭염 1예

제주대학교 의과대학 소아과학교실, \*영상의학교실, †외과학교실

오현주 · 강현식 · 강기수 · 김승형\* · 김봉수\* · 김광식†

### Acute Acalculous Cholecystitis Caused by *Salmonella enteritidis* in a Previously Healthy Child

Hyun Ju Oh, M.D., Hyun Sik Kang, M.D., Ki Soo Kang, M.D.,  
Seung Hyung Kim, M.D.\*, Bong Soo Kim, M.D.\* and Kwang Sig Kim, M.D.†

Departments of Pediatrics, \*Radiology and †Surgery, Jeju National University  
College of Medicine, Jeju, Korea

We report a rare case of acute acalculous cholecystitis (ACC) caused by *Salmonella enteritidis* infection in a previously healthy 9-year-old boy. *Salmonella enteritidis* was isolated from stool and bile culture. The diagnosis of ACC was established upon clinical, laboratory, and ultrasonographic findings. The patient was successfully treated using percutaneous transhepaticcholecystic drainage (PTCCD) in combination with antibiotics therapy. (Korean J Pediatr Gastroenterol Nutr 2009; 12: 84~87)

**Key Words:** Acalculous cholecystitis, *Salmonella enteritidis*

### 서 론

급성 비결석성 담낭염은 담석의 동반이 없는 담낭염의 한 형태이다<sup>1)</sup>. 소아에서는 담낭 질환이 매우 드문데, 성인 1,000예의 담낭 질환당 소아에서는 1.3예가 보고되는 정도이다<sup>2)</sup>.

소아의 경우 비결석성 담낭염은 주로 장티푸스 등과

같은 감염성 질환에 의해서 발생한다고 알려져 있다. 면역결핍 환자에서는 거대세포바이러스 등과 같은 바이러스 감염에 의해서도 발생할 수 있다. 전신 혈관염의 경우에도 담낭에 허혈성 손상을 일으켜 급성 비결석성 담낭염을 일으킨 사례가 보고되고 있다<sup>1~5)</sup>. *Salmonella typhi* 이외의 살모넬라균 감염에 의해서도 비결석성 담낭염이 초래 될 수 있으나 전 세계적으로도 그 사례가 드물고, 특히 국내에서는 현재까지 김 등<sup>6)</sup>의 보고가 유일하다.

급성 비결석성 담낭염은 담낭의 괴사와 천공으로 이어지는 병의 진행 경과가 빠르기 때문에, 조기 진단 및 조기 치료가 매우 중요하다<sup>1)</sup>. 급성 비결석성 담낭염의 치료는 응급으로 수술적 담낭 절제술을 시행하는 것이

접수 : 2009년 1월 31일, 승인 : 2009년 3월 8일  
책임저자 : 강기수, 690-756, 제주시 제주대학로 66  
제주대학교 의과대학 소아과학교실  
Tel: 064-754-3928, Fax: 064-754-1109  
E-mail: kskang@cheju.ac.kr

전통적인 방법이었으나, 최근에는 항생제 투여와 같은 보존적인 방법으로 치료할 수 있다는 보고들<sup>5,7)</sup>도 있다. 한편으로, 경피경간 담낭배액술을 수술이 불가능한 고위험군에서 우선적인 방법으로 시행되고 있으며, 이는 수술을 피할 수 있고 담낭 기능을 유지할 수 있다는 장점도 있다<sup>1)</sup>.

저자들은 예전에 건강하던 9세 남아에게서 *Salmonella enteritidis* 위장관염에 합병증으로 동반된 급성 비결석성 담낭염을 진단하였으며, 항생제 사용과 함께 비수술적 방법인 경피경간 담낭배액술을 시행하여 성공적으로 치료하였기에 이에 보고하는 바이다.

## 증 례

환 아: 정○○, 남아, 9세

주 소: 발열, 복통, 설사, 구토

현병력: 평소 건강하게 잘 지내던 환아로 내원 2일전 갑자기 발생한 발열, 복통, 설사, 구토를 주소로 내원하였다. 39.0°C 이상의 고열이 있었으며, 복통은 복부 전체에서 쥐어짜는 듯한 양상이었고 지속적이었으며, 뒤무직이 있었다. 설사는 하루 5회 정도였으며 점액성으로 묽은 변이었으나 육안적으로 피는 섞여 있지 않았다. 구토는 하루 3회 정도였으며 비담즙성이었다.

과거력 및 가족력: 건강하던 환아로 이전에 입원이나 수술을 받은 병력은 없었다. 최근에 날음식 혹은 튀김 닭 등을 먹은 적은 없으며, 외식을 한 적도 없다고 하였다. 가족 중에 아픈 사람도 없다고 하였다. 여행을 다녀온 적도 없었다.

진찰 소견: 내원 당시 몸무게는 35.0 kg (50 백분위수), 키는 140.5 cm (75백분위수)였다. 생체 활력 징후는 혈압 90/50 mmHg, 맥박수 88회/분, 호흡수 20회/분, 체온 39.0°C였다. 환아는 급성 병색이었다. 공막에 황달은 없었으며, 결막은 창백하지 않았다. 혀와 입술은 약간 말라 있었으며 구강 내에 병변은 관찰되지 않았다. 흉곽은 대칭적으로 팽창하였으며 함몰은 관찰되지 않았다. 청진상 수포음이나 천명음은 들리지 않았다. 심음은 규칙적이었고 심잡음은 없었다. 복부는 팽만 되어 있지는 않았으나, 복통으로 인해 약간 강직이 되어 있었고, 장음이 증가되어 있었다. 압통은 복부 전반에 있었으며, 특히 배꼽주위에서 뚜렷하게 나타났다. 간과

비장은 만져지지 않았다.

검사 소견: 입원 당시 시행한 혈액 검사에서 백혈구 8,600/mm<sup>3</sup> (중성구 83.4%, 림프구 10.4%), 혈색소 15.6 g/dL, 헤마토크리트 43.6%, 혈소판 240,000/mm<sup>3</sup>였다. C-반응성 단백질(CRP)은 16.53 mg/dL (정상치, 0~0.30 mg/dL)로 상승 되어있었다. AST 26 IU/L, ALT 15 IU/L, 총 빌리루빈 0.5 mg/dL였다. 총단백 8.0 g/dL, 알부민 4.6 mg/dL였다. 혈청 전해질은 나트륨 130 mmol/L, 칼륨 3.2 mmol/L, 염소 95 mmol/L였다. BUN 20.5 mg/dL, Cr 0.9 mg/dL였다. 대변 잠혈 반응 검사 결과는 양성하였고, 대변 도말 검사에서는 백혈구가 다수 관찰되었다. 단순 복부 촬영상에서는 경미한 마비성 장 폐쇄 소견 이외에 특이한 소견이 없었다.

치료 및 경과: 혈액 배양검사 및 대변 배양검사 후에 경험적 항생제로 Cefotaxime 175 mg/kg/day을 하루 3회로 나누어 투여하기 시작하였다. 입원 2병일째 앞선 4회의 항생제 투여에도 불구하고 발열과 설사가 지속되었으며, 복통이 더 심해지면서 새로이 우상복부 통증을 뚜렷하게 호소하였다. 신체검진에서는 전날까지 보이지 않았던 우상복부 압통이 뚜렷하였으며, 머피 징후(Murphy sign)가 양성이었다. 응급으로 복부 초음파를 시행하였다. 초음파 탐침(probe)에 의한 머피 징후가 양성 있었고, 담낭벽이 두꺼워져 있으며, 슬러지(sludge)가 관찰되었으나 결석은 보이지 않았다(Fig. 1).

급성 비결석성 담낭염 진단하에 응급으로 경피경간 담낭배액술을 시행하고 담즙 배양검사도 시행하였다. Metronidazole 30 mg/kg/day을 하루 4회로 나누어서 추가 하여 투여하기 시작하였다. 입원 3병일째부터 열이 떨어지고 전반적으로 복통이 감소하였으며, 우상복부 통증은 현저히 감소하였다. 머피 징후는 관찰되지 않았다. 입원 3병일째 보고된 대변 배양검사 결과에서 *Salmonella enteritidis*가 동정되었다. 입원 5병일째 보고된 담즙 배양검사에서도 대변 배양검사와 동일한 균주인 *Salmonella enteritidis*가 동정 되었다. 혈액 배양검사에서는 동정된 균주가 없었다. 이날부터 식이를 시작하였으며, 이후에도 복통을 호소하지 않았으며, 식이 진행이 잘 이루어 졌다. 입원 7병일째 항생제 투여를 중단 하였으며, 입원 10병일째 경피경간 담낭배액관을 제거 하였다. 전신상태가 양호하여 입원 13병일째 퇴원 하였다.

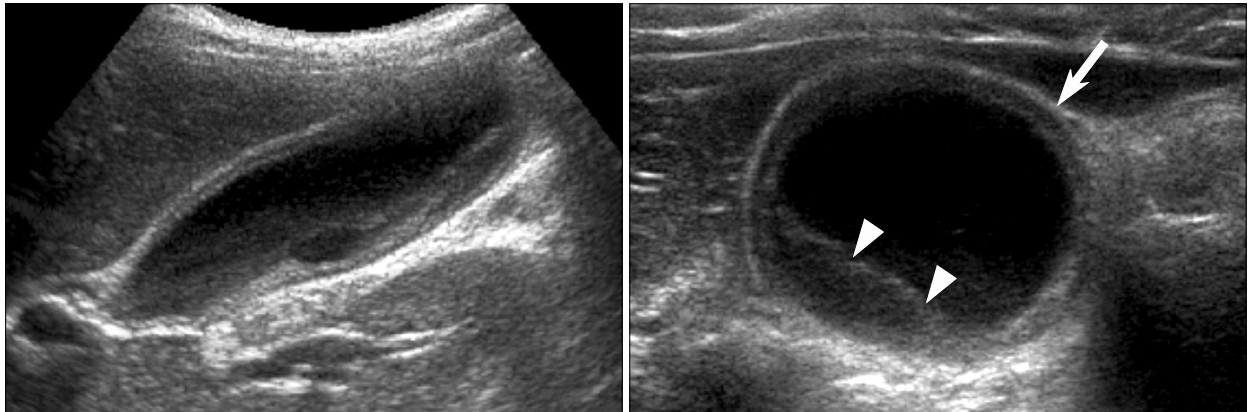


Fig. 1. Abdominal ultrasonography shows gallbladder wall thickening (5 mm) (thick arrow) with sludge (arrow head). Sonographic Murphy sign was also identified on the examination.

## 고 찰

소아의 경우 급성 비결석성 담낭염은 매우 드문 질환으로 주로 패혈증, 장티푸스, 위장관염, 폐렴, 기생충 감염, 중이염과 같은 감염성 질환의 경과 중에 발생할 수 있다<sup>1~4)</sup>. 이외에도 중심 정맥 영양, 탈수, 염증성 장 질환, 복부 수술 후, 외상 후, 광범위한 화상을 입은 후에도 동반되는 것으로 알려져 있다<sup>5)</sup>. 면역결핍 환자에서는 Epstein-Barr virus (EBV), cytomegalovirus (CMV) 와 같은 바이러스 감염에 의해서 발생이 된 사례가 보고되어 있다<sup>1,4)</sup>. 결절성 다발성 동맥염, 전신성 홍반성 루프스 같은 전신 혈관염의 경우에도 담낭에 허혈성 손상을 일으켜 급성 비결석성 담낭염을 일으킬 수 있다<sup>1,8)</sup>. 그리고 선천성 담낭기형이 소아기의 담낭염과 관련이 있는 것으로 보고되었다<sup>9)</sup>.

한편, *Salmonella typhi* 이외의 살모넬라균 감염에 의해 급성 비결석성 담낭염이 발생할 수 있으나, 현재까지 전세계적으로 8예 정도 보고되고, 소아에서는 1예 정도 보고될 정도로 그 사례가 매우 드물다. 국내에서도 1986년에 있었던 김 등<sup>6)</sup>의 보고가 유일하다.

급성 비결석성 담낭염은 괴사, 천공으로 이어지는 병의 진행 경과가 급격하여, 조기 진단 및 조기 치료가 매우 중요하다<sup>1,10)</sup>. 급성 비결석성 담낭염의 증상으로는 우상복부 통증과 압통, 발열, 구토가 나타날 수 있고, 혈액 검사에서 백혈구 수가 증가하며 비정상적인 간효소 수치를 나타내지만 특이적인 것은 아니다.

비결석성 담낭염의 진단은 임상증상과 초음파 소견 또는 복부전산화 단층촬영, 간스캔을 통해 이루어 질수 있다<sup>1)</sup>. 혈액검사에서는 총 빌리루빈의 증가가 30~50%에서 나타나고 간효소치의 증가가 동반될 수 있다<sup>10,11)</sup>. 가장 흔히 이용되는 영상의학검사인 복부 초음파상에서 비결석성 담낭염을 진단하는 기준은 저자들에 따라 논란의 여지가 있으나, 담낭 벽이 4 mm보다 두꺼워져 있고(복수와 저알부민혈증의 동반은 없어야 함.), 초음파 탐침에 의한 머피 징후가 양성이거나, 담낭주위에 체액축적이 보이는 경우 진단할 수 있다<sup>1,2,5)</sup>.

본 증례의 경우 환아는 발열, 구토, 설사, 우상복부 통증과 압통을 호소하였으며, 머피 징후가 양성이었다. 복부 초음파에서 담낭 벽이 최대 5 mm로 두꺼워져 있었고, 초음파 탐침에 의한 머피 징후가 양성이었으며, 슬러지가 관찰되었다.大便 배양검사와 담즙 배양검사에서 *Salmonella enteritidis*가 동정되었다. 따라서 *Salmonella enteritidis* 위장관염에 합병된 급성 비결석성 담낭염으로 확진 하였다.

급성 비결석성 담낭염은 외과적 응급 질환으로 괴사, 천공으로 이어지는 병의 진행 경과가 빠르고 사망률이 높다<sup>10)</sup>. 성인과 소아에서 수술적 담낭 절제술이 최선의 치료로 인정되어 왔으나 최근에는 항생제 투여와 같은 보존적 치료만으로도 완치가 되었다는 보고들도 있다<sup>5,7)</sup>. 하지만 이들 보고들 중 Imamoglu 등<sup>5)</sup>의 논문을 보면, 12명의 소아 증례 중에서 3명이 보존적 치료 2~4일 째 수술을 하게되었으며 담낭에 중성구의 심한 침윤과 괴사가 발견된 경우도 있다고 하였다. 수술적 치

료는 전신 마취가 필요해 패혈증 소견을 보이는 중증의 환자, 심폐기능이 떨어지는 환자, 간 및 신부전이 있는 환자 등 고위험군의 환자에게서는 시행하기 어려운 단점이 있다<sup>1,2,10,12,13</sup>. 경피경간 담낭배액술은 응급으로 수술적 담낭 절제술이 어려운 환자들에게서 일시적으로 간편한 비수술적 배액술을 시행하여 환자의 상태가 호전된 후 수술적 치료를 하는 방법으로 선호되고 있다<sup>12,13</sup>. 한편, 경피경간 담낭배액술을 시행한 후에 담도 조영술상 정상 소견을 보이는 모든 환자들에서 더 이상의 수술을 피하고 담낭의 기능을 유지할 수 있다는 보고들도 있다<sup>1,13,14,16</sup>.

저자들은 본 증례가 항생제 투여에도 불구하고 급성 비결석성 담낭염이 발생하였고 임상증상을 심하게 호소하는 상황에서, 결석에 의한 담낭의 기계적 폐쇄 없으며 어린 소아 입을 고려하여 담낭의 기능을 살리고자 경피 경간 담낭배액술을 우선적으로 선택하였다.

결론적으로, 심한 *Salmonella enteritidis* 위장관염을 앓게된 9세 남아에게서 입원 2병일째 비결석성 담낭염이 합병된 것을 확인 하였으며, 항생제 치료와 함께 경피경간 담낭배액술을 시행하였고, 시술과 관련된 합병증 없이 완치 하였다. 소아에서 급성 비결석성 담낭염의 치료 방법에 대해서는 아직 명확한 기준이 없는 바, 향후에 최적의 치료가 더 연구되어야 할 것이다.

## 요 약

저자들은 평소 건강하던 9세 남아에게서 *Salmonella enteritidis* 위장관염에 합병된 급성 비결석성 담낭염을 임상증상, 혈액 검사 및 배양 검사, 복부 초음파 검사 등을 통하여 진단 할 수 있었다. 또한 항생제 치료와 비수술적 방법인 경피경간 담낭배액술을 통하여 성공적으로 치료 하였기에 이에 보고하는 바이다.

## 참 고 문 헌

- 1) Persley KM. Acute acalculous cholecystitis. In: Feldman M, Friedman L, Sleisenger MH editors. Sleisenger & Fordtran's gastrointestinal and liver disease. 8th ed. Philadelphia: Saunders, 2006:1445-8.
- 2) Tsakayannis DE, Kozakewich HP, Lillehei CW. Acalculous cholecystitis in children. J Pediatr Surg 1996;31:

- 127-31.
- 3) Lo WT, Wang CC, Chu ML. Acute septicaemic acalculous cholecystitis complicated by empyema caused by *Salmonella* group D in a previously healthy child. Eur J Pediatr 2002;161:575-7.
- 4) Gora-Gebka M, Liberek A, Bako W, Szarszewski A, Kamińska B, Korzon M. Acute acalculous cholecystitis of viral etiology-a rare condition in children? J Pediatr Surg. 2008;43:e25-7.
- 5) Imamoglu M, Sarihan H, Sari A, Ahmetoglu A. Acute acalculous cholecystitis in children: Diagnosis and treatment. J Pediatr Surg 2002;37:36-9.
- 6) Kim DS, Chung KS, Chin DS, Choi SH, Hwang EH. A case of gastroenteritis complicated with empyema of gall bladder caused by *Salmonella* serogroup B. J Korean Pediatr Soc 1986;29:221-4.
- 7) Ruiz-Rebollo ML, Sanchez-Antolin G, Garcia-Pajares F, Vallecillo-Sande MA, Fernandez-Orcajo P, Velicia-Llames R, et al. Acalculous cholecystitis due to *Salmonella enteritidis*. World J Gastroenterol 2008;14:6408-9.
- 8) 김운아, 이신석, 정해권. 전신성 홍반성 루프스에 동반된 급성 비결석성 담낭염 1예. 대한류마티스학회지 2001;8:268-70.
- 9) Soares-Oliveira M, Mariz C, Carvalho JL, Gomes AT, Estevao-Costa J. Diaphragm of the gallbladder: a rare cause of acalculous acute cholecystitis. J Pediatr Gastroenterol Nutr 2000;31:570-1.
- 10) 안병울, 윤영국, 황운진, 전수한, 유완식, 이정범. 비결석성 담낭염의 임상적 고찰. 대한외과학회지 1997;53:579-87.
- 11) Chirdan LB, Iya D, Ramyil VM, Sule AZ, Uba AF, Ugwu BT. Acalculous cholecystitis in Nigerian children. Pediatr Surg Int 2003;19:65-7.
- 12) 봉형근, 문종호, 이영홍, 조영덕, 김진오, 조주영 등. 급성 담낭염의 비수술적 담낭배액술 -내시경적 경비 담낭배액술 및 경피경간 담낭배액술을 중심으로-. 대한소화기학회지 1997;30:81-9.
- 13) Sugiyama M, Tokuhara M, Atomi Y. Is percutaneous Cholecystostomy the Optimal Treatment for Acute Cholecystitis in the Very Elderly? World J Surg 1993;22:459-63.
- 14) Shirai Y, Tsukada K, Kawaguchi H, Ohtani T, Muto T, Hatakeyama K. Percutaneous transhepatic cholecystostomy for acute acalculous cholecystitis. Br J Surg 1993;80:1440-2.
- 15) Barie PS, Eachempati SR. Acute acalculous cholecystitis. Curr Gastroenterol Rep 2003;5:302-9.
- 16) Tierney S, Pitt HA, Lillemoie KD. Physiology and pathophysiology of gallbladder motility. Surg Clin North Am 1993;73:1267.