

## 우상복부 통증을 주소로 내원한 10세 남아의 대망 경색 1예

국민건강보험공단 일산병원 소아청소년과, †진단방사선과, \*연세대학교 의과대학 소아과학교실

박재용 · 유리타\* · 김도중† · 유지형

### A Case of an Omental Infarction in a Child

Jae Yong Park, M.D., Rita Miyoung Yu, M.D.\*,  
Do-Joong Kim, M.D.† and Jee-Hyoung Yoo, M.D.

Department of Pediatrics, †Department of Radiology, National Health Insurance Corporation Ilsan Hospital,  
Goyang, \*Department of Pediatrics, Yonsei University College of Medicine, Seoul, Korea

An omental infarction is an uncommon cause of an acute abdomen and a rare entity in children. The etiology is still unclear and the symptoms mimic acute appendicitis. We recently encountered a case of a 10-year-old boy who had a previous surgical history of a manual reduction for intussusception. He complained of abdominal pain and right upper quadrant tenderness without fever or anorexia. An abdominal ultrasonography suggested an omental infarction and computed tomography confirmed the diagnosis. Conservative management was adopted with a rapid and uneventful recovery. Non-operative treatment is a safe and effective treatment of choice for omental infarction. (*Korean J Pediatr Gastroenterol Nutr* 2009; 12: 70~74)

**Key Words:** Acute abdomen, Greater omentum, Infarction

### 서 론

대망 경색(omental infarction)은 급성 복통을 유발하는 질환 중 비교적 드물게 관찰되는 질환으로 대부분 성인에서 발생하며 약 15%의 경우에서 소아에게 나타난다고 알려져 있다<sup>1)</sup>. 세계적으로 약 300건 정도 보고

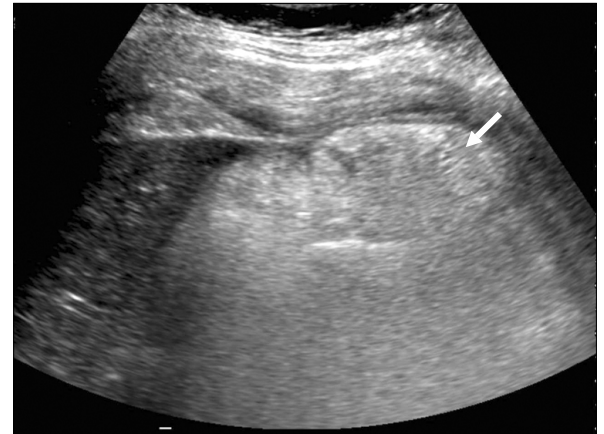되고 있으며<sup>2)</sup> 국내의 경우는 김 등<sup>3)</sup>, 강 등<sup>4)</sup>, 전 등<sup>5)</sup>이 각각 성인에서 1예씩, 권<sup>6)</sup>이 성인에서 17예를 보고한 바 있으나 아직까지 소아 증례는 보고된 바 없다. 현재까지 대망 경색을 유발하는 정확한 원인이나 병리학적 기전은 알려져 있지 않다. 과거에는 급성 충수돌기염이나 급성 담낭염을 의심하여 시행한 개복수술 이후 진단되는 경우가 많았으나 최근 복부 초음파나 전산화단층촬영술의 발달로 수술 전 진단이 가능해졌으며, 대망 경색은 스스로 회복되는 양성 질환으로 여겨져 수술대신 보존적 치료를 시행하는 추세이다. 저자들은 과거력상 장중첩증 도수정복의 수술력이 있는 10세 남아

접수 : 2009년 1월 28일, 승인 : 2009년 2월 27일  
책임저자 : 유지형, 410-719, 경기도 고양시 일산동구 백석1동  
국민건강보험공단 일산병원 소아청소년과  
Tel: 031-900-0520, Fax: 031-900-0341  
E-mail: jhlovys@gmail.com

에서 대망 경색을 발견하고 보존적 치료로 증상의 호전을 경험한 1예를 문헌고찰과 함께 보고하는 바이다.

**증 례**

**환 자:** 유○○, 남아, 10세  
**주 소:** 내원 3일전 발생한 위상복부 통증  
**현병력:** 평소 건강하게 지내오던 환자로 내원 3일전 부터 시작된 위상복부의 통증을 주소로 소아청소년과 외래 경유하여 입원하였다. 평소 변비 증상 보이지 않았고 구역이나 구토, 발열은 동반되지 않았다.  
**과거력:** 생후 8개월 때 장중첩증 진단받고 수술에 의한 도수정복을 시행 받은 바 있으며 당시 충수돌기 제거도 함께 행해졌다.  
**가족력:** 특이사항 없었다.



**Fig. 1.** Abdominal sonography shows an echogenic ill-defined mass-like lesion (arrow) in the subhepatic area.

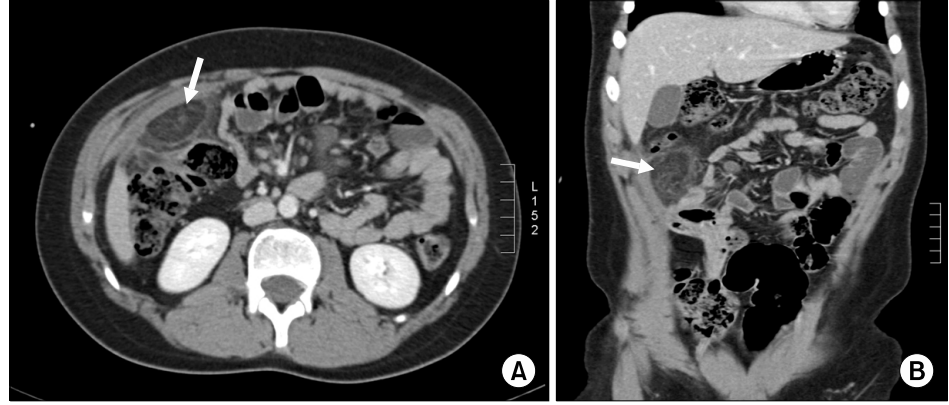
**이학적 소견:** 입원 당시 생체활력 징후는 혈압 110/70 mmHg, 맥박수 72회/분, 호흡수 24회/분, 체온 36.8°C이었고 신장 143 cm, 몸무게 47 kg으로 체질량지수는 22.74 (85~95 p)였다. 의식은 명료했으며 두경부에 특이소견 없었다. 흉부 청진상 호흡음은 정상이었고 심음은 규칙적이었으며 심잡음은 없었다. 복부 진찰에서 간 및 비장은 촉진되지 않았고 장음은 약간 감소된 상태였다. 위상복부에 압통은 있었으나 반동 압통 및 머피(Murphy) 징후는 없었다. 우측 및 좌측의 척추늑간의 압통은 없었다. 사지 검사에서 피부자반이나 하지 부종은 없었다.

**검사실 소견:** 입원 후 말초혈액검사에서 백혈구 14,400/μL (호중구 82%, 림프구 12%, 단핵구 6%), 혈색소 14.6 g/dL, 혈소판 323,000/μL였다. 혈청 생화학검사에서 AST 21 IU/L, ALT 18 IU/L, 총빌리루빈 0.6 mg/dL, ALP 237 IU/L, Amylase 40 IU/L, Lipase 10 IU/L였고 CRP는 9.64 mg/dL였다.

**흉부 및 복부 X-선 소견:** 특이소견 없었다.

**복부 초음파 소견:** 간밑 부위(subhepatic area)와 큰창자의 오른창자굽이(hepatic flexure) 사이에 경계가 불분명한 고음영을 띠는 병변이 관찰되었다. 병변은 피부 밑 지방과 유사한 음영을 보이고 내부에 뚜렷한 혈액 흐름은 관찰되지 않았다(Fig. 1).

**복부 전산화단층촬영 소견:** 간밑 공간(subhepatic space), 가로 잘록창자(transverse colon)의 오른창자굽이 앞쪽으로 대망(greater omentum)에 국소화된 연조직 침윤소견이 보이고, 병변은 주위의 정상적인 대망 및 복부지방과 경계가 불분명한 지방성 종괴의 형태를 보이며 그 외 다른 복부 장기의 이상소견은 없었다(Fig. 2).



**Fig. 2.** (A) Abdominal CT scan demonstrates a cake-like, high attenuated fatty mass (arrow) anterior to the transverse colon. (B) Abdominal CT (coronal section) shows a high attenuated mass-like lesion (arrow) between liver bed and transverse colon.

**임상경과:** 복부 초음파 및 복부 전산화단층촬영에서 대망 경색으로 진단되어 입원하였으며 항생제 및 진통제 투여 등의 보존적 치료를 시행하였다. 입원 당일 한 차례 구토를 보였으나 이후 특이소견 없었고, 5일간의 입원 기간 동안 발열은 없었으며 증세가 점차 호전되어 제 5병일에 퇴원하였다.

## 고 찰

대망 경색은 매우 드문 질환으로 1980년 Crofoot<sup>7)</sup>는 세계적으로 112예 정도만 보고되었다고 하였고 Helmrath 등<sup>2)</sup>은 15년간 약 18예만 목격하였다고 발표하였으며 Rich 등<sup>8)</sup>은 30년간 9예에서 확인되었다고 하였다. 호발 연령은 30대에서 40대 사이이고 성인에서 85% 정도 발견되었으며 15%가 소아에서 발생하였다. 남녀 비율은 약 2 : 1로 남자에서 좀 더 많은 유병률을 보였다<sup>2,9~11)</sup>.

대망은 지방 성분이 주로 분포하는 주름 형태의 복막으로 가로 잘록창자 바로 앞에 위치하는 구조물이며 소아기를 통해 혈관주변으로 지방축적과 분포범위가 점차적으로 증가하게 된다. 대망에는 혈관 분포가 풍부한 편으로 이로 인해 소장이나 대장에 비해 경색이 발생하는 경우가 드문 편이다<sup>12)</sup>. 대망 경색 발생시 우대망혈관(right epiploic vessel)이 약 90%에서 관련된다고 하며<sup>2)</sup>, 우위대망동맥(right gastro-epiploic artery)은 여러 개의 전방대망가지(anterior epiploic branch)로 나누어지며 이들은 후방대망가지(posterior epiploic branch)들과 합쳐져 바르크프 활(Barkow arc)을 형성한다. 이들 혈관들이 대망에 충분한 양의 혈류를 공급하게 되며 동시에 경색이나 염전(torsion)이 발생하는 주요 위치가 된다. 이것이 대망 경색 발생시 주로 오른쪽 복부에서 통증이 나타나는 이유가 된다.

현재까지 대망 경색이 생기는 정확한 원인이나 병리학적인 기전은 밝혀지지 않았다. 1930년대까지는 대망의 염전에 의한 혈류공급 장애로 경색이 발생하는 것으로 여겨졌으나 이후 이러한 기전 없이도 경색이 발생한 예들이 보고되었다. Pines 등<sup>13)</sup>은 대망 정맥 견인에 의한 혈관의 손상이 혈전을 유발하여 혈류공급에 장애를 가져오는 것이 원인이라고 주장하였고 토끼를 이용한 경정맥 견인실험을 통해 증명하기도 하였다. Totten<sup>14)</sup>는

이러한 가설에 더하여 정맥의 울혈이 가장 커지는 상황으로 식사 중의 기침이나 코를 푸는 것, 복압이 갑자기 증가하는 상황이 혈관의 파열을 유발하고 이차적으로 혈전을 유도한다고 주장하기도 하였다. Varjavandi 등<sup>9)</sup>은 비만이 대망 경색을 유발하는 위험인자라고 규정하기도 하였으나 Helmrath 등<sup>2)</sup>의 연구에서는 18예의 대망 경색 환자 모두 비만과는 관련성을 보이지 않았다. 또한 울혈성 심장질환이나 디지털리스(digitalis) 등의 약물 투여, 과거의 수술력, 복부에 입은 상처 등이 대망 경색 발생의 위험인자가 된다고 여겨지고 있다<sup>12)</sup>. 다른 저자들은 과식이나 급작스런 자세 변화, 지나친 체중 증가에 따른 대망 혈관 길이의 연장이 정맥의 확장을 일으켜 경색의 원인이 된다고 주장하기도 한다<sup>15)</sup>. 현재 여러 연구에서 대망으로 향한 기형적이고 취약한 혈류 공급으로 인해 경색이 발생한다는 가설이 가장 설득력 있게 여겨지고 있으나 아직까지 확실한 원인이 밝혀진 바는 없다<sup>12,16)</sup>.

본 증례의 10세 남아는 과거력상 장중첩증을 수술적 방법으로 치료하면서 당시에 충수돌기도 함께 제거한 바 있어 복통으로 본원을 방문하였을 당시 급성 충수돌기염은 감별이 가능하였다. 환아는 체질량지수가 22.74 (85~95p)로 기준상 비만(95p 이상)에 해당하지는 않으나 과체중(또는 비만위험군)에 해당하였다. 그러므로 본 환아에서는 비만과 과거 수술력이 대망 경색 발생의 위험요소로 작용하였다고 생각된다.

대망 경색의 유형은 염전을 포함하는 경우와 포함하지 않은 경우로 크게 나눌 수 있으며 각각에 대해서 원인이 불분명한 일차성 특발성 대망 경색과 탈장, 종양, 유착 등에 의해서 발생하는 이차성 대망 경색으로 나눌 수 있다<sup>17)</sup>. 그러나 특발성이나 이차성 대망 경색 사이의 임상적인 차이점은 없으며 치료에 있어서도 다른 점은 없다<sup>17,18)</sup>.

대망 경색의 병리학적인 소견은 울혈, 출혈, 지방 괴사, 다양한 염증세포 분포 등이 있으며 그 양상은 경색이 발생한 기간에 따라서 다른 형태를 보인다. 처음에는 지방의 괴사를 동반한 혈역학적인 경색이 나타나면서 림프구와 조직구(histocyte)들이 모여들게 되고 최종적으로 섬유모세포(fibroblast)들이 분포하면서 섬유화와 흉터를 형성하며 자가 분리(auto-amputation)를 보이기도 한다.

대망 경색의 주요 증상은 급성 또는 아급성의 복부 통증이며 발생하는 대망의 부위에 따라 환자는 우측이나 좌측에서 통증을 느끼게 된다. 대부분의 경우에서 우측 복부에서 발생하고 충수돌기염이나 담낭염의 증상과 유사하나 발열이나 백혈구 증가를 보이는 경우는 드물다. 오심이나 구토, 설사 등의 증상은 거의 보이지 않고 정상적인 장연동 운동을 보인다. 신체 검진시 복부 축진을 할 경우 복막 자극증상이나 압통, 근성 방위 (muscle guarding) 등의 소견을 보인다. 대부분의 경우에서 임상 의사들은 환자가 우측 복부의 통증을 호소할 때 우선적으로 급성 충수돌기염을 의심하게 되고, 과거 영상을 통한 진단이 어려웠던 시기에는 충수돌기염으로 오인하여 수술을 시행하면서 대망 경색이 발견되는 경우가 있었으며, 여러 보고에 따르면 200~800건의 충수돌기제거술 중에서 1번의 비율로 대망 경색이 발견되었다고 한다<sup>2,8,11</sup>. 그러므로 복부 통증을 보이는 경우는 급성 충수돌기염이나 급성 담낭염 등과 감별이 필요하며, 여자의 경우는 산부인과적인 질환과도 유사한 증상이 나타나므로 반드시 감별하여야 한다.

복부 초음파나 복부 전산화단층촬영이 급성 충수돌기염이나 담낭염 등과 감별에 유용하게 사용된다. 특징적인 검사 소견으로는 통증이 가장 심한 부위 아래에 난형이나 케이크 모양의 종괴(ovoid or cake-like mass)로 보이며 대망의 지방 때문에 초음파상에 고음영으로 나타난다. 복부 전산화단층촬영에서는 복강 전방에 지방밀도의 경계가 분명한 종괴로 나타나며 주위 장기의 염증성 변화는 보이지 않는다. 초음파의 경우는 시행자에 따라 영상의 형태가 다소 다르게 보일 수 있어 진단이 잘 되지 않는 경우도 있지만 복부 전산화단층촬영의 경우는 전방 복벽과 대장 사이에 있는 종괴 형태를 확인할 수 있어 초음파에 비해 정확도가 높다<sup>2,10</sup>. 본 증례의 환자에서는 내원시 시행한 복부 초음파상 경계가 불분명한 고음영을 띠는 종괴 형태의 병변을 관찰하였고 복부 전산화단층촬영으로 대망 경색을 확진할 수 있었다. 입원 전후 발열은 보이지 않았고 심한 구토나 복부 통증이 없어 항생제 및 진통제 투여 등의 보존적 치료를 시행하면서 경과를 관찰하였고 입원 5일만에 점차 증세 호전되어 퇴원하였다.

대망 경색의 치료에 대해서는 아직까지 논란의 여지가 있다. 과거에는 수술 전 정확한 진단이 불가능하였

거나 장폐색, 유착 등을 유발할 수 있다고 하여 수술적 절제가 일반적인 치료방법으로 여겨졌으나 현재는 많은 경우에서 대망 경색은 부분적으로 일어나며 스스로 호전되는 양성 질환으로 여겨지고 있다. 많은 외과 의사들은 수술적 절제를 하지 않는 경우 농양이나 유착 등으로 인한 이차적인 합병증의 생길 수 있으므로 수술을 최선의 치료방법으로 보고 있으며<sup>10,18</sup>, Grattansmith 등<sup>10</sup>은 장폐색이 발생한 경우를 보고한 바도 있다. 하지만 최근 연구에서는 보존적인 치료와 복부 초음파, 복부 전산화단층촬영을 통한 추적 관찰로 대망 경색이 호전되는 예들이 많이 보고되고 있어 수술 전 정확한 진단과 장폐색이나 농양 등의 합병증이 없는 경우라면 보존적 치료가 최선의 치료법일 것으로 생각된다<sup>1,3~5,18~20</sup>.

요 약

저자들은 급성 복통을 주소로 내원한 10세 남아에서 복부 초음파와 복부 전산화단층촬영을 통하여 대망 경색을 진단하였으며 항생제 및 진통제 등의 보존적인 치료로 증상의 완화를 경험하였기에 문헌고찰과 함께 보고하는 바이다.

참 고 문 헌

- 1) Puylaert JB. Right-side segmental infarction of the omentum: clinical US, and CT findings. *Radiology* 1992; 185:169-72.
- 2) Helmroth MA, Dorfman SR, Minifree PK, Bloss RS, Brandt ML, DeBakey ME. Right lower quadrant pain in children caused by omental infarction. *Am J Surg* 2001; 182:729-32.
- 3) 김성진, 주명돈, 최대해, 전덕호, 이동필. 성인에서 발생한 대망경색 1예. *대한응급의학회지* 2003;14:452-4.
- 4) 강현구, 이현재, 이재영, 나경준, 백현철, 김정훈 등. 우상복통을 주소로 내원한 27세 남자에서 대망경색 1예. *대한내과학회지* 2007;73:525-9.
- 5) Jeon YS, Cho SG, Kim WH, Kim MY, Suh CH. CT findings of primary torsion of the greater omentum with segmental infarction: case report. *J Korean Radio Soc* 2004;50:437-40.
- 6) 권중혁. 분절성 대망 경색의 초음파 및 전산화 단층촬영 소견. *계명의대학술지* 2007;26:29-36.

- 7) Crofoot DD. Spontaneous segmental infarction of the greater omentum. *Am J Surg* 1980;139:262-4.
  - 8) Rich RH, Filler RM. Segmental infarction of the greater omentum: a cause of acute abdomen in childhood. *Can J Surg* 1983;26:241-3.
  - 9) Varjavandi V, Lessin M, Kooros K, Fusunyan R, McCauley R, Gilchrist B. Omental infarction: risk factors in children. *J Pediatr Surg* 2003;38:233-5.
  - 10) Grattan-Smith JD, Blews DE, Brand T. Omental infarction in pediatric patients: sonographic and CT findings. *AJR* 2002;178:1537-9.
  - 11) Kimber CP, Westmore P, Hutson JM, Kelly JH. Primary omental torsion in children. *J Paediatr Child Health* 1996; 32:22-4.
  - 12) Singh AK, Gervais DA, Hahn PF, Sager P, Mueller PR, Novelline RA. Acute epiploic appendagitis and its mimics. *Radiographics* 2005;25:1521-34.
  - 13) Pines B, Rabinovich J. Idiopathic segmental infarction of greater omentum. *Surg Gynecol Obstet* 1940;71:80-5.
  - 14) Totten HP. Primary idiopathic segmental infarction of the greater omentum. *Am J Surg* 1942;56:676-9.
  - 15) Sanchez J, Rosado R, Ramirez D, Medina P, Mezquita S, Gallardo A. Torsion of the greater omentum. *Surg Laparosc Percutan Tech* 2002;12:443-5.
  - 16) McClure JM, Khalili K, Sarrazin J, Hanbidge A. Radiological features of epiploic appendagitis and segmental omental infarction. *Clinical Radiology* 2001;56: 819-27.
  - 17) Battaglia L, Belli F, Vannelli A, Bonfanti G, Gallino G, Poiasina E, et al. Simultaneous idiopathic segmental infarction of the great omentum and acute appendicitis: a rare association. *World J Emerg Surg* 2008;3:30-4.
  - 18) Karak PK, Millmond SH, Neumann D, Yamase HT, Ramsby G. Omental infarction: report of three cases and review of the literature. *Abdom Imaging* 1998;23:96-8.
  - 19) Kerkhove F, Coenegrachts K, Steyaert L, Ghekiere J, Gabriel CH, Casselman JW. Omental infarction in children. *JBR-BTR* 2006;89:198-200.
  - 20) Fragoso AC, Pereira JM, Estevao-Costa J. Nonoperative management of omental infarction: a case report in a child. *J Pediatr Surg* 2006;41:1777-9.
-