

## 소아에서 대장 림프결절증식의 임상적 및 병리조직학적 소견

가천의과학대학교 길병원 소아청소년과학교실, \*병리학교실

남유니 · 이승현 · 정동해\* · 심소연 · 은병욱 · 최덕영 · 선용한  
조강호 · 류 일 · 손동우 · 전인상 · 차 한

### The Clinical and Histopathologic Findings of Lymphonodular Hyperplasia of the Colon in Infancy and Childhood

Yoo Nee Nam, M.D., Seung Hyeon Lee, M.D., Dong Hae Chung, M.D.\*,  
So-yeon Sim, M.D., Byung Wook Eun, M.D., Deok Young Choi, M.D.,  
Yong Han Sun, M.D., Kang Ho Cho, M.D., Eell Ryoo, M.D.,  
Dong Woo Son, M.D., In-sang Jeon, M.D. and Hann Tchah, M.D.

Departments of Pediatrics, \*Pathology, Gil Hospital, Gachon University of Medicine and Science, Incheon, Korea

**Purpose:** Lymphonodular hyperplasia of the colon (LNHC) is a rare finding in children and its significance as a pathologic finding is unclear. The aim of this study was to investigate the clinical significance of LNHC by analyzing clinical and histopathologic findings in children with LNHC.

**Methods:** We analyzed data from 38 patients who were confirmed to have LNHC by colonoscopy. We checked age, birth history, past history, family history, and clinical symptoms. A hematologic exam, stool exam, and image studies were performed and biopsy specimens were examined by a pathologist. All patients were asked to have short- and long-term follow-up.

**Results:** The mean age of the patients was  $12.5 \pm 14.4$  months. All patients presented with complaints of bloody stool. They appeared healthy and the hematologic findings were within a normal range, with the exception of one case. There was no other identified source of bleeding. On histologic exam, 36 patients (94.7%) had lymphoid follicles and 34 patients (84.5%) fulfilled the criteria of allergic colitis. Regardless of diet modification and presence of residual symptom, there was no recurrence of bloody stool through long-term follow-up in all patients.

**Conclusion:** LNHC is more common in infants who are affected by allergic colitis, but it can appear even after infancy. LNHC should be regarded as the etiology when there are any other causes of rectal bleeding, especially in healthy children. We suggest that LNHC has a benign course regardless of diet modification and it might not require excessive concerns. (**Korean J Pediatr Gastroenterol Nutr 2009; 12: 1~9**)

**Key Words:** Lymphonodular hyperplasia, Colon, Children, Rectal bleeding, Food protein-induced proctocolitis

## 서 론

림프 결절 증식(lymphonodular hyperplasia, LNH)은 1~4 mm 크기의 부드러운 결절이 노란색에서 분홍색 또는 흰색을 띠며 장 점막을 따라 흩어져 분포해 있는 소견으로 방사선 조영술이나 내시경 등의 소아 위장관 검사 시 흔히 발견할 수 있다<sup>1~3</sup>). 그러나 여러 문헌 속에서 물방울 무늬 장, 비경화성 회장염, 림프 가성 폴립 증, 말단 림프양 회장염 등의 다양한 이름으로 불려 왔을 만큼 이 소견의 disease entity와 임상적인 의미는 명확히 정해지지 않았으며 계속 연구 중이다<sup>4,5</sup>).

말단 회장에서 보이는 LNH는 비교적 흔하나 대장에서의 림프 결절 증식(lymphonodular hyperplasia of the colon, LNHC)은 드물며 그 동안 몇 예의 증례 또는 소규모 그룹에 대한 연구만 보고 되었다<sup>1,5~9</sup>). 최근 소아에서도 내시경의 발달과 더불어 검사가 보편화되면서 다양한 질환에서 동반되는 내시경적 소견으로 많이 보고되기 시작하면서 이 소견의 임상적인 의의에 대하여 좀 더 큰 규모의 연구가 진행되고 있는 상황이다<sup>3,10</sup>).

LNHC와 관련하여 가장 많은 연구가 진행된 질환은 음식 알레르기 및 알레르기성 직결장염이며<sup>3,11~13</sup>) 이외에 염증성 장질환, 공통 가변 면역 결핍증 등에서 관찰되는 것으로 볼 때 이 소견이 면역작용과 관련 있다고 추정되기도 하며<sup>3,8</sup>) 최근 발달 장애, 자폐증 등의 질병과 관련한 연구도 보고되고 있으나<sup>10,14</sup>) 아직 LNHC에 대한 임상적인 의의는 확립되지 않은 상태이다.

우리나라 문헌 상에서 LNHC는 알레르기성 대장염에서 볼 수 있는 내시경적 소견으로 여러 차례 보고되었지만<sup>13,15</sup>) LNHC 소견 자체에 대한 고찰은 없었다. 이에 저자들은 LNHC으로 진단된 환아들의 임상 양상과 검사소견, 조직학적 소견 및 임상 경과 등을 분석하여 소아에서 LNHC의 임상적 의의에 대하여 알아 보고자 하였다.

## 대상 및 방법

### 1. 대상

2003년 5월부터 2008년 10월까지 가천의대 길병원 소아청소년과에 다양한 위장관 증상으로 입원하여 하

부 소화관 내시경을 시행 받은 환아들 중 검사 당시 육안적 관찰 소견 상 LNHC이 확인되었던 환아들을 대상으로 전향적으로 연구하였다.

### 2. 방법

1) 임상적 접근과 검사: 내시경 검사를 받을 당시 성별과 연령, 출생력, 과거력 및 가족력을 조사하였으며 주 호소와 동반 증상, 식이 방법과 주요 신체 진찰 소견을 차트에 기록하였다. 모든 환아에서 혈액을 채취하여 일반 혈액 검사, 간 기능 검사, 혈액 응고 검사, 적혈구 침강 속도와 C 반응성 단백질 검사 등을 시행하였으며 대변에서 잠혈 반응 검사, 기생충 검사 및 세균 배양 검사를 실시하였고 모든 예에서 로타 바이러스 감염 여부를 확인하였다. 그 외 복부 단순 엑스레이 검사, 복부 초음파, 맥켈 스캔, 위장관 출혈 스캔, 바륨 관장 검사 등은 필요에 따라 혹은 보호자의 동의 등 검사 가능 여부에 따라 시행하였다. 혈청 IgE와 MAST 검사는 전향적으로는 시행하지 않았다.

2) 내시경 검사와 조직학적 접근: 내시경 검사는 사전 동의를 이루어진 상태에서 대장 내시경(PCF Q260AI, GIF Q260 or GIF XP160, Olympus, Japan)을 이용하여 시행하였다. 검사 대상자는 최소 6시간 동안 금식 상태에서 검사 전 글리세린 관장을 받았으며 진정은 필요시 미다졸람(Dormicum, Korea Roshe, Korea)으로 시행하였다. 내시경은 직장에서부터 가능한 경우 말단 회장까지 진행하였다. 대장 어느 부위에서든지 한 시야에서 림프결절이 10개 이상 보이는 경우에 의미 있는 림프결절 증식으로 진단하였으며 이러한 소견이 전형적으로 보이는 부위에서 조직검사를 각각 시행하였다.

조직은 포르말린으로 고정하고 파라핀으로 포매 후 Hematoxylin-eosin 염색을 시행하여 한 명의 병리과 전문의가 임상 정보 및 내시경 소견을 알지 못하는 상태에서 광학 현미경으로 판독하였다. 각 대상 조직에서 림프 소절과 종자 중심의 존재 여부를 확인하였다. 그리고 점막 고유 층에서 침윤된 호산구 개수를 고배율 시야 당 평균으로 구하고 상피 내 또는 점막 근육 층에서 호산구가 확인되는지 여부를 조사하여 알레르기성 대장염의 조직학적 진단 기준을 만족시키는 예가 몇 명 인지를 12개월 전후를 기준으로 연령대에 따라 조사하였다. 알레르기성 대장염의 조직학적인 진단 기준은 고

배출 시야 당 6개 이상의 호산구 침윤을 확인하거나 상피 내 또는 점막 근육층에서 호산구가 1개 이상 확인되는 경우로 정의하였다<sup>16)</sup>.

3) 경과 추적 관찰: 모든 환아는 검사 시행 후 퇴원하였으며 퇴원 후 여건에 따라 대략 7일 정도 기간의 단기 외래 추적 관찰을 시행하여 잔존 증상 유무에 대해 조사하였다. 또한 장기 추적이 가능했던 모든 대상자에게 3~68개월 이후 전화 설문문을 통해 증상의 경과와 이후의 재발 여부, 병력 유무, 현재 건강 상태 등을 파악하였다.

**결 과**

**1. 대상 환자의 임상적 특징**

연구기간 동안 1개월부터 18세까지 총 365명에게 대장 내시경이 시행되었고 내시경 소견은 정상, 대장 또는 직장 용종, 염증성 장질환, 치질, 감염성 대장염 등으로 다양하였다. 이 중 내시경 검사 당시 LHNC 소견을 보였던 대상 환아들은 모두 38명으로 남아가 24명(63.1%), 여아가 14명(36.9%)이었고 나이는 1개월부터 6세 7개월까지로 평균 12.5±14.4개월이었으며 12개월 이하의 영아가 28명(73.6%), 13개월 이상의 소아는 10명(26.4%)이었다. 38명의 출생 당시 몸무게는 3.2±0.8 kg이었으며 이 중 저체중 출생아는 3명(7.8%)이었다.

내원 당시 몸무게는 9.6±3.8 kg (5.9~27, 범위)였으

며 3백분위수 미만 1명, 97백분위수를 넘었던 1명을 제외한 나머지 36명(94.7%)은 모두 정상 체중 백분위수에 속하였다(Table 1).

38명 모두 혈변을 주소로 내원하였는데 혈변의 양상은 고춧가루 뿌린 모양, 실핏줄 모양, 점액질의 변과 섞인 모양, 혈성 설사 등으로 다양하였다. 전체 환아 중 설사가 17명(44.3%)으로 가장 많이 동반되었으며 점액성 변, 구토, 복통, 경구 섭취 부족, 발열, 변비 등의 동반 증상을 보였다. 발열이 동반된 2명의 경우 신체 진찰 상에서 인두의 발적이 동반되었다. 대상 환아들의 식이는 모유 단독 수유, 분유 단독 수유가 각각 12명(31.5%), 4명(10.4%)이었으며 이유식과 모유를 병행하는 경우가 7명(18%), 이유식과 우유를 병행하는 경우가 5명(13.1%), 이유식과 혼합 수유를 병행하는 경우가 1명(2.7%)이었으며 영아기를 지난 소아의 경우 일반 식이를 하는 예가 9명(23.6%)이었다(Table 2).

모세기관지염, 폐혈증, 요로감염, 장염 등으로 입원한 병력을 가진 환아들이 다수 있었으나 특이적이지 않았으며 단지 1예에서만 아토피 피부염의 과거력을 보였다. 알레르기의 가족력은 1예에서 확인되었다. 신체 진찰에서 모든 환아는 비교적 건강해 보였으며 항문 열상이 관찰된 1명 외에 다른 특이할 만한 진찰 소견을 보이는 환아는 없었다.

**Table 1.** Demographic Data of Patients with Lymphonodular Hyperplasia of the Colon

	Mean±SD	Median (Range)	No. (%)
Total			38 (100.0)
Sex (Male : Female)			24 : 14 (63.1 : 36.9)
Age (months)	12.5±14.4	7.0 (1.0~79.0)	
≤12 months			28 (73.6)
>12 months			10 (26.4)
Birth weight (kg)	3.2±0.8	3.2 (2.2~4.0)	
<2.5 kg			3 (7.8)
≥2.5 kg			35 (92.2)
Body weight (kg)	9.6±3.8	8.7 (5.9~27.0)	
<3 percentile			1 (2.7)
3~25 percentile			7 (18.4)
25~75 percentile			18 (47.3)
75~97 percentile			11 (28.9)
>97 percentile			1 (2.7)

**Table 2.** Clinical Characteristics of Patients with Lymphonodular Hyperplasia of the Colon

	No. (%)		
	Total	Age ≤12 months	Age >12 months
Chief complaints			
Bloody stools	38 (100.0)	28	10
Associated symptoms			
Diarrhea	17 (44.3)	13 (46.4)	4 (40.0)
Mucoid stool	5 (13.1)	3 (11.1)	2 (20.0)
Vomiting	5 (13.1)	4 (10.5)	1 (10.0)
Abdominal pain	3 (7.8)	0 (0.0)	3 (30.0)
Poor oral intake	3 (7.8)	2 (5.4)	1 (10.0)
Fever	2 (5.3)	2 (5.4)	0 (0.0)
Constipation	1 (2.7)	0 (0.0)	1 (10.0)
None	15 (39.4)	11 (39.3)	4 (40.0)
Type of feeding			
Exclusive milk feeding			
BMF : AMF : mixed	12 : 4 : 0	11 : 4 : 0	1 : 0 : 0
Milk feeding with weaning			
BMF : AMF : mixed	7 : 5 : 1	7 : 5 : 1	0
Normal diet	9 (23.6)	0 (0.0)	9 (90.0)

**Table 3.** Laboratory Values of Patients with Lymphonodular Hyperplasia of the Colon

	Mean±SD	Median (Range)
Hemoglobin (g/dL)	11.7±0.96	11.7 (9.1~13.4)
WBC count (/μL)	11,906±2,925	11,700 (6,200~19,340)
Eosinophil count (/μL)	369±312	272 (17~1,442)
Platelet (/μL)	382,000±107,000	369,000 (179,000~570,000)
Albumin (mg/dL)	4.3±0.3	4.4 (3.6~5.1)
AST (IU/L)	43±12	41 (20~83)
ALT (IU/L)	23±14	20 (4~73)
PT (sec)	11.8±0.8	11.6 (10.5~13.7)
aPTT (sec)	43.0±12.8	35.7 (26.3~51.3)
ESR (mm/hr)	4±4	2 (2~16)
hsCRP (mg/dL)	0.24±0.30	0.10 (0.01~1.10)

## 2. 검사 소견

말초 혈액 검사에서 혈색소는 평균 11.7±0.96 g/dL였으며 연령대 별 빈혈 기준에 해당하는 경우가 1예 있었다. 절대 호산구 수는 평균 369±312/μL로 250/μL 이상이 21명(55.2%), 800/μL 이상이 4명(10.5%)이었다. 혈청 알부민은 평균 4.3±0.3 mg/dL로 모두 정상 범위였으며 혈액 응고 검사 수치도 모두 정상 범위 안에 속하였다. 적혈구 침전 속도와 C-반응성 단백질은 각각 평균 4±4 mm/hr, 0.24±0.30 mg/dL였다(Table 3).

모든 예에서 로타 바이러스는 음성이었으며 대변 배양 검사상 특이한 균은 자라지 않았다. 복부 단순 촬영에서는 대부분 정상이거나 약간의 장 폐쇄 소견을 보였으며 8명(21.0%)에게 시행한 복부 초음파 상 특이할 만한 소견은 없었다.

또한 각각 17명(44.7%), 10명(26.3%)에게 맥켈 스캔, 위장관 출혈 스캔 검사를 시행하였는데 결과는 모두 음성이었다.

9명(23.7%)에게 바륨 대장 조영술을 실시하였는데 4예(44.4%)에서 LNHC 소견, 4예(44.4%)에서 정상 대장

소견, 1예(11.1%)에서 비특이적 대장염 소견을 보였다.

### 3. 조직학적 소견

38명 모두 조직 검사가 시행되었다. 조직의 위치는 생검을 시행한 위치에 따라 상행 결장, 횡행 결장, 하행 결장, S-상 결장, 직장 등이 포함되었는데 36명(94.7%)에서 림프 소절의 증식이 보였으며 32명(84.2%)에서 종자 중심이 확인되었다. 점막의 고유 층에서 호산구의 침윤은 고배율 시야당 6개 미만인 6명(15.8%), 6개 이상 20개 미만이 30명(78.9%), 20개 이상이 2명(5.3%)이었다. 상피 내 호산구가 확인된 경우가 33명(86.8%), 점

막 내 근육층에서 호산구가 보인 경우가 4명(10.5%)이었으며 알레르기성 대장염의 진단 기준을 만족하는 경우는 총 34명(89.4%)이었다(Table 4).

### 4. 임상 경과

총 38명의 환자 중 33명은 최근까지 외래 또는 전화 설문으로 경과를 알 수 있었으나 5명은 경과 관찰을 할 수 없었다. 경과 관찰이 가능했던 33명 중 8명(24.2%)에서는 경험적으로 혈변의 원인으로 의심이 되었던 식이를 조절하였다. 즉, 모유 수유아의 엄마 식이에서 우유나 두유, 콩 제품 등을 제거하거나 모유 수유를 분유로 바꾸거나 정상 식이를 하는 13개월 이상에서 생우유나 두유 등의 식이를 변경하였다. 그러나 25명(75.8%)에서는 환자 또는 모유 수유아 엄마의 식이를 조절하지 않았다.

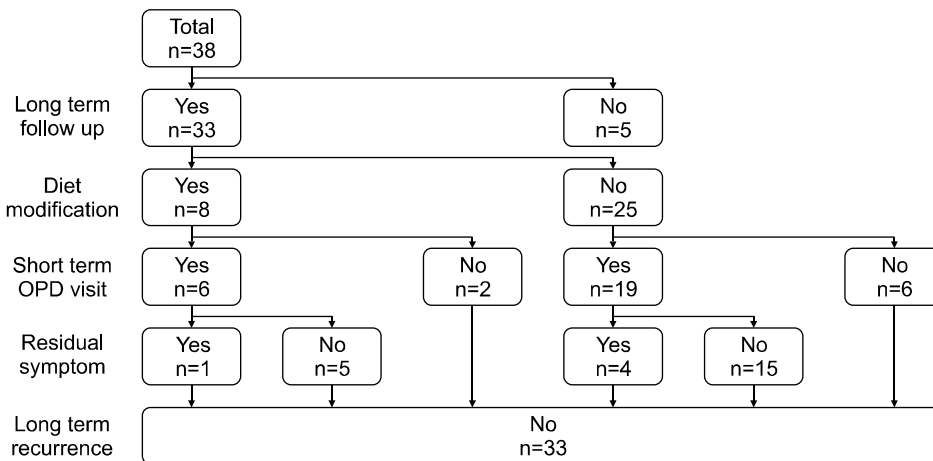
식이 변경을 시도했던 8명 중에서 6명(75.0%), 시도하지 않았던 25명 중에서 19명(76%)이 퇴원 후 평균 6.4±4.5일 만에 외래 추적 관찰이 가능했는데 식이 변경을 시도했던 환자 중 1명, 시도하지 않았던 환자 중 4명이 외래 추적 당시 혈변의 증상이 남아 있었으나 5명 모두 1~2달 후에 혈변의 완전 소실을 보였다. 또한 평균 34.6±18.0개월의 장기 추적 경과 관찰이 가능했던 33명 모두에서 혈변이 일정한 기간이 지나 소실된 후 재발을 보이지 않았다(Fig. 1).

**Table 4.** Microscopic Findings of Patients with Lymphonodular Hyperplasia of the Colon

	No. (%)		Total
	≤12 months	>12 months	
Number	28	10	38
Lymphoid follicles	27 (98.4)	9 (90.0)	36 (94.7)
Germinal center	24 (85.7)	8 (80.0)	32 (84.2)
No. of eosinophils in lamina propria			
< 6/HPF	4 (14.3)	2 (20.0)	6 (15.8)
6 ~ 20/HPF	22 (78.6)	8 (80.0)	30 (78.9)
> 20/HPF	2 (7.1)	0 (0.0)	2 (5.3)
Intraepithelial eosinophils > 1/HPF	25 (92.6)	8 (80.0)	33 (86.8)
Muscularis mucosa eosinophils > 1/HPF	2 (7.1)	2 (20.0)	4 (10.5)
No. of patients who fulfilled criteria of allergic colitis	26 (92.9)	8 (80.0)	34 (89.5)

## 고 찰

LNHC는 소규모의 증례 또는 연구 결과 외에 많은 연구가 진행되지는 않았지만 수십 년에 걸쳐 disease



**Fig. 1.** Clinical progress flow-chart: In the 38 patients with lymphonodular hyperplasia of the colon, 33 patients could be monitored until now. Regardless of diet modification and presence of residual symptom, there were no recurrence of bloody stool through long term follow up in all patients.

entity와 임상적인 중요성에 대해 여러 방향으로 논란의 대상이 되어 왔다. 초창기 Capitanio 등<sup>6)</sup>과 Riddlesberger 등<sup>5)</sup>은 LNHC에 대하여 각각 19명, 48명의 증례를 보고하면서 LNHC이 임상 증상의 유무와 관련이 없음을 밝히고 이 소견이 정상 또는 나이와 관련되어 나타나는 것이라는 의견을 제시하였다.

그러나 Kaplan 등<sup>9)</sup>은 혈변을 주소로 내원한 95명의 환자 중 LNHC를 보인 예가 28명이었음을 보고하면서 LNHC를 병적인 소견으로 규정하여 이전의 주장과 상반되는 견해를 보였으며 Gottrand 등<sup>17)</sup> 역시 LNHC를 보이는 소아에서 대조군에 비해 혈변이 의미있게 많은 빈도로 나타남을 보고하면서 LNHC를 하부 위장관 출혈의 한 원인으로 제시하였다.

Colon 등<sup>1)</sup>은 비교적 큰 규모의 147예를 대상으로 한 연구에서 대상군을 1세 이하, 2~6세, 7세 이상의 세 그룹으로 나누어 분석하였는데 1세 이하에서는 통증 없는 직장 출혈과 대장의 림프 결절 증식이 주된 소견이었으나 나이가 많아질수록 복부 통증과 소장 림프 결절 증식이 많아짐을 보고하면서 소장의 림프 결절 증식은 복부 통증과 관련이 있고 대장의 림프 결절 증식은 혈변과 관련이 있다는 의견을 제시하였다.

또한 최근의 Kokkonen 등<sup>3)</sup>의 보고에서는 영아에서의 우유 알레르기, 큰 소아에서 식후 복통 또는 설사를 주소로 대장 내시경 검사를 시행한 140예 중 46예에서 LNHC이 확인됨을 보고하였다. 본 연구에서는 모든 환자에서 혈변이 대장 내시경을 시행하게 된 적응증으로 확인되었으며 이 외에 동반 증상은 설사, 점액질 변, 구토, 복통 순이었다. 그 외 2명에서 발열이 동반되었으나 2명 모두 신체 진찰 상에서 인두의 발적 소견을 보였으며 3일 이내 발열이 소실되면서 기침 등의 증상이 발생했던 것으로 볼 때 우연히 인두염이 동반되었을 가능성이 높았다. 연령대별로 구분했을 때 12개월 이하의 영아에서 보챔 등의 증상은 없었고 2세 이상의 소아 10명 중 3명(30%)에서 복통이 동반되었다. 그 외 설사, 점액질 변, 구토 등의 동반 증상과 혈변 외 무증상은 두 연령 그룹에서 모두 비슷한 분포를 보였다.

이전 연구와 달리 본 연구에서 연령대와 상관 없이 모든 환자에서 혈변이 주 증상이며 복통, 변비 등의 증상은 많지 않았던 점은 아직까지 우리나라에서는 혈변과 같은 비교적 중하고 응급으로 여겨지는 증상에서는

바로 확인할 수 있는 내시경 검사를 시행하는 데 대부분 이견이 없으나 만성 복부 통증, 변비 등의 증상은 비교적 가볍게 여기거나 시행하기 쉬운 다른 검사들이 많기 때문에 아이에게 고통스러운 내시경 검사를 시행하는 데 주저함이 있는 것이 한 원인이 될 것이라 사료된다.

Colon 등<sup>1)</sup>과 Kokkonen 등<sup>3)</sup>의 연구에서는 십이지장, 말단 회장, 대장 등에서 LNHC의 분포에 따른 상관관계가 있었으나 본 연구에서는 위장관 증상이 의심되지 않은 경우 상부 위장관 내시경을 동시에 시도하지 않았으며 LNHC가 이미 진단은 되었으나 대장 내시경이 말단 회장까지 접근하기 어려웠던 경우가 적지 않았기 때문에 LNHC와 다른 부위의 LNHC와의 연관성을 알아볼 수 없었다.

본 연구에서 대상 환아들은 미숙아 3예를 제외한 대부분이 특별한 산과적 문제 없이 정상 체중으로 태어났으며 내원 당시 체중은 대부분 정상 범위였다. 모든 환아가 혈변을 주소로 내원하였지만 철 결핍성 빈혈로 치료 중인 환아를 제외하고 모든 예에서 헤모글로빈이 연령대 별 빈혈 기준 이상이었다. 그 외 다른 혈액학적 검사 모두 정상 범위 또는 정상에서 약간 벗어난 수준이었으며 대변 배양 검사, 영상학적 검사 등을 통해서도 다른 출혈을 일으킬 만한 원인이 없었다는 것을 알 수 있었다. 이는 LNHC가 비교적 건강한 소아에서 하부 위장관 출혈에 대한 여러 검사에서 출혈을 일으킬 만한 다른 원인을 찾지 못했을 때 진단으로 고려해야 할 소견이라고 한 이전의 보고들과 같은 결과였다<sup>18,19)</sup>.

최근의 여러 연구에서 위장관의 LNHC 소견이 어떠한 자극에 대한 증가된 면역 반응의 지표로 임상적 의의를 가지면서 여러 면역 질환, 특히 음식 알레르기와의 관련 연구가 많이 진행되고 있다<sup>2,3,12)</sup>. 이 중 음식 알레르기 및 식품 단백질 유발성 위장관 질환에 대한 새로운 분류가 제시되고 식품 단백질 유발성 직결장염(food protein induced proctocolitis, FPIPC)이 새로운 질환의 카테고리로서 임상적인 중요성이 부각되면서 LNHC와의 높은 관련성이 제시되고 있다. FPIPC는 이른 영아기에 비교적 건강한 환자에서 소량의 혈변을 일으키는 흔한 원인 질환으로서 식품 단백질 유발성 소장대장염이나 식품 단백질 유발성 장병증 등에 비해 양성 경과를 취하는 것이 특징이다<sup>15,16,20)</sup>.

이 질환은 우유, 두유 등의 식품 단백질과 관련하여 나타나는데 알레르기성 대장염(allergic colitis), 알레르기성 호산구성 직결장염(allergic eosinophilic proctocolitis), 식품 유발성 호산구성 직결장염(food induced eosinophilic proctocolitis) 등으로 다양하게 불리며 여러 진단명 사이에 혼선을 빚어 왔다. 아직까지 이들 사이의 명확한 구분 또는 정확한 진단 기준이 확립되어 있지 않은 상황이나 최근 대장 내시경을 통한 내시경적 소견과 조직학적인 검사가 진단에 중요하다고 보고되고 있다<sup>16,20,21</sup>. 알레르기성 대장염에 대한 여러 연구에서 이 질환의 내시경적 주요 소견으로 LNHC가 보고 되었는데<sup>15,21</sup> 최근 황 등<sup>13</sup>의 보고에 의하면 FPIPC의 내시경 검사 상 LNHC가 97.4%로 거의 대부분에서 보였다.

본 연구에서 12개월 이하의 영아는 총 28예였는데 모두 혈변을 주소로 내원하였으며 철 결핍성 빈혈로 치료를 받고 있던 1예를 제외하고 모두 신체 진찰 상 건강해 보였으며 혈변을 일으킬 만한 다른 원인이 발견되지 않았고 검사 소견 모두 정상 범위 안에 속하였다. 또한 조직 검사 상에서 알레르기성 대장염의 진단 기준인 1) 점막 고유층 고배율 시야 당 호산구 침윤이 6개 이상이거나 2) 상피 내 세포나 근육 점막층에서 호산구 침윤이 확인되는 경우를 만족하는 예가 26명(92.8%)이었다. 이는 LNHC이 알레르기성 대장염의 주요한 내시경 소견이라는 이전의 연구와 상응하는 결과이다<sup>13,15,21</sup>. 하지만 식품 단백질 유발성 직결장염이 이른 영아기에서 주로 나타난다는 것을 고려할 때 본 연구에서는 38명 중 10명(26.4%)의 연령대가 13개월 이상이었다는 점은 LNHC가 FPIPC 고유의 질병 특이적인 소견은 아니라는 것을 반영한다. 다만 이전의 연구 결과와 더불어 LNHC가 FPIPC와 밀접한 관련이 있음이 확인되었으므로 영아가 다양한 적응증으로 대장 내시경 검사를 시행하였을 때 LNHC 소견을 보인다면 FPIPC의 가능성을 고려해야 할 필요성이 있을 것이다.

Colon 등<sup>1)</sup>은 영상학적으로 진단된 147예의 LNHC 중 22예에서 조직검사를 시행했는데 22예 모두 조직학적으로 LNHC 소견을 보였음을 보고하였다. 이에 비해 Turunen 등<sup>12)</sup>의 연구에서는 LNHC가 의미 있게 많았던 그룹과 정상 대조군과의 조직학적 소견을 비교한 결과 두 그룹 간의 림프소절 유무에 대한 유의한 차이를 발견하지 못했다. 본 연구에서는 38명 중 림프 소절을 보인

경우는 36예(94.7%), 이중 종자 중심이 동반된 경우는 32예(84.2%)로서 내시경적 LNHC가 점막이 용기된 소견이 아닌 실제 림프 조직이라는 것을 확인할 수 있었다. 단 모든 예에서 동반되지 않았던 이유로 우선 조직검사를 시행하는 위치에 따른 검사 오류를 생각해 볼 수 있고 또는 이전의 연구처럼 LNHC의 내시경적 소견과 조직학적 소견이 유의한 연관성이 없을 가능성을 제시할 수는 있지만<sup>12)</sup> 본 연구에서는 대조군을 설정할 수 없었기 때문에 확실한 판단은 힘들다고 생각한다. 따라서 LNHC의 내시경적 소견과 조직학적 소견과의 관계를 정립하기 위해서는 정상 대조군 대장의 내시경적, 조직학적 소견과 비교하는 추가적인 연구가 필요할 것이다.

여러 연구에서 다른 질환과 동반되지 않은 LNHC는 양성 경과를 밟으며 시간이 지나감에 따라 큰 후유증을 남기지 않고 호전된다고 보고되었다<sup>19,18</sup>. 본 연구는 이러한 연구 결과들을 적용시켜 LNHC를 장기간 추적 관찰하여 그 경과를 알아보았다는 데 의의가 있다. 단기간 추적 관찰이 가능했던 25명 중 20명에서 잔존 증상이 없었다는 점으로 볼 때 LNHC에 의한 증상이 짧은 기간에 호전됨을 추정할 수 있었으며 장기간 추적 관찰이 가능했던 모든 예에서 단기간 추적 관찰 시 잔존 증상이 남아 있던 여부와 상관 없이 양호한 경과를 보였다는 점은 이전 연구들과 상응하는 결과였다.

따라서 이를 임상적으로 적용시켜 볼 때 소아에서 혈변 등의 이유로 대장 내시경을 시행 후 다른 혈변의 원인이 없이 LNHC가 발견된다면 양호한 임상 경과를 보호자에게 설명하고 어느 정도 안심시킬 수 있는 근거가 될 수 있을 것이다. 단, 장기간 추적 관찰이라는 것에 대한 정해진 기준이 없고, 2008년도에 검사를 시행했던 6예에 대해서는 아직 추적 관찰이 1년이 넘지 않았으므로 향후 지속적인 경과 관찰이 필요할 것이다.

최근 Xanthakos 등<sup>22)</sup>은 혈변을 보는 영아에서 증상에 대한 지나친 우려로 인해 성급하게 모유 수유를 중단하거나 분유 수유아의 경우 값비싼 단백질 가수분해물 분유로 바꾸는 것에 대해 우려를 표하였다. 그는 알레르기성 대장염의 조직학적 근거가 없는 LNHC는 식이 변경을 하지 않아도 증상이 저절로 없어짐을 보고하였는데 본 연구에서도 알레르기성 대장염의 조직학적 기준을 만족하지 못했던 4예 모두 식이 변경 없이 증상이 소실되고 재발하지 않았음을 확인할 수 있었다. 뿐만

아니라 본 연구에서는 전 예에서 식이의 종류 및 식이 변경 유무와 상관 없이 장기간 추적 관찰에서 증상이 소실되고 재발하지 않음을 확인할 수 있었기에 앞으로 혈변이 주 증상인 비교적 건강한 영아에서 대장 내시경 상 LNHC를 보일 때 무리하게 모유 수유를 중단하거나 값비싼 분유로 대체하기보다 시간적인 여유를 가지고 증상에 대한 경과 관찰을 하도록 권유할 수 있으리라 여겨진다.

**요 약**

**목적:** 소아에서 대장의 림프 결절 증식은 비교적 드물다고 알려져 있으며 몇 예의 증례 또는 소규모 그룹에 대한 연구만 보고 되어 왔고 임상적인 의의가 아직 확립되어 있지 않다. 본 연구에서는 대장에 림프 결절 증식 소견을 보였던 환아들의 임상적 특징, 검사 소견 및 조직학적 소견 등을 분석하여 이 소견에 대한 임상적 의의에 대하여 알아보하고자 하였다.

**방법:** 2003년 5월부터 2008년 10월까지 가천의대 길병원 소아청소년과에서 하부 소화관 내시경 검사를 시행 받은 환아들 중 검사 당시 육안적으로 대장의 림프 결절 증식 소견을 보였던 38명을 대상으로 하였다. 내시경 검사를 받을 당시 성별, 연령, 출생력, 과거력 및 가족력을 조사하였으며 주 호소와 동반 증상, 식이 방법과 주요 신체 진찰 소견을 확인하였다. 혈액 검사, 대변 검사, 영상학적 검사를 시행하였으며 내시경 검사 시 모든 환아에서 조직검사를 시행하여 이를 분석하였다. 내시경 검사 후 단기 및 장기 추적을 통해 증상의 경과를 관찰하였다.

**결과:** 총 38명의 환아 중 남아가 24명(63.1%), 여아가 14명(36.9%)이었고 내원 당시 나이는 평균 12.5±14.4개월이었으며 12개월 이하의 영아가 28명(73.6%), 13개월 이상의 소아는 10명(26.4%)이었다. 38명 모두 혈변을 주소로 내원하였다. 전체 환아 중 설사가 17명(44.3%)으로 가장 많이 동반되었으며 점액성 변, 구토, 복통, 경구 습취 부족, 발열, 변비 등의 동반 증상을 보였다. 모든 환아는 신체 진찰 상 비교적 건강해 보였다. 혈액 검사 상 헤모글로빈, 혈청 알부민, 혈액 응고 검사 수치 등은 1예를 제외하고 모두 정상 범위였다. 대변 세균 배양 검사, 영상학적 검사상 다른 출혈의 원인을 찾을 수 없었다. 조직검사 상 36예(94.7%)에서 림프 소

절이 확인되었으며 34예(84.5%)에서 알레르기성 대장염의 조직학적 기준을 만족하였다. 단기 경과 추적이 가능했던 25명 중 20명에서 증상이 소실되었으며 장기 경과 추적이 가능했던 33명 모두에서 증상이 호전되고 재발하지 않았다.

**결론:** 대장의 림프 결절 증식 소견은 알레르기성 대장염과 관련하여 영아에서 더 흔하지만 소아 전 연령대에서 나타날 수 있다. 특히 비교적 건강한 소아에서 다른 하부 위장관 출혈의 원인을 찾을 수 없고 내시경상 LNHC를 보이면 이를 하나의 진단으로 간주할 수 있을 것이다. 증상은 식이 변경과 상관 없이 소실되었고 장기간 추적 관찰에서 재발하지 않아 양성 질환임을 확인할 수 있었다.

**참 고 문 헌**

- 1) Colon AR, DiPalma JS, Leftridge CA. Intestinal lymphonodular hyperplasia of childhood: patterns of presentation. *J Clin Gastroenterol* 1991;13:163-6.
- 2) Suarez Cortina L, Belanger-Quintana A. Lymphonodular hyperplasia as a sign of food allergy in children. *J Pediatr Gastroenterol Nutr* 2000;30:351.
- 3) Kokkonen J, Karttunen TJ. Lymphonodular hyperplasia on the mucosa of the lower gastrointestinal tract in children: an indication of enhanced immune response? *J Pediatr Gastroenterol Nutr* 2002;34:42-6.
- 4) Fieber SS, Schaefer HJ. Lymphoid hyperplasia of the terminal ileum--a clinical entity? *Gastroenterology* 1966; 50:83-98.
- 5) Riddlesberger MM, Lebenthal E. Nodular colonic mucosa of childhood: normal or pathologic? *Gastroenterology* 1980;79:265-70.
- 6) Capitanio MA, Kirkpatrick JA. Lymphoid hyperplasia of the colon in children. Roentgen observations. *Radiology* 1970;94:323-7.
- 7) Theander G, Tragardh B. Lymphoid hyperplasia of the colon in childhood. *Acta Radiol Diagn (Stockh)* 1976;17: 631-40.
- 8) Ranchod M, Lewin KJ, Dorfman RF. Lymphoid hyperplasia of the gastrointestinal tract. A study of 26 cases and review of the literature. *Am J Surg Pathol* 1978;2:383-400.
- 9) Kaplan B, Benson J, Rothstein F, Dahms B, Halpin T. Lymphonodular hyperplasia of the colon as a pathologic finding in children with lower gastrointestinal bleeding. *J*



- Pediatr Gastroenterol Nutr 1984;3:704-8.
- 10) Wakefield AJ, Ashwood P, Limb K, Anthony A. The significance of ileo-colonic lymphoid nodular hyperplasia in children with autistic spectrum disorder. *Eur J Gastroenterol Hepatol* 2005;17:827-36.
  - 11) Kokkonen J, Karttunen TJ, Niinimäki A. Lymphonodular hyperplasia as a sign of food allergy in children. *J Pediatr Gastroenterol Nutr* 1999;29:57-62.
  - 12) Turunen S, Karttunen TJ, Kokkonen J. Lymphoid nodular hyperplasia and cow's milk hypersensitivity in children with chronic constipation. *J Pediatr* 2004;145:606-11.
  - 13) Hwang JB, Park MH, Kang YN, Kim SP, Suh SI, Kam S. Advanced criteria for clinicopathological diagnosis of food protein-induced proctocolitis. *J Korean Med Sci* 2007;22:213-7.
  - 14) Wakefield AJ, Anthony A, Murch SH, Thomson M, Montgomery SM, Davies S, et al. Enterocolitis in children with developmental disorders. *Am J Gastroenterol* 2000; 95:2285-95.
  - 15) Lee JH, Kim SS, Park JO. A study on the clinical courses, sigmoidoscopic and histologic findings of allergic proctocolitis. *Korean J Pediatr* 2008;51:276-85.
  - 16) Mueller S. Classification of eosinophilic gastrointestinal diseases. *Best Pract Res Clin Gastroenterol* 2008;22:425-40.
  - 17) Gottrand F, Erkan T, Turck D, Farriaux JP, Dejobert Y, Lecomte-Houcke M. Food-induced bleeding from lymphonodular hyperplasia of the colon. *Am J Dis Child* 1993;147:821-3.
  - 18) Vinton NE. Gastrointestinal bleeding in infancy and childhood. *Gastroenterol Clin North Am* 1994;23:93-122.
  - 19) Rayhorn N, Thrall C, Silber G. A review of the causes of lower gastrointestinal tract bleeding in children. *Gastroenterol Nurs* 2001;24:77-82; quiz 82-3.
  - 20) Heine RG. Pathophysiology, diagnosis and treatment of food protein-induced gastrointestinal diseases. *Curr Opin Allergy Clin Immunol* 2004;4:221-9.
  - 21) Diaz NJ, Patricio FS, Fagundes-Neto U. Allergic colitis: clinical and morphological aspects in infants with rectal bleeding. *Arq Gastroenterol* 2002;39:260-7.
  - 22) Xanthakos SA, Schwimmer JB, Melin-Aldana H, Rothenberg ME, Witte DP, Cohen MB. Prevalence and outcome of allergic colitis in healthy infants with rectal bleeding: a prospective cohort study. *J Pediatr Gastroenterol Nutr* 2005;41:16-22.