

안와 주위 봉와직염을 동반한 랑게르한스 세포 조직구증 1례

연세대학교 의과대학 소아과학교실, 병리학교실*

유하연 · 김기환 · 최준정* · 김동수

A Case of Langerhans Cell Histiocytosis Mimicking Periorbital Cellulitis

Ha Yeon Yoo, M.D., Ki Hwan Kim, M.D., Jun Jeong Choi, M.D.* and Dong Soo Kim, M.D., Ph.D.

Departments of Pediatrics and Pathology*, Yonsei University College of Medicine, Seoul, Korea

Langerhans cell histiocytosis is a rare disease in children. However, Langerhans cell histiocytosis encompasses a wide spectrum of clinical presentations and mimics other conditions. A 1-year-old boy presented with signs of periorbital cellulitis that initially responded to antibiotics, but remained as a same-sized mass with serial orbital computed tomography. The lesion was partially excised. Histopathology and immunohistochemical staining confirmed the diagnosis of Langerhans cell histiocytosis. This case demonstrates that in patients with periorbital cellulitis which has relapsed or responded inadequately to antibiotics, further investigation should be initiated to rule out other inflammatory causes. (Korean J Pediatr Infect Dis 2009;16:220-223)

Key Words : Histiocytosis, Langerhans cell, Orbital cellulitis

서 론

안와격막은 얇은 근막의 일종으로 안와주변 골막과, 안검판을 수직으로 연결해주고 있으며 격막전부와 안검에 걸쳐 감염성 염증이 생기는 것을 안와격막전 봉와직염(preseptal cellulitis) 또는 안와주위 봉와직염(periorbital cellulitis)라고 한다.

이는 소아 안와감염의 대부분을 차지하고 주로 부비동염의 합병증으로 발생한다¹⁾. 부비동의 염증으로 정맥에 울혈이 생기면 염증성 부종에 의해 안와주위 봉와직염이 발생하며, 이 외에도 국소적인 염증이거나 주변부의 감염, 외상, 패혈증에 의해서도 안와에 염증이 나타날 수 있다. 과거에는 *Haemophilus influenzae* Type b (Hib)가 소아 안와주위 봉와직염의 가장 흔한 원인이었으나 1990년대 백신 프로그램이 개발된 이후로

는 Hib감염이 줄어 들었으며 *Streptococcus pneumoniae*, adenovirus 등이 흔한 원인이다²⁾.

소아에서 안와주위에 염증이 급성으로 생겼을 경우 감별해야 할 질환으로는 이러한 감염성 원인 외에도 알레르기, 곤충 교상, 종양 등이 있으며 랑게르한스 세포 조직구증(Langerhans cell histiocytosis)도 생각해 볼 수 있다.

랑게르한스 세포 조직구증은 골조직에서 발생하는 유사종양질환 중 1% 미만을 차지하는 비교적 드문 질환으로 두개골에 흔히 이환되며 안와에는 약 12-20%정도 발생한다³⁻⁵⁾. 안와에 발생하는 랑게르한스 세포 조직구증은 흔히 안검하수, 안검부종, 시신경위축, 안면신경마비 등의 임상양상을 나타내는데 초기 증상이 감염성 안와주위 봉와직염과 유사하여 진단이 늦어질 수 있다⁶⁾.

저자들은 수일 간 안와의 국소부종과, 열감을 주소로 내원하여 안와주위 봉와직염으로 치료받은 환아가 조직 검사 결과 랑게르한스 세포 조직구증으로 진단된 1례를 경험하였기에 문헌 고찰과 함께 보고하는 바이다.

접수 : 2009년 7월 13일, 수정 : 2009년 8월 14일

승인 : 2009년 9월 25일

책임저자 : 김동수, 연세대학교 의과대학 소아과학교실

Tel : 02)2228-2050, Fax : 02)393-9118

E-mail : dskim6634@yuhs.ac.kr

증 례

생후 12개월 된 남아가 2일 간의 왼쪽 안와주위 발적, 부종 및 국소 열감을 주소로 내원하였다. 재태기간 37주, 출생체중 2.7 kg로 제왕절개 되었으며 쌍둥이 중 둘째로 태어나 특이 병력 없이 지내왔다. 최근 부비동염이나, 상기도감염 등을 앓거나, 안와주위 외상을 입은 과거력도 없었다. 환아는 내원 전 상기 증세로 인근 병원에 내원하여 누낭염, 안와주위 봉와직염 소견 하에, 3세대 세팔로스포린계열 경구 항생제를 2일간 복용하였고 증세가 호전되지 않아 본원으로 전원 되었다.

입원 당시 활력징후는 정상이었으며, 체온은 36.9°C 였다. 진찰상 왼쪽 비중격 상방과 눈썹주변으로 중등도의 부종, 반상출혈 및 동통, 국소열감 등의 소견이 보였으며 안검하수, 안구돌출, 구심성 동공반응결손, 안구운동장애, 복시 등의 다른 안과적 특이 소견은 보이지 않았다.

혈액검사상 백혈구 15,770/mm³ (호중구 43%, 임파구 42%, 단핵구 5%), 적혈구 침강속도는 34 mm/hr (참고치: 0-20 mm/hr), C-Reactive Protein (CRP) 1.0 mg/dL (참고치: 0.0-0.8 mg/dL)으로 증가된 소견 보였다. 혈액 생화학검사는 모두 정상 소견을 보였다.

단순 흉부촬영에서는 특이소견 보이지 않았고 내원 1일째 시행한 안와 전산화 단층촬영(computerized tomography, CT)상 1.7×2.0 cm² 크기의 경계가 명확한 사골동 전방과 비골을 침습하는 괴사성 연부종물이 관찰되었고 석회화나 골막반응은 보이지 않았다. 이에 안와농양, 랑게르한스 세포 조직구증, 임프종 등을 의심할 수 있었고 초기치료로 amoxicillin-clavulanate, ceftriaxone 항생제를 사용하였다. 항생제를 2일간 사용한 후부터는 안와주위의 부종 및 열감 등의 임상 증세가 호전되었으며 치료 시작 8일 후 치료에 대한 반응을 보기 위하여 CT를 재시행 하였다(Fig. 1). 추적 관찰한 CT 상에서 주변 연조직 염증은 감소되어 보였으나 종괴 자체의 크기가 줄지 않아 수술적 배농 및 조직검사를 위해 종괴를 부분적으로 제거 하였다. 광학현미경상 다량의 호산성 세포질을 가지는 랑게르한스 조직구가 관찰되었으며 타원형의 세포질 소포 및 홈이 있는 핵(grooved nuclei)이 종종 관찰되었다. 면역조직화학염색을 시행한 결과 CD1a, 항 S-100의 발현을 확인하여 랑게르한스 세포 조직구증을 진단할 수 있었다(Fig. 2).

진단 후 환아는 병기 확인을 위해 골수검사, 골주사, 흉부 및 복부 전산화단층 촬영을 추가적으로 시행하였고 안와종괴 외 다른 장기의 침범의 증거는 없었다.

절제 수술 후 12일 추적 검사를 위해 시행한 뇌 자기공명영

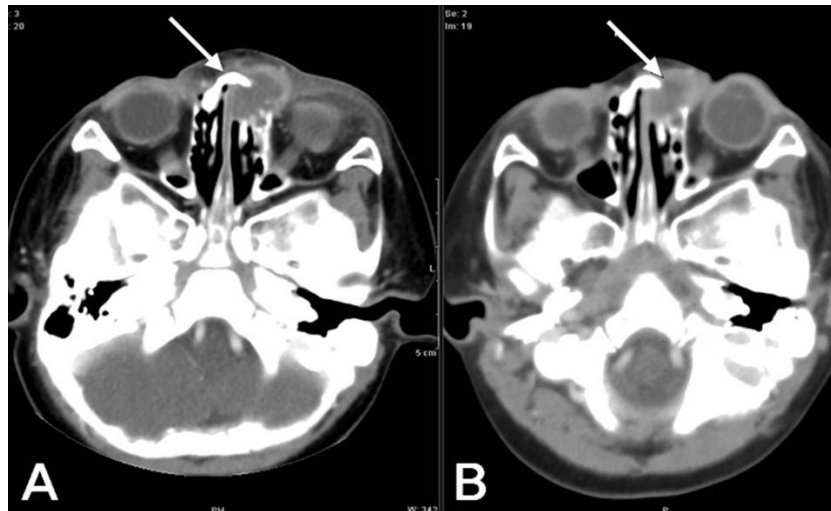


Fig. 1. Pre-operative orbital CT showed a 1.7×2.0 cm² osteolytic mass involving the left nasolacrimal duct and left anterior ethmoidal air cell on the 1st (A) and 8th days (B) of admission. No remarkable change in size, but decreased infiltration of soft tissue in the nose and eyelid.

상에서 11 mm 직경의 종괴가 남아있어 vinblastin, prednisolone으로 화학요법을 시작하였으며 steroid의 국소 주사는 시행하지 않았다. 6개월 후 뇌 자기공명영상을 다시 시행하였고 이전의 종괴는 더이상 보이지 않고 재발 없이 현재 외래에서 추적관찰 중이다.

고 찰

소아의 안와에서 발견되는 종물은 대개 낭종성이거나 혈관성이며 랑게르한스 세포 조직구증이 발견되는 경우는 매우 드물어 국내의 보고도 극히 제한적이다^{7, 8)}. M. Tariq Bhatti⁹⁾는 안와에서 시행한 조직검사상에서 랑게르한스 세포 조직구증이 나온 경우는 0.18% 정도를 차지한다고 보고 하였다.

랑게르한스 세포 조직구증은 소아에서 주로 발생하며 0세에서 15세 미만에서 10만 명당 0.54명 꼴의 빈도를 차지하는 비교적 희귀한 질환으로 안와를 침범하는 경우는 위 빈도의 10분의 1정도이다⁵⁾.

랑게르한스 세포 조직구증이란 단핵성 식세포계에 속하는 조직구가 단일 장기에 국소적으로 증식하거나 여러 기관에 다발적으로 증식함으로써 육아종을 형성하는 비종양성 질환으로 1953년 Lichtenstein은 조직구가 증식해있는 소견을 보이는 매우 다양한 질환들을 Histiocytosis X 라고 처음 분류하여 명명하였으며¹⁰⁾ 1987년 이후 CD1a라는 표지자가 양성이면서 전자 현미경상 Birbeck 과립을 보이는 랑게르한스 세포가 증식된 조직구증을 따로 분류해내어 랑게르한스 세포 조직구증으로 기술하기 시작했다. 조직학적으로 광학현미경에서 금

이나 ATPase 염색을 통해 항 S-100 단백을 관찰할 수 있으며 CD1a 항원이나 Langerin (CD207)같은 Birbeck 과립에 존재하는 항원을 통해 진단할 수 있다. 국소적으로 랑게르한스 세포 조직구증이 침범되는 경우를 호산구성 육아종(eosinophilic granuloma)이라 분류하기도 하는데 이는 가장 흔한 형태로 안와를 침범하는 경우 CT에서 분명한 이행부위와 비대칭적인 골파괴 양상이 있고 석회화나 골막반응이 없는 것이 특징이다. 또한 자기공명영상에서 확산강조영상(diffusion weighted image)으로 안와 봉와직염과 안와 종양이나 백혈병 및 다른 안와염증성후군(orbital inflammatory syndrome)과의 구분이 가능하다^{7, 11)}.

1970년 Chandler는 급성 부비동염에 합병되는 안와합병증을 염증의 과급 정도에 따라 다섯 단계로 나누었는데¹²⁾ 가장 초기 단계에 속하는 안와주위 봉와직염의 경우 CT를 반드시 시행해야 하는 것은 아니며 항생제로 치료를 시작한다. 안구 운동 장애나 안구운동에 따른 동통, 안구돌출, 결막 충혈, 안검하수 등과 같이 안와 봉와직염을 의심하는 소견이 보이거나, 24-36시간의 항생제 치료에도 불구하고 임상 증세의 호전이 보이지 않는 경우, 치료 시작 36시간 후에도 발열이 지속되는 경우에는 안와 봉와직염을 강력히 시사하는 소견이므로 안와 전산화단층촬영을 시행한다¹⁾.

안와와 골막사이에서 발생하는 안와 골막하농양은 안와합병증의 세번째 단계로 CT상에서 균일 음영을 보이며 안와 골막의 거상된 모습과 함께 저음영성 병변이 조영이 증강되는 띠로 둘러싸인 전형적인 소견을 보인다. 드물게 골파괴 병변을 보인다고 되어있고 CT로 다른 염증성 병변이나 종양성 질

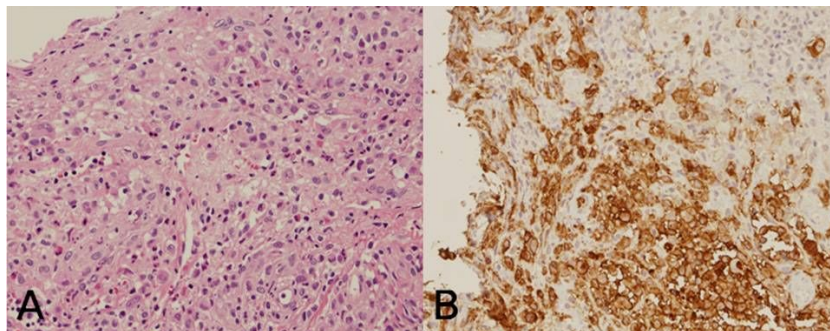


Fig. 2. Positive immunohistochemical staining for CD1a (A) and anti S-100 (B) in Langerhans cells on hematoxylin and eosin staining (H&E, original magnification $\times 100$).

환과의 감별이 어려울 수 있어 자기공명영상으로 진단의 정확도를 높일 수 있다. 안와 골막하농양의 초기치료로 정맥 항생제 사용을 시도해볼 수 있겠으나 수일 내로 항생제의 반응이 없을 경우엔 수술적 배농을 시행한다¹³⁻¹⁵.

본 증례처럼 CT 상에서 안와에 경계가 뚜렷한 골파괴를 동반한 종괴가 있는 경우 염증성 병변 외에도 랑게르한스 세포 조직구증, 백혈병, 림프종, 전이성 골병변, 유피낭종, 안와 염증성증후군 등을 고려해야 한다.

초기 증상이 안와주위 봉와직염을 시사하지만 조직 검사에서 림프종이나 랑게르한스 세포 조직구증이 진단된 경우가 드물게 있다^{16, 17}. 항생제 치료 시작 후 수일 내에 증상 호전이 없거나 재발하는 안와주위 봉와직염이 있다면 조직검사와 수술적 제거를 통하여 다른 드문 원인과의 감별이 필요하다. 저자들은 안와주위 봉와직염의 증세를 가지고 내원하였던 환자에게서 조직 검사를 통해 랑게르한스 세포 조직구증 1례를 경험하였다.

요 약

랑게르한스 세포 조직구증은 소아에서 매우 드문 질환이지만 발병시 경과나 증세가 매우 다양하게 나타날 수 있으며 다른 염증성 질환으로 오인될 소지가 있다. 따라서 임상 의사는 이 병의 특징이나 경과에 대해 잘 알고 있어 병의 진단이나 치료가 늦어지지 않도록 주의하여야 하겠다. 저자들은 최근 안와주위 부종과 열감을 주소로 내원한 1세 남아에게서 조직 검사상 랑게르한스 세포 조직구증이 진단 되었기에 문헌 고찰과 함께 보고하는 바이다. 항생제 치료 수일 후에도 호전이 없는 안와 염증의 경우 랑게르한스 세포 조직구증을 반드시 감별 질환의 하나로 고려해야 한다.

References

- 1) Howe L, Jones NS. Guidelines for the management of periorbital cellulitis/abscess. Clin Otolaryngol Allied Sci 2004;29:725-8.
- 2) Rimon A, Hoffer V, Prais D, Harel L, Amir J. Periorbital cellulitis in the era of haemophilus influenzae type b vaccine: Predisposing factors and etiologic agents in hospitalized children. J Pediatr Ophthalmol Strabismus 2008;45:300-4.
- 3) Erly WK, Carmody RF, Dryden RM. Orbital histiocytosis x. AJNR Am J Neuroradiol 1995;16:1258-61.
- 4) Moore AT, Pritchard J, Taylor DS. Histiocytosis x. An ophthalmological review. Br J Ophthalmol 1985;69:7-14.
- 5) Rootman J. Diseases of the orbit : A multidisciplinary approach, 2nd ed. Philadelphia: Lippincott Williams & Wilkins, 2003;409-11.
- 6) Margo CE, Goldman DR. Langerhans cell histiocytosis. Surv Ophthalmol 2008;53:332-58.
- 7) Yi G, Yoon HK, Kim BK, Kim KA, Choo IW. CT findings of orbital langerhans cell histiocytosis. J Korean Radiol Soc 2000;42:841-6.
- 8) Koo YH, Kim HK, Ahn YB, Lee SK, Park MS. Two cases of Langerhans' cell histiocytosis: Report of two cases. J Korean Neurosurg Soc 1997;26:430-4.
- 9) Bhatti MT. Orbital syndromes. Semin Neurol 2007;27:269-87.
- 10) Lichtenstein L. Histiocytosis X; integration of eosinophilic granuloma of bone, Letterer-Siwe disease, and Schuller-Christian disease as related manifestations of a single nosologic entity. AMA Arch Pathol 1953;56: 84-102.
- 11) Kapur R, Sepahdari AR, Mafee MF, Putterman AM, Aakalu V, Wendel LJ et al. MR imaging of orbital inflammatory syndrome, orbital cellulitis, and orbital lymphoid lesions: The role of diffusion-weighted imaging. AJNR Am J Neuroradiol 2009;30:64-70.
- 12) Chandler JR, Langenbrunner DJ, Stevens ER. The pathogenesis of orbital complications in acute sinusitis. Laryngoscope 1970;80:1414-28.
- 13) Coenraad S, Buwalda J. Surgical or medical management of subperiosteal orbital abscess in children: A critical appraisal of the literature. Rhinology 2009;47:18-23.
- 14) Hirsch M, Lifshitz T. Computerized tomography in the diagnosis and treatment of orbital cellulitis. Pediatr Radiol 1988;18:302-5.
- 15) Feldman RB, Moore DM, Hood CI, Hiles DA, Romano PE. Solitary eosinophilic granuloma of the lateral orbital wall. Am J Ophthalmol 1985;100:318-23.
- 16) Nakajima A, Abe T, Takagi T, Satoh N, Sakuragi S, Miura I et al. Two cases of malignant lymphoma complicated by hemophagocytosis resembling orbital cellulitis. Jpn J Ophthalmol 1997;41:186-91.
- 17) Levy J, Monos T, Kapelushnik J, Maor E, Nash M, Lifshitz T. Langerhans cell histiocytosis with periorbital cellulitis. Am J Ophthalmol 2003;136:939-42.