

## 재발성 호흡기 유두종증의 병변내 시도포비어 치료

울산대학교 의과대학 서울아산병원 이비인후과학교실  
송형용 · 한명월 · 최승호 · 김상윤 · 남순열

= Abstract =

### Intralesional Cidofovir Therapy for Recurrent Respiratory Papillomatosis

Hyoung Yong Song, MD, Myung Woul Han, MD, Seung-Ho Choi, MD,  
Sang Yoon Kim, MD and Soon Yuhl Nam, MD

Department of Otolaryngology, Asan Medical Center, University of Ulsan College of Medicine, Seoul, Korea

**Background and Objectives :** Recurrent respiratory papillomatosis (RRP) is difficult to treat because of its tendency to recur and spread throughout the aerodigestive tract. We aimed to estimate the effect of intralesional injections of cidofovir in patients with RRP. **Materials and Method :** Within the period from January 2003 to July 2007, 13 patients aged 2 to 61 years were treated with intralesional injections of cidofovir combined with surgical excision of RRP. Cidofovir was injected intralesionally at a concentration of 5 mg/cc after complete removal of the papilloma with CO<sub>2</sub> laser or microdebrider. We evaluated the effect of intralesional cidofovir therapy by comparing pre-treatment mean interval of recurrence with post-treatment interval of recurrence. **Results :** Of 13 patients, two patients showed complete response during follow up period and four patients showed partial response. Seven patients did not respond to cidofovir at all. Mean pre-treatment mean interval of recurrence was 9 months and mean post-treatment interval of recurrence was 13.1 months ( $p=0.039$ ). There was a statistical significance between the injected dose of cidofovir and post-treatment interval of recurrence ( $p=0.009$ ). There were no local or systemic side effects caused by cidofovir. **Conclusion :** Intralesional injection of cidofovir seems to have a potential of a safe and effective adjuvant therapy of RRP. There was a positive correlation between the injected dose of cidofovir and patient clinical outcomes so that administration of higher doses and more frequency of injections should be needed to reduce recurrence. Further study regarding injection therapy regimen for RRP is required.

**KEY WORDS :** Cidofovir · Papillomatosis.

## 서 론

재발성 호흡기 유두종증(recurrent respiratory papillomatosis ; RRP)은 호흡기에 양성 편평상피 유두종의 잦은 재발과 증식을 특징으로 하는 바이러스성 질환이다. RRP는 조직학적으로 양성이지만, 호흡기에 발생하여 기도를 막아 심각한 호흡곤란을 일으킬 수 있으며, 수술적 치료 후에도 자주 재발하는 난치성 질환이다. 상부 기관과 식도 어디에나 발생할 수 있으나 후두에서 가장 빈번히 발생한

다.<sup>1)</sup> 환자의 발병 연령에 따라 소아형과 성인형으로 분류하고 있으며, 병의 중증도에 따라 침습형과 비침습형으로 나누기도 한다.<sup>2)</sup>

RRP의 증상으로 애성이 가장 흔하며 다른 증상으로 호흡곤란, 성장장애, 만성 기침, 재발성 폐렴 등이 있다. RRP의 자연 경과를 예측할 수 없어 다양하다. 어떤 환자에서는 자연 관해되는 경우도 있으나 대부분의 경우 수술적 제거에도 불구하고 지속적으로 유두종이 재발하며 아주 심한 경우 기도 유지를 위하여 기관절개술이 필요한 경우도 있다.<sup>3)</sup>

RRP의 주된 치료는 수술적 제거이다. 수술 방법으로 CO<sub>2</sub> 레이저나 미세흡입기를 이용한 미세후두수술이 널리 이용되고 있다. 수술적 방법과 더불어 알파인터페론, I3C(indole-3-carbinol), 시도포비어(cidofovir), 5-FU 등의 보조요법이 있다. 보조 요법 중 시도포비어가 현재 가장 널리 사용되고 있다.<sup>4)</sup>

논문접수일 : 2009년 11월 20일  
심사완료일 : 2009년 12월 23일  
책임저자 : 남순열, 138-736 서울 송파구 풍납 2동 388-1  
울산대학교 의과대학 서울아산병원 이비인후과학교실  
전화 : (02) 3010-3710 · 전송 : (02) 489-2773  
E-mail : synam@amc.seoul.kr

시도포비어(1-[(S)-3-hydroxyl-2-(phosphonylme-thoxy)-propyl] cytosine, Vistide<sup>®</sup>)는 cystein nucleotide analog로 바이러스 DNA 중합효소를 억제하여 바이러스의 증식을 막아 치료 효과를 나타낸다. 시도포비어는 헤르페스바이러스(HSV-1, HSV-2, VZV, CMV, EBC, HHV-6), 아데노바이러스, 유두종바이러스에 치료 효과를 가진 것으로 알려져 있다.<sup>5)</sup> 이 약제는 후천성 면역결핍증 환자에서 거대세포바이러스 망막염을 치료를 위해 FDA 승인을 받은 이후로 다른 바이러스 질환의 치료에 활발히 사용되고 있다. 최근 시도포비어를 병변내로 주사하여 유두종을 성공적으로 치료한 연구들이 보고되고 있다.<sup>3,5-13)</sup> 본 연구는 RRP의 보조 치료로서 시도포비어를 병변내 주사하여 그 치료 효과를 알아보려고 하였다.

## 대상 및 방법

### 1. 대상 환자

본원 이비인후과에서 2004년 1월부터 2007년 12월까지 재발성 호흡기 유두종증으로 진단받고 시도포비어 병변내 주사 치료를 받은 환자 중 1년 이상 추적 관찰이 가능한 환자를 대상으로 하였고 1회 이상 재발한 환자를 주사 치료 대상으로 하였다. 수술기록지를 포함한 의무기록지와 후두내시경 소견을 통해 평균 수술 횟수, 유두종의 위치와 형태, 재발 유무, 시도포비어 주사 횟수와 용량, 합병증 등을 분석하였다. 치료 전 병의 경중도를 평가하기 위하여 Derkay 점수 체계를 사용하였다.<sup>14)</sup>

시도포비어 치료를 받은 20명 중 7명은 추적 관찰이 불가능하여 대상에서 제외하였고 1년 이상 추적 관찰이 가능한 13명을 대상으로 하였다.

### 2. 시도포비어 투여 방법

시도포비어 병변내 주사 방법은 다음과 같이 하였다. 유두종을 CO<sub>2</sub> 레이저 혹은 미세흡입기를 이용한 미세후두수술을 통해 병변을 제거 후 5 mg/mL 농도의 시도포비어(Vistide<sup>®</sup>)를 병변의 상피하층에 주사하였다. 치료 횟수는 1회 또는 2회로 하였고, 2회 시행할 경우 치료 간격을 1달로 하였다.

### 3. 치료효과 비교

시도포비어 치료 시행 이전 재발의 평균 간격을 치료 전 재발 간격(Pre-treatment mean interval of recurrence)이라고 하였고 과거 시행 받았던 수술 후 재발까지의 평균 기간으로 구하였다. 시도포비어 치료 이후 재발까지의 기간을 치료 이후의 재발 간격(Post-treatment interval of recurrence)이라고 하여 이를 치료 전 재발 간격과 비교하여 간접적으로 치료의 효과를 살펴보았다. 치료 이후 RRP의 재발이 없으면 완전 관해(CR ; complete response), 치료 전 재발 간격에 비하여 치료 이후 재발 간격에 비하여 1.5배 늘어난 경우를 부분 관해(PR ; partial response), 그리고 재발 간격이 1.5배 이하이거나 더 줄어든 경우를 반응 없음(NR ; no response)으로 판정하였다.

### 4. 통계처리

통계 분석은 SPSS(version 12.0 Chicago, IL, USA) 프로그램을 이용하였고 대응표본 T 검정과 Spearman 상관 분석을 하였고 유의 수준은  $p < 0.05$ 를 기준으로 판정하였다.

## 결 과

시도포비어 병변내 치료를 받은 13명의 환자 중 남자가

Table 1. Demographic and follow-up data of patients

Patient	Sex	Age (y)	No. of prior surgeries	Site of papilloma	Initial Derkay score	Duration of F/U (mo)
1	M	25	3	G+Supra	6	35
2	M	42	2	G	5	57
3	M	2	5	G	3	12
4	F	59	3	G+Sub	13	39
5	F	7	44	G	9	57
6	M	31	2	G	6	21
7	M	32	3	G+Supra	14	23
8	F	27	3	G	10	30
9	M	33	1	G	11	52
10	M	43	3	G+Supra	10	39
11	M	61	2	G	3	26
12	M	58	3	G	8	23
13	M	14	12	G+Supra	4	18

G : glottis, Sub : subglottis, Supra : supraglottis

8명, 여자가 5명이었고 소아 환자는 3명이었다. 연령 분포를 보면 2세에서 61세로 평균 연령은 33.4세였다. 추적 관찰 기간은 12개월부터 57개월까지 평균 33.2개월이었다. 시도포비어 치료 전 기왕의 수술 횟수는 1회에서 44회까지 평균 6.6회였다(Table 1).

병변의 부위는 성문부만 침범한 경우가 8명으로 가장 많았으며 성문부와 성문상부를 침범한 경우가 4예, 성문부와 성문하부를 침범한 경우가 1예였다. 대상 환자들의 Derkay 점수는 3점에서 14점까지 평균 7.8점이었다.

시도포비어 치료 횟수는 7명에서 1회, 6명에서 2회 시행하였고, 시도포비어 총 투여용량은 2.5 mg부터 17.5 mg까지 평균 8.7 mg을 주사하였다.

치료 전 평균 재발 간격은 2개월에서 33개월까지 평균 9개월이었고, 치료 후 재발 간격은 2개월에서 30개월까지 평균 13.1개월로 통계적으로 의미있는 차이를 보였다( $p=0.039$ ). 시도포비어 투여 용량과 치료 후 재발 간격과의 상관 관계를 분석하였고, 통계적으로 유의한 차이를 보였다( $p=0.009$ ).

완전 관해가 2명, 부분 관해가 4명, 반응 없음이 7명이었다(Table 2). 환자 12와 13에서 치료 전 재발 간격이 각각 4개월과 1개월이었으나 수술 후 추적 관찰이 가능하였던 기간까지 재발이 없어 완전 관해로 분류하였다.

치료 후 특별한 합병증은 발생하지 않았다.

## 고 찰

재발성 호흡기 유두종증(recurrent respiratory papillomatosis ; RRP)은 양성 바이러스성 종양이지만, 높은 이환

율로 인하여 환자의 삶의 질을 떨어뜨리며, 때로는 기도를 막아 생명을 위협할 수 있는 질환이다. 현재까지 갖은 재발을 예방할 수 있는 치료법은 없는 실정이며, 대부분의 환자들에게 반복적인 외과적 절제가 필요하여 후두에 심각한 후유증을 남길 수 있다.

RRP는 발병 연령에 따라 소아형과 성인형으로 나눌 수 있으며 소아형은 대부분 5세 이하의 소아에서 발생하며 성인형은 20~40세 사이의 성인에서 발생한다. 일반적으로 소아형의 경우 성인형에 비해 더 재발이 잦으며, 여러 부위를 침범하는 것으로 알려져 있다.<sup>15)</sup> 미국의 경우 소아에서의 유병율은 10만명당 1.7~4.3명, 성인에서는 10만명당 1.8명으로 보고되고 있다.<sup>16)</sup> 본 연구에서 대상 환자 13명 중 소아 환자는 3명이었고, 임상 경과가 성인보다 중하여 치료 전 수술 횟수가 월등히 많았다.

RRP는 DNA 바이러스인 유두종 바이러스(human papilloma virus : HPV)의 감염이 가장 확실한 원인으로 생각되고 있으며, 특히 HPV 6형과 11형이 관련이 있다.<sup>17)</sup> HPV 11형은 6형에 비해 재발을 더 잘 일으켜 잦은 수술적 치료가 필요한 경우가 많으며 후두외 침범을 더 잘하는 경향이 있다.<sup>18)</sup>

현재까지 RRP를 완치할 수 있는 치료법은 없다. RRP 치료의 목적은 병변을 완전히 제거하여 기도 확보를 하면서 목소리를 보존하는 것이며, 재발로 인한 수술 횟수를 줄여 수술로 인한 환자의 고통을 줄여주는 것이다. 아직까지 치료의 근간은 외과적 절제이며 CO<sub>2</sub> 레이저나 미세흡입기를 이용한 미세후두수술이 가장 널리 시행되고 있다. 본 연구에서 6명에서 미세흡입기를 사용하여 병변을 제거하였다. 미세흡입기의 장점은 후두 점막의 손상을 최소화할 수

Table 2. Treatment results of patients

Patient	No. of injection	Cumulative cidofovir dose (mg)	Pre-treatment mean interval of recurrence (mo)	Post-treatment interval of recurrence (mo)	Status
1	1	7.5	3	10	PR
2	1	4.5	6	7	NR
3	2	6	3	4	NR
4	2	14.5	9	19	PR
5	1	2.5	2	2	NR
6	2	12	3	7	PR
7	2	13.5	12	13	NR
8	1	4.5	33	30	NR
9	2	8	29	38	NR
10	1	10	6	10	PR
11	1	2.5	6	5	NR
12	1	10	4	-	CR
13	1	17.5	1	-	CR

CR : complete response, PR : partial remission, NR : no response

있고 열에 의한 손상을 적으며 수술 시간이 짧고 레이저보다 비용이 저렴하다는 장점이 있다. 또한 레이저보다 음성 보존이 우월하다는 장점이 있다.<sup>19,20)</sup>

RRP의 보조 요법으로 시도포비어, 알파인터페론, I3C 등이 있다. 현재 이 중에서 시도포비어 병변내 주사가 흔하게 사용되고 있다.<sup>4)</sup>

시도포비어는 cystein nucleotide analog로 바이러스 DNA 중합효소를 억제하여 바이러스의 증식을 막아 치료 효과를 나타낸다. Van Cutsem 등이 후두 유두종의 치료에 최초로 시도포비어를 사용하여 성공적으로 결과를 보고한 이래로 많은 연구들이 보고되고 있다.<sup>3,5-13)</sup> Snoeck 등은 RRP 17명의 환자를 대상으로 한 연구에서 시도포비어의 농도는 2.5 mg/mL로 하였고, 매 2주 간격으로 유두종이 완전 관해될 때까지 병변내 주사를 하였다.<sup>6)</sup> 이 연구는 유두종의 수술적 제거 없이 시도포비어 병변내 주사만 단독으로 시행하였다. 환자당 총 주사 횟수는 3~15회, 총 주사 용량은 4~8 mL, 1회 주사 용량은 1~17 mL로 하였다. 17명의 환자에서 평균 13개월 동안 완전 관해가 이루어졌다. Lee 등은 16명의 환자에서 수술적 제거와 함께 시도포비어 병변내 치료를 병행하였다.<sup>3)</sup> 평균 3주 간격으로 수술적 제거 후 5 mg/mL 농도의 시도포비어를 병변의 상피하에 주사하였다. 평균 3.5회 주사 치료한 결과 추적관찰이 가능하였던 13명 중 10명에서 완전 관해가 되었다.

Chadha 등은 메타분석을 통해 시도포비어 병변내 치료를 시행한 환자 158명 중 90명(57%)에서 완전 관해, 55명(35%)에서 부분 관해, 13명(8%)에서 반응 없음을 보였다고 보고하였다.<sup>21)</sup> 또한 이 연구에서 주사의 용량과 횟수, 주사의 간격이 연구마다 크게 달랐다고 하였다. 주사 횟수는 1회에서부터 22회까지, 매 2주 간격에서 매 2달 간격까지, 주사 총 용량은 5.6 mg에서 143 mg까지 다양하였다.

본 연구에서 치료 전 평균 재발 간격과 치료 후 재발 간격을 서로 비교하여 간접적으로 치료 효과를 평가하였다. 완전 관해가 2명, 부분 관해가 4명, 반응 없음이 7명이었다. 환자 12는 수술 전 평균 4달 간격으로 재발하여 치료

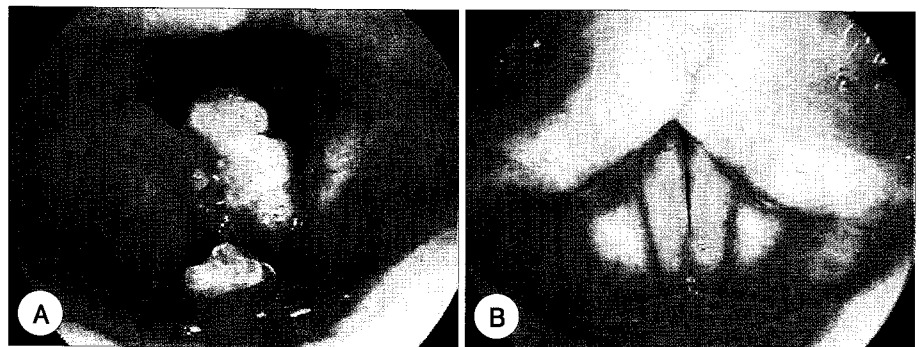
전 총 3회의 수술을 받았으나, 10 mg의 시도포비어를 병변 내 1회 주사한 결과 추적 관찰이 가능하였던 23개월 동안 재발이 없었다(Fig. 1). 또한 환자 13도 수술 전 평균 1달 간격으로 재발하여 치료 전 총 12회의 수술을 받았으나, 17.5 mg의 시도포비어를 병변 내 1회 주사한 결과 추적 관찰이 가능하였던 18개월 동안 재발이 없었다.

본 연구에서 시도포비어를 5 mg/mL의 농도로 주사하였고 주사 횟수는 1회 또는 2회, 그리고 총 투여 용량은 평균 8.7 mg으로 주사하여 다른 연구들에 비해 주사 횟수와 총 용량이 적었다. 그 이유로 시도포비어가 희귀의약품으로 분류되어 구입하기가 쉽지가 않고, 100만원 이상의 고가의 약제로 환자의 경제적인 부담 때문에 그 횟수를 늘리기 힘들었다. 또한 병변이 성문부에 위치하는 경우 기도 폐쇄의 위험성 때문에 1회에 많은 양을 주사하기 어려웠다. 하지만 적은 주사 횟수와 투여 용량에도 불구하고 2명에서 완전 관해가, 4명에서 부분 관해가 이루어져서 유두종의 보조 치료로서 효과가 있음을 확인할 수 있었다. Spearman 상관분석에서 투여 용량과 치료 후 재발 간격간에 통계적으로 유의한 상관 관계가 있었다( $p=0.009$ ). 따라서 재발을 줄이기 위해서는 1회 투여시 가능한 많은 용량을 주사하는 것이 도움이 될 것으로 생각된다. 또한 가능하다면 치료 횟수를 늘리는 것도 재발을 줄이는데 도움이 될 것이다.

본 연구에서 시도포비어 치료 후 특별한 부작용은 없었다. 현재까지 보고된 시도포비어 병변내 치료의 부작용은 국소 염증 반응, 이형성증, 악성화 등이 있다.<sup>3)</sup> 이형성이나 악성화가 시도포비어 치료와 직접적인 연관이 있는지는 논란의 여지가 많다. Broekema 등은 시도포비어 치료는 이형성증의 위험을 증가시키지 않는다고 보고하였다.<sup>22)</sup> 시도포비어 치료 후 약 2~3%에서 악성화가 보고되고 있는데,<sup>6)</sup> 이 비율은 유두종증이 악성으로 발전할 비율과 비슷하여 시도포비어의 악성화에 대한 영향은 적을 것으로 생각된다.<sup>22)</sup>

본 연구는 무작위 맹검 대조 연구가 아니라는 점, 증례 수가 많지 않다는 점이 제한점이 될 수 있다. 또한 타연구에 비해 치료 횟수가 적었던 점도 시도포비어 치료 효과를

Fig. 1. Endoscopic finding of patient 12 prior to cidofovir treatment (A) and after treatment (B) (23-month follow-up) : his larynx is free of disease.



보는데 한계가 될 수 있다. 치료 효과 판정에 있어 치료 전 후의 재발 간격을 비교하여 판정함으로써 그 기준이 모호했다는 점도 제한점이 될 수 있겠다.

## 결론

시도포비어 병변내 주사는 RRP의 치료에서 안전하고 효과적인 보조 치료로 생각되며, 주사 용량이 많을수록 치료 효과가 좋은 것으로 나타났다. 따라서 치료 횟수를 늘림과 동시에 1회 치료시 가능한 많은 용량을 투여하는 것이 RRP의 재발을 줄이는데 도움이 될 것이라 생각된다. 앞으로 보다 좋은 치료 결과를 얻기 위하여 치료 프로토콜의 개선을 위한 추가적인 연구가 필요할 것으로 생각된다.

중심 단어 : 시도포비어 · 유두종증.

## REFERENCES

- 1) Kashima H, Leventhal B, Mounts P, Hruban R. Sites of predilection in recurrent respiratory papillomatosis. *Ann Otol Rhinol Laryngol* 1993;102:580-3.
- 2) Doyle D, Gianoli G, Espinola T, Miller R. Recurrent respiratory papillomatosis: juvenile versus adult forms. *Laryngoscope* 1994;104:523-7.
- 3) Lee A, Rosen C. Efficacy of cidofovir injection for the treatment of recurrent respiratory papillomatosis. *J Voice* 2004;18:551-6.
- 4) Derkay C, Schraff S. Survey of ASPO membership regarding management of RRP distal spread and the use of adjuvant therapies. *Arch Otolaryngol Head Neck Surg* 2004;130:1039-42.
- 5) Van Cutsem E, Snoeck R, Van Ranst M, Fiten P, Opdenakker G, Geboes K, et al. Successful treatment of a squamous papilloma of the hypopharynx-esophagus by local injections of (S)-1-(3-hydroxy-2-phosphonylmethoxypropyl) cytosine. *J Med Virol* 1995;45:230-5.
- 6) Snoeck R, Wellens W, Desloovere C, Ranst M, Naesens L, De Clercq E, et al. Treatment of severe laryngeal papillomatosis with intralesional injections of cidofovir [(S)-1-(3-hydroxy-2-phosphonylmethoxypropyl) cytosine]. *J Med Virol* 1998;54:219-25.
- 7) Pransky S, Magit A, Kearns D, Kang D, Duncan N. Intralesional cidofovir for recurrent respiratory papillomatosis in children. *Arch Otolaryngol Head Neck Surg* 1999;125:1143-8.
- 8) Milczuk H. Intralesional cidofovir for the treatment of severe juvenile recurrent respiratory papillomatosis: long-term results in 4 children. *Otolaryngol Head Neck Surg* 2003;128:788-94.
- 9) Mandell D, Arjmand E, Kay D, Casselbrant M, Rosen C. Intralesional cidofovir for pediatric recurrent respiratory papillomatosis. *Arch Otolaryngol Head Neck Surg* 2004;130:1319-23.
- 10) Derkay C. Cidofovir for recurrent respiratory papillomatosis (RRP): A re-assessment of risks. *Int J Pediatr Otorhinolaryngol* 2005;69:1465-7.
- 11) Chung B, Akst L, Koltai P. 3.5-Year follow-up of intralesional cidofovir protocol for pediatric recurrent respiratory papillomatosis. *Int J Pediatr Otorhinolaryngol* 2006;70:1911-7.
- 12) Pudsuhn A, Welzel C, Bloching M, Neumann K. Intralesional Cidofovir application in recurrent laryngeal papillomatosis. *Eur Arch Otorhinolaryngol* 2007;264:63-70.
- 13) Bielecki I, Mniszek J, Cofala M. Intralesional injection of cidofovir for recurrent respiratory papillomatosis in children. *Int J Pediatr Otorhinolaryngol* 2009;73:681-4.
- 14) Derkay C, Malis D, Zalzal G, Wiatrak B, Kashima H, Coltrera M. A staging system for assessing severity of disease and response to therapy in recurrent respiratory papillomatosis. *Laryngoscope* 1998;108:935-7.
- 15) Derkay C, Darrow D. Recurrent respiratory papillomatosis of the larynx: current diagnosis and treatment. *Otolaryngol Clin North Am* 2000;33:1127-42.
- 16) Derkay C. Task force on recurrent respiratory papillomas: a preliminary report. *Arch Otolaryngol Head Neck Surg* 1995;121:1386-91.
- 17) Weller S, Stanberry L. Estimating the population prevalence of HPV. *JAMA* 2007;297:876-8.
- 18) Wiatrak B, Wiatrak D, Broker T, Lewis L. Recurrent respiratory papillomatosis: a longitudinal study comparing severity associated with human papilloma viral types 6 and 11 and other risk factors in a large pediatric population. *Laryngoscope* 2004;114:1-23.
- 19) Pasquale K, Wiatrak B, Woolley A, Lewis L. Microdebrider versus CO2 laser removal of recurrent respiratory papillomas: a prospective analysis. *Laryngoscope* 2003;113:139-43.
- 20) El-Bitar M, Zalzal G. Powered instrumentation in the treatment of recurrent respiratory papillomatosis: an alternative to the carbon dioxide laser. *Arch Otolaryngol Head Neck Surg* 2002;128:425-8.
- 21) Chadha N, James A. Antiviral agents for the treatment of recurrent respiratory papillomatosis: a systematic review of the English-language literature. *Otolaryngol Head Neck Surg* 2007;136:863-9.
- 22) Broekema F, Dijkers F. Side-effects of cidofovir in the treatment of recurrent respiratory papillomatosis. *Eur Arch Otorhinolaryngol* 2008;265:871-9.