

# 하악 체부에서 과두부까지 이환된 만성 화농성 골수염 환자의 보존적 외과술식을 이용한 치험례

이대정\* · 최문기 · 오승환 · 이종복  
원광대학교 치과대학 구강악안면외과학교실

**Abstract** (J. Kor. Oral Maxillofac. Surg. 2009;35:474-480)

## CONSERVATIVE TREATMENT OF CHRONIC SUPPURATIVE OSTEOMYELITIS ON MANDIBULAR BODY TO CONDYLE AREA: A CASE REPORT

Dae-jeong Lee\*, Moon-ki Choi, Seung-hwan Oh, Jong-bok Lee  
*Department of oral and maxillofacial surgery, School of Dentistry, Wonkwang University*

These is a cases of chronic suppurative osteomyelitis occurred in the mandibular body to condyle of 48-year-old male patient. Extensive bone destruction was noted on the right mandibular body, angle, ascending ramus, mandibular notch and condylar region. We made a treatment plan that radicular mandibular resection from body to condyle and mandibular reconstruction with vascularized fibular flap at first time. But, we could observe marked bone regeneration with only mild curettage, local wound care and massive antibiotic therapy. So we preserved the anterior ramus portion of mandible. Defected mandibular condyle was reconstructed with costochondral graft. In this paper we present the case of a patient who has chronic osteomyelitis in mandibular area.

**Key words:** Chronic osteomyelitis, Conservative treatment

(원고접수일 2009. 9. 11 / 1차수정일 2009. 9. 21 / 2차수정일 2009. 9. 30 / 게재확정일 2009. 10. 7)

### I. 서 론

골수염이란 골수내 염증을 의미한다. 임상적으로는 보통 골이 감염된 상태를 나타낸다. 골수염의 일반적인 발생 기전은 세균이 해면골을 침범하게 되면 골수강의 염증과 부종을 일으키고 골에 분포하는 혈관을 압박하여 결국 혈액의 공급장애를 심하게 일으키는 것이다. 이후 해면골에서 미세혈관 순환의 장애가 발생하여 허혈상태가 되고 결국 충분한 영양과 산소가 공급되지 않아 골이 괴사된다. 괴사된 골을 제거하는 신체의 기능이 약화되고, 혈관순환의 장애로 인한 면역 세포와 성분이 해당조직에 도달하지 못하기 때문에 세균감염의 가능성은 증가하게 된다. 이러한 일련의 과정을 통하여 골수염이 발생하게 된다<sup>1,7)</sup>.

최근 항생제의 발달과 구강위생의 증진으로 인해 만성 하악골 골수염은 비교적 드문 질환이 되었지만 여전히 구

강악안면 영역에서 발생하는 난치성 질병중 하나이다. 악골에 발생한 골수염에 대한 일반적 치료 원칙은 어느 정도 합의점을 이뤘으나, 각각의 증례에 따른 외과적 술식은 아직까지 일치된 견해가 확립되어 있지 않다<sup>1,2,10)</sup>. 외과적 처치가 필요한 경우에서 부골 적출술 및 소파술과 같은 최소한의 술식을 시행해야 할지, 아니면 재발을 방지하기 위한 충분한 악골의 절제를 시행해야 하는 지에 대한 판단은 아직도 술자의 치료 경향과 경험에 의해 결정되는 경우가 많다. 하악골에 발생한 만성 화농성 골수염은 재발 및 병리적 골절을 야기하는 경향이 있어, 이환부의 근치적 절제술을 시행하는 경우가 많다<sup>2)</sup>. 그러나, 최근 만성 화농성 골수염의 치료에 있어서 적절한 항생제 처치와 함께 보존적 치료법이 선호되고 있다<sup>1,10)</sup>.

본 환자는 초기 내원당시 하악 과두부 및 하악체 부위에 이르는 광범위한 골수염 소견을 보였으며, 근치적 절단술 및 유리혈관화 비골피판을 이용한 재건술을 시행할 계획이었으나 원인치아의 발거와 괴사골의 소파술 및 지속적인 소독처치 후, 하악 골체부에 극적인 골 치유 양상을 보여, 하악골체부위는 보존하게 되었으며, 이후 늑연골이식을 이용하여 하악 과두부위에 재건술을 시행한 증례로, 양호한 결과를 얻게 되어 문헌고찰과 함께 보고하고자 한다.

#### 최 문 기

570-711 전라북도 익산시 신용동 344-2 번지  
원광대학교 치과대학 부속 치과병원 구강악안면외과

#### Moon-ki Choi

Dept. of OMFS, College of Dentistry, Wonkwang university,  
344-2, Shinyong-Dong, Iksan, City, Chunbuk, 570-711, Korea  
Tel: 82-63-859-2924 Fax: 82-63-852-4939

E-mail: omschoi@wonkwang.ac.kr

\*이 논문은 2007년도 원광대학교의 교비지원에 의해서 수행됨.

## II. 증례보고

2007년 4월 8일 48세 남자환자가 우측 하악부위의 종창 및 통증을 주소로 내원 하였다. 약 한달 전부터 우측 하악 제 1, 2 대구치부위의 통증이 발생했으며, 초진당시 우측 하악 부위 종창 및 우측 협부의 누공이 형성되었다. 종창부위에 압박을 가하면 누공을 통해 농이 배출되는 상태(Fig. 1.A)였으며, 문진을 통한 의과병력 확인 시 특이 소견은 없었다. 개구시 약 1.5cm의 개구량을 보였으며, 우측 하악 제 1, 2대구치는 수직적 동요도를 보이고 있었다. 혈액학적 검사상 혈중 백혈구 수치( $4,320/\mu\text{L}$ )는 정상 범위였으며, CRP( $36.68 \text{ mg/L}$ )와 ESR( $33 \text{ mm/hr}$ )은 증가된 상태였다. 이 환범위 및 진단을 위해 방사선 단층 촬영을 시행하였다. 하악골의 방사선 단층촬영 영상에서 우측 하악 체부에서 우측 하악과두부 영역까지 포함된 골 파괴양상 관찰할 수 있었다.(Fig. 1.B,C)

방사선상에서 하악 체부의 설측 피질골부위가 부분적으로 파괴되어 있는 양상을 보이고 있어, 종양의 가능성을 배제할 수 없는 상태였다. 종양과의 감별 진단 및 병소의 이환부위에 대한 심층적 진단위해 자기공명영상검사를 시행하였으며, 판독 결과 만성 골수염으로 보고되었다(Fig. 2).

임상적 평가와 방사선 검사를 고려하여 만성 화농성 골수염으로 임상진단 하였고, 추후 조직검사 시행하여 확진하기로 하였다.

우측 하악골의 피질골의 부분 파괴양상을 고려했을 때, 우측 하악 과도부와 함께 하악골체부의 절제는 불가피 할 것으로 판단되어 전신 마취하에 근치적 하악골 절제술을 시행하려 하였다. 그러나 본원 내원 전 3개월 내 10kg 정도의 심한 체중감소와 헤모글로빈 수치가  $7.4\text{g/dL}$ 까지 감소되어 있는 혈액검사 소견상 근치적 술식은 환자의 전신적 상태호전 후 시행하기로 하였다.

페니실린계(selexid<sup>®</sup> 400mg, Donghwa, Korea), 아미노글리코사이드계(Isepacin<sup>®</sup> 200mg, Donghwa, Korea), 메트로니다졸계(Trizel<sup>®</sup> 500mg, Donghwa, Korea)항생제를 각각 1일 2회 정주하였다. 전신마취하에 근치적 골절제술을 시행하기 전까지 국소마취하에서 시행할 수 있는 원인치아 발거와 부골 적출술을 시행하기로 하였다. 이미 형성되어있는 구강의 누공을 통해 배출되는 농을 검체하여 세균배양을 시행하였다. 배농로를 확보하고, 지속적인 세척을 시행하였으며, 약 한 달 전부터 우측 대구치부위의 통증이 있었다는 환자의 진술과 우측 하악 제 1, 2 대구치의 동요 및 치아 주변부위의 농 배출양상을 보이고 있어 골수염의 원인이 치아에서 기원되었을 것이라 평가하였다.

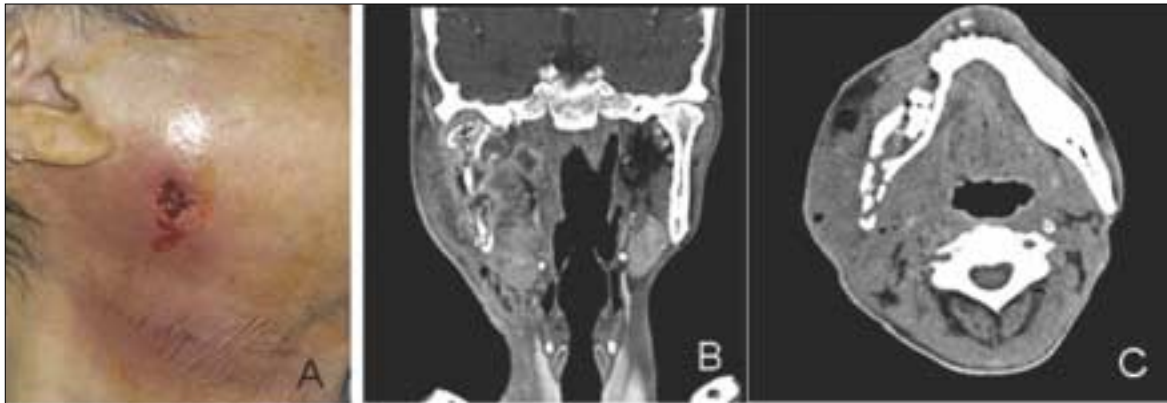


Fig. 1. A: Extra-oral photograph showed fistular formation of Rt. buccal area, at the first visit. B(coronal view)and C(transverse view): computed tomogram showing bony destruction from Rt. Mandibular condyle to body area.

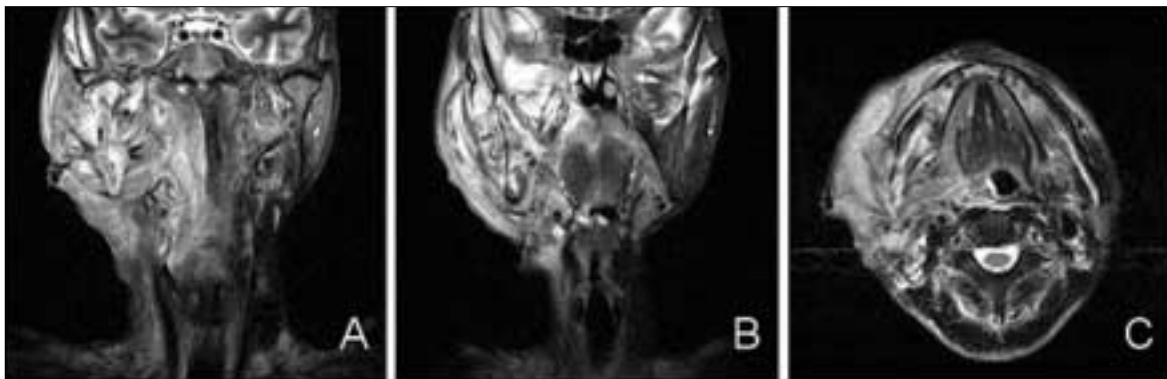


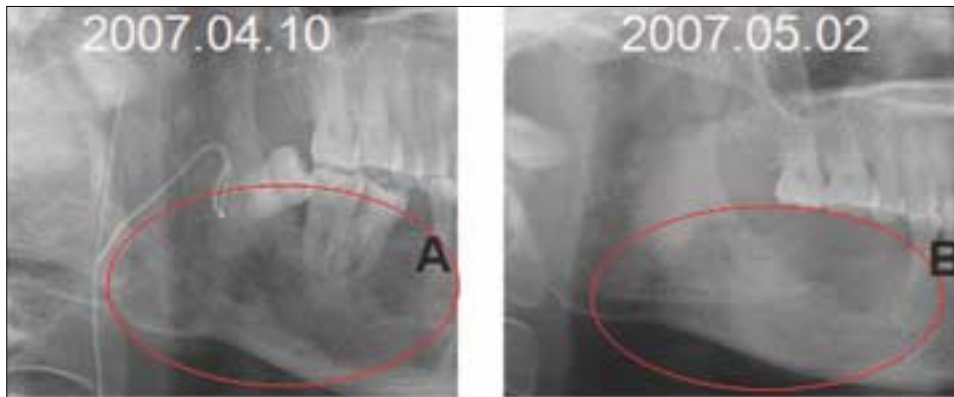
Fig. 2. MR T2WI view show osteomyelitis destructs Rt. condyle(A), ramus(B) and body of mandible(C). Radiologist read the MRI: possible right mandible osteomyelitis and low possibility of tumor.

2007년 4월 12일 국소마취하에 원인치아(우측 하악 제 1, 2, 3대구치)의 발거 및 부골적출술 과 함께 조직검사를 시행하였다. 우측 하악체 부위에 설측과 협측의 피질골은 방사선 단층촬영 영상에 비해 잔존 피질골이 얇긴 하였으나 비교적 건전하였다. 부골 적출술시행시 과도한 골소파는 피질골의 천공을 야기하거나 병리적 골절을 유발시킬 가능성이 있다고 판단하여 완전히 형성된 부골만 제거하고, 이후 수술부위를 개방해 지속적인 소독처치를 시행하기로 하였다. 소파술 후, 하악골체부의 골 결손부는 협설측의 피질골이 남아있어 프라존 거즈(Frazon-gauze)로 충전이 가능하였다. 이후 1일 1회의 지속적인 생리식염수로 세척시행한 뒤 프라존 거즈로 충전하였다.

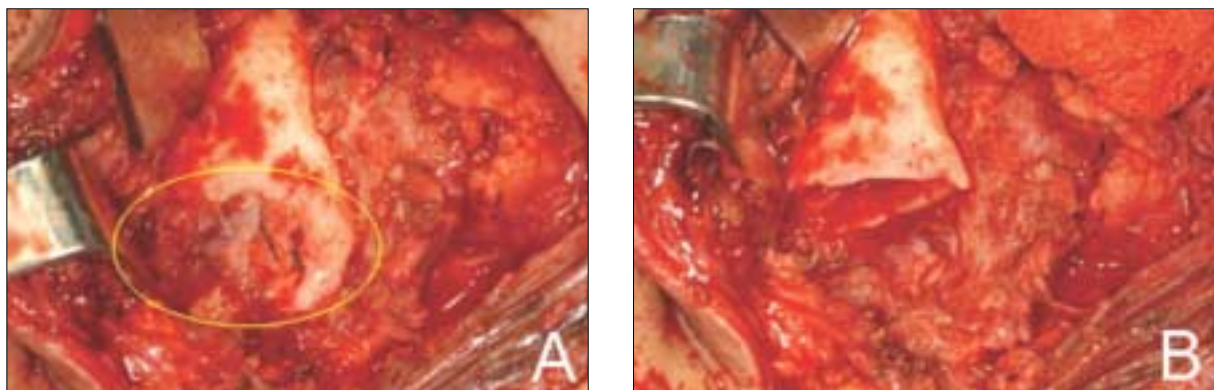
2009년 4월 13일 농 배양검사 및 항생제 감수성 검사결과, 원인균은 Arcanobacterium haemolyticum이었으며, 세팔로스포린계 항생제와 클린다마이신에 감수성이 있는 것으로 결과보고 되었다. 검사결과에 따라 기존의 항생제를 모두 중단한 뒤, 3세대 세팔로스포린계(Cefolatam®1g, Samjin, Korea)항생제를 1일 2회, 클린다마이신(Cleocin®300mg, Donghwa, Korea)을 1일 3회 정주하였다.

원인치아 발거 및 부골 적출술 시행 후, 혈액학적 검사소견과 임상적 증상도 호전양상을 보였다. 술 후 약 3주 파노

라마 상에서도 우측 하악체 부위에 골 생성양상이 관찰되었다(Fig. 3). 이후 지속적인 호전 양상으로 2007년 5월 9일 전신마취 하에 외과적 검사(Surgical exploration)와 추가적인 부골 적출술을 시행하였다. 골수염에 이환된 골을 구강외 접근을 시도하였다. 염증에 이환된 협측 피질골은 강도가 없이 분리되었다. 변성된 골을 제거 하면서 하악 상행지의 상방을 관찰하였을 때, 하악과두 주변의 골은 섬유성 변화양상을 보이고 있었다.(Fig. 4) 과두가 섬유성 강직으로 움직임이 관찰되지 않았으나, 추후 악관절 재건을 위해 관절판 구조물을 손상시키지 않는 것이 더 좋을 것으로 판단되어 약 0.5×0.5×1cm 정도의 과두를 남겨두기로 하였다. 이후 지속적인 소독처치와 항생제요법 사용 후 환자의 혈액검사(WBC: 7,500/μL, CRP: 2.51mg/L, ESR: 7mm/hr) 및 임상 검사 상 골수염 소견 나타나지 않아서 2007년 6월 4일 모든 항생제처치를 중단하였다. 항생제 중단 후 약 5주간의 외래 통원처치에서도 혈액검사(WBC: 6,230/μL, CRP: 3.9mg/L, ESR: 9.2mm/hr)와 임상검사상 모두 정상조건 보여 하악골의 골수염은 완치된 것으로 판단하였다. 이후 늑연골 이식을 이용하여 결손된 우측 하악과두부를 재건하였으며, 추후 평가에서 정상적인 식사가 가능한 상태였다.



**Fig. 3.** A: Severe bony destruction followed by massive mineral loss in mandibular body is observed. Extraction on #46,47,48 tooth and sequestrectomy was done. B: Bone regenerative tendency observed after 3weeks.



**Fig. 4.** A: Bony defect cavity on mandibular ramus area was filled with chronic fibrous inflammatory tissue. B: Removing the inflammatory fibrous tissue to reach the sound bone level.

### Ⅲ. 총괄 및 고찰

일반적으로 골수염의 정의는 골수의 염증을 의미하며 임상적으로는 골을 구성하고 있는 조직 즉, 수질골, 피질골, 골막, 혈관, 신경 및 골단(epiphysis) 등의 염증을 포함한다. 구강악안면 영역에서 골수염은 주로 치성감염에 의한 전파나 악골의 외상에 의한 결과로 발생한다. 그 이외의 원인으로 혈행성 골수염(primary hematogenous osteomyelitis)이 있는데 이것은 악안면 영역에서는 매우 드물다<sup>2,3)</sup>. 일반적인 악골 골수염은 주로 악골 내의 염증에 의하여 발생한다. 이것은 발치, 근관치료, 악골의 골절 등에 의하여 유발될 수 있다<sup>4)</sup>. 처음 초기의 반응은 이러한 일련의 과정 후에 나타나는 세균으로부터 유도된 염증반응으로, 일반적인 치유과정 중의 하나이다. 그러나 종종 정상적인 숙주에서도 이러한 염증반응이 병적인 단계로 진행할 수 있는 가능성이 있다. 염증과 함께 나타난 혈류의 증가로 인하여 골내 병변이 발생할 수 있으며, 이에 따라 추가적인 백혈구가 이 영역으로 모여 감염에 대항하게 된다. 신체의 정상적인 방어 기전으로는 감당할 수 없는 많은 양의 세균과 조직 잔사(cellular debris)가 형성되어 농이 만들어 진다. 농과 더불어 지속적인 염증 과정이 골수에서 일어나면, 골수강 내압이 증가하고 이에 따라 해당 지역으로의 혈류가 감소하게 된다. 이 때 농은 하버시안과 볼크만 관을 따라 전파되어 수질골과 피질골로 퍼지게 되며, 농이 피질골을 뚫고 골막 아래에 쌓이게 되면 골막의 혈류 공급에 이상이 생기고 국소적인 상황을 악화시킨다. 이러한 일련의 과정을 통해 골수염이 진행되며, 최종적으로는 농이 구내 혹은 구외 지역으로 빠져나가기 위하여 누공을 형성하게 된다<sup>5-7)</sup>.

악골 골수염을 분류하는 방법에는 다양한 방법이 있으나, Hudson<sup>20)</sup>에 의해 제시된 분류법이 간단하여 임상적으로 가장 큰 장점을 갖는다(Table 1). 이 분류법에는 질병 발현 1개월을 기준으로 하여 급성과 만성으로 구분하였으며, 급성과 만성의 골수염을 원인이나 임상양상에 따라 다시 세부적으로 분류하였다. 본 증례의 경우 약 1개월 전부터 증상이 발현 되었기 때문에 만성 골수염으로 분류하였으며, 내원당시 임상적 소견 상 다량의 농배출 양상이 있어 만성 화농성 골수염으로 분류하였다.

골수염의 진단은 임상적 평가, 방사선학적 평가 및 조직 검사에 의해 이루어진다. 먼저 악골 골수염의 임상증상은 급성과 만성에 따라 차이를 보인다. 급성 골수염일 경우 주로 치성감염에서 야기되며 치성감염 이외에 골절이나 혈행성으로 발생하기도 한다. 앞에서 언급했던 것 같이 급성 골수염은 대개 염증과정의 증상들이 1개월을 넘지 않았을 경우를 말하며, 치성감염이 원인인 경우 치근단감염이 골수로 급속히 확산됨에 따라 심한 통증과 고열, 국소 임프질의 종창 등을 야기한다. 급성골수염이 진행되면, 주변 연조직으로 염증이 확산됨에 따라 부종, 발적 및 구강내외로 배농이 나타나게 되며 주변 저작근에 염증이 파급될 경우, 개

구강에도 나타날 수 있다<sup>11,12)</sup>. 급성 골수염에서는 만성골수염에서 나타나는 농루는 잘 나타나지 않는다. 급성시기에 방사선학적 평가(파노라마 및 CT)에서 악골의 큰 변화는 관찰하기 힘들며<sup>5)</sup>, 임상적으로 상하악골에 다 나타날 수 있으나 상악은 하악에 비하여 혈액공급이 풍부하므로 하악골에 보다 빈번하게 나타난다.

만성골수염은 임상증상이 1개월 이상 지속된 경우로 보고되고 있으며, 고열은 드물게 나타나며, 부종, 동통, 무통성부종, 구강내 또는 구강외 배농 등의 임상증상을 보이며 구강내 및 피부 농루를 보이기도 하며 골수염으로 인한 demineralization이 진행될 경우 병리적 골절을 동반하기도 한다<sup>19,20)</sup>. 염증의 확산으로 인한 하악골내 압력증가로 하치조신경이 압박되어 하치조 신경이 지배하는 영역에 대하여 감각이상을 보이기도 한다. 전신적 감염과 마찬가지로 골수염과 관련하여 전신적 권태감 및 무력감이 나타날 수 있다. 혈액검사 시 ESR 또는 CRP의 증가로 염증반응을 알 수 있으며 민감성은 높지만 특이적이지는 않다<sup>2,4)</sup>.

파노라마 방사선 사진은 감염의 원인 또는 골절 및 골 질 환과 같은 선행요인을 알 수 있기 때문에 골수염의 초기 진

**Table 1.** Hudson's classification system for Osteomyelitis of the jaws

I. Acute forms of osteomyelitis (suppurative or nonsuppurative)	
A. Contiguous focus	
1. Trauma	
2. Surgery	
3. Odontogenic infection	
B. Progressive	
1. Burns	
2. Sinusitis	
3. Vascular insufficiency	
C. Hematogenous (metastatic)	
1. Developing skeleton (children)	
II. Chronic forms of osteomyelitis	
A. Recurrent multifocal	
1. Developing skeleton (children)	
2. Escalated osteogenic activity (<age 25)	
B. Garre's	
1. Unique proliferative subperiosteal reaction	
2. Developing skeleton (children to young adults)	
C. Suppurative or nonsuppurative	
1. Inadequately treated forms	
2. Systemically compromised forms	
3. Refractory forms (CROM*)	
D. Diffuse sclerosing	
1. Fastidious microorganisms	
2. Compromised host/pathogen interface	

Abbreviation: CROM\*, chronic refractoty osteomyelitis.

단에 있어서 반드시 필요하다. 그러나 급성기에서 잘 나타나지 않으며 만성기일 때 moth-eaten 양상의 골 또는 부골을 관찰할 수 있다. 컴퓨터단층촬영(CT)은 골수염을 판단하는데 기본이며 파노라마에서는 볼 수 없는 3차원 영상을 볼 수 있다. 하지만 CT 또한 30~50%의 demineralization이 있어야 골의 변화를 알 수 있다. 최근 CBCT(cone beam CT; dental CT)를 이용한 panoramic image, cross-section image 및 3-D image가 하악골의 골수염 진단에 있어서 유용하게 이용된다<sup>9)</sup>.

Technectium 99를 이용한 핵의학 검사(Bone scan)는 급성 골수염의 초기에도 쉽게 변화를 감지할 수 있어 조기 진단할 수 있고, 치료 전, 후를 비교 검사하여 치료경과를 평가할 수 있다. 그러나 감염부위의 정확한 위치 파악이 어렵고, 최근 발치된 부위나 연조직의 염증부위, 조골세포의 활성도가 증가되는 다른 질환에서도 양성반응을 보이며, 술 후 약 4개월까지도 활성이 유지되는 등의 한계가 있으므로 다른 검사법과 병행되어 이용되어야 되는 한계를 가지고 있다<sup>20)</sup>.

자기공명영상법(MRI)은 다른 질환에 비하여 악골 골수염의 진단에 비교적 늦게 이용되어졌다. 핵의학 검사(Bone scan)와 비교하여 골수염을 진단하는데 민감도에 있어서 유의할 만한 차이는 없는 것으로 보고된다. 그러나 MRI에서는 농과 육아조직도 구별을 할 수 있으며 컴퓨터단층촬영이나 일반 방사선 사진에서 나타나지 않는 초기 골수 변화를 감지할 수도 있다. 같은 병소 부위를 컴퓨터단층촬영이나 일반 방사선 사진으로 촬영했을 때보다 더 넓은 부위에서 비정상 소견을 볼 수 있는데 이는 자기공명영상법(MRI)이 이러한 검사와 비교해 민감하게 병소를 감지할 수 있음을 의미하므로 골수염을 감별 진단하는 데에는 유용한 검사법이라 할 수 있다.

심각한 악골 골수염의 경우 임상적, 방사선학적 양상이 악성종양과 유사하기 때문에 조직검사를 통한 감별진단이 반드시 필요하며, 원인균을 찾아 적절한 항생제를 선택하기 위한 gram stain, 세균배양, 항생제 감수성검사가 함께 이루어져야 한다<sup>8,12,15)</sup>.

초기 항생제 치료시에는 임상적으로 가능성이 가장 높은 원인균에 대항하는 경험적인 항생제 치료를 먼저 시작해야 한다. 따라서 페니실린과 메트로니다졸을 복합항생제로 사용하거나 클린다마이신을 단독으로 사용할 수 있다. 하지만, 최종적인 항생제 치료는 배양검사와 미생물 감수성 검사 결과를 확인하여 사용하여야 한다<sup>14,16)</sup>. 본 증례에서는 환자의 입원 직후 경험적 항생제 처방으로 페니실린, 아미노글리코사이드, 메트로니다졸을 1일 2회 5일간 정주했으며 농 배양검사 및 항생제 감수성 검사의 결과에 따라 3세대 Cephalosporine을 1일 2회, Clindamycin을 1일 3회 2주간 정주하였다. 이후 3세대 Cephalosporine계 항생제를 1일 2회씩 약 3주간 경구투여 하였다.

또한 전신질환에 대한 평가 및 조절이 필요하며 이것 역

시 치료에 도움이 된다. 당뇨, 빈혈, 신부전 등의 만성 전신 질환, AIDS와 같은 면역결핍질환, 영양결핍으로 인한 신체 방어기전의 저하, 방사선 조사나 골경화증, Paget's disease, cemento-osseous dysplasia 등과 같이 골내 혈류장애를 일으킬 수 있는 질환 등이 골수염을 쉽게 유발시키는 선행요소가 될 수 있다<sup>21)</sup>. 최근에는 골다공증 약으로 알려진 Bisphosphonate제제의 투약이 골수염을 쉽게 유발시키는 선행요소가 될 수 있다고 알려져 있다<sup>22)</sup>. 그리고 술, 담배, 약물 중독으로 인한 면역력의 결핍도 골수염의 빈도를 증가시키는 하나의 요인으로 받아들여지고 있다. 본 증례에서 환자는 특별한 전신질환은 없는 상태였으며, 음주나 흡연은 하지 않았다. 그러나, 불규칙한 식사와 심리적 스트레스로 인해 본원 내원 전 3개월 동안 10kg 정도의 체중이 감소한 상태였다. 입원 후, 규칙적인 식사로 인해 영양상태가 호전되었다는 것이 항생제 치료 및 수술적 처치와 함께 중요한 요소로 작용하였다고 생각된다.

골수염의 기본적인 외과적 치료는 부골적출술(sequestrectomy)과 배형성술(saucerization)이다. 이 술식의 목표는 감염된 부위의 괴사골 및 혈행 공급이 좋지 않은 부골을 제거하고 혈액공급을 원활하게 함에 있다. 부골적출술은 감염부위의 이미 형성된 부골을 제거하는 것이며, 배형성술은 골수염 중심부를 덮는 괴사골의 변연까지 절단하여 부골의 접근을 쉽게 하기 위하여 이환부위의 골을 제거하는 것이다. 피질골박리술(decortication)은 밀도가 높고 만성적으로 감염된 피질골을 제거하여 골수와 골막을 근접시켜 골수염부위의 혈류공급을 높이는 것이다. 위 술식의 기본적인 원칙은 신선한 출혈이 보이는 골이 나타날 때까지 감염골을 제거하는 데 있다<sup>3)</sup>.

만성골수염의 경우에는 골수염 부위에 혈액공급의 장애가 심하기 때문에 고용량의 항생제를 장기간 투여하여 초기 증상을 조절해야 한다. 골수염의 경우 치성감염의 경우보다 항생제를 장기간 투여하여야 한다. 특히 만성 골수염의 경우에는 3개월 이상의 항생제를 투여하여야 한다<sup>12,13)</sup>. 또한 이와 더불어 외과적 처치가 이루어져야 하는데 충분한 절개를 시행하여 모든 괴사골을 제거하고, 혈액공급이 원활히 이루어지도록 하여 항생제와 신체방어기전에 관여하는 세포들이 전달되도록 한다.

이미 형성된 부골과 모든 감염 골들은 제거해야 한다. 신선한 출혈을 보이는 골이 나타날 때까지 모든 방향으로 감염 골을 제거한다. 본 증례에서는 부골 적출술시행시 과도한 골소파는 피질골의 천공이나 병리적 골절을 유발시킬 가능성이 있었기 때문에 완전히 형성된 부골만을 제거하고, 수술부위를 개방해 지속적인 소독처치를 시행하였다.

악골 골수염에 대한 추가적인 술식에는 폐쇄세척흡입법과 항생제를 머금은 구슬(bead)을 이용하여 고농도의 항생제를 국소적으로 투여하는 방법이 있다<sup>16)</sup>. 이 술식은 항생제의 농도를 국소적으로 높이며, 전신적인 농도는 낮춰 가능한 부작용을 줄인다는 장점을 가지고 있다. 감염부위의 폐

쇄세척흡입법시 배농관을 병소부위에 위치시킴으로써 농과 혈장을 배출시킬 수 있고 항생제를 고농도로 투여할 수 있는 통로가 될 수 있다. 국소적으로 calcitonin을 항생제와 같이 투여함으로써 만성 경화성 골수염의 치료에 도움이 된 증례도 보고되고 있다<sup>14)</sup>. 고압산소요법은 치료에 대한 반응이 미약하거나, 악골에 방사선치료를 받은 환자 등에 시행하기도 한다. 이 방법은 조직의 산소농도를 높여 혐기성 세균에 대항하기 위함이지만, 현재까지 고압산소요법의 효과는 논란의 여지가 많다<sup>12,13)</sup>.

항생제 치료와 외과적 술식을 시행했음에도 불구하고 호전양상이 없거나 다시 재발하는 경우에 있어서는 부적절한 부골절거술이 많은 원인요소로 대두되고 있다. 또한, 양호한 치료결과와 평가를 위해 장기간의 추적조사가 필요하며 최소 7개월 후의 추적평가가 필요하다는 문헌도 보고되고 있다<sup>17)</sup>. 본 증례에서는 만성 골수염의 원인이 분명하였고, 수술시 생활골과 골수염에 이환된 골과의 경계가 비교적 명확하였다. 또한, 악골 골수염의 발생에 기여하는 선행요소가 영양결핍을 제외하고는 없었으며, 영양결핍도 입원 후 교정되었다는 점을 고려해 보았을 때, 모든 항생제를 중단하고 임상적 평가 및 혈액학적 검사상에서 약 5주간 염증성 변화를 보이지 않아 골수염이 완치되었다고 판단하였다.

#### IV. 결 론

구강악안면 영역의 골수염은 이미 수많은 증례와 치료법이 소개되었으며, 일반적인 치료의 원칙이 제시되었다. 악골 골수염의 일반적 치료 원칙은 치료 초기에 원인 요소의 평가와 이에 대한 적절한 처치, 이미 형성된 부골이나 피사조직의 제거를 시행하며, 경험적 항생제를 투여하는 것이다. 이후, 원인균에 대한 세균검사를 시행하며, 검사 결과에 따라 적합한 항생제를 투여한다. 또한 골수염이 발생한 주변 조직에 원활한 혈류공급이 이루어지도록 골천공술이나 피질골 박리술, 또는 혈관화 피관을 이용한 치료를 시행하는 것이다.

그러나 일반적인 치료 원칙에서 제시된 이환된 악골의 제거 범위에 대한 견해는 아직도 다양하다. 부적절한 골절제는 재발의 가장 큰 원인 요소이기 때문에 악골 골수염에 대한 확실한 치료를 위해선 충분한 안전역(Margin of safety)을 두고 절제하는 것이 유리하다. 하지만, 악골의 결손부위가 커질수록 악골의 재건에 있어서는 불리한 입장에 놓이게 된다. 이러한 골수염의 치료와 결손된 악골의 재건이라는 모순된 두 가지 요소의 적절한 타협점을 찾는 것은 다분히 술자의 경험에 의한 치료경향에 의존할 수밖에 없다.

저자는 본 증례를 통해 악골에 발생한 광범위한 골수염에서 초기의 근치적 형태의 절제술만이 최선의 방법이 아님을 경험하게 되었다. 또한, 광범위한 악골 골수염에서 임상적 의미의 완치란, 골내 염증의 완전한 소멸 상태와 함께

상실된 악골의 기능회복이 이루어 졌을 때 비로소 진정한 완치가 이루어 졌다고 생각하게 되었다. 본 증례의 경우 초진 시 촬영한 방사선 검사소견만을 근거로 하여 골절제술을 시행 했을 경우, 골수염의 치료에서는 좀 더 신속한 방법이 될 수도 있었겠지만, 광범위한 하악 결손부의 기능회복을 위한 하악의 재건에 있어서는 환자가 경험하게 되는 고통이 증가하고, 치료기간도 더 길어졌을 것이다. 상기 증례에서는 치료 초기에 국소마취하에서 시행한 비교적 간단한 소파술과 지속적인 소독처치로 염증에 이환된 악골의 골체부에서 양호한 골재생을 얻을 수 있었다. 본 증례를 통해 악골에 발생한 광범위한 골수염 치료에서 보존적 형태의 외과적 술식은 근치적 절제술을 시행하기 전에 시도할 만한 가치가 있다는 것을 알게 되었다.

근치적 절제술을 계획했던 하악과두부를 포함한 광범위한 악골 골수염의 증례에서 지속적인 소독처치와 소파술을 통해 이환범위를 축소시키고, 나아가 결손 하악골의 재건 방법에 영향을 주었기에 본 증례를 문헌고찰과 함께 보고하는 바이다.

#### 참고문헌

- Bernier S, Clermont S, Maranda G, Turcotte JY : Osteomyelitis of the jaws. J Can Dent Assoc 1995;61:441-442, 445-448.
- Miloro M, Ghali GE, Larsen P et al. Peterson's Principles of Oral and Maxillofacial Surgery, 2nd Edition, Hamilton, BC Decker, 2004.
- Hjorting-Hansen E: Decortication in treatment of osteomyelitis of the mandible. Oral Surg 1970;29:641-655.
- Kim MS, Kim SG, Yeo HH et al. Clinical study of chronic osteomyelitis. J Kor Oral Maxillofac Surg 2000;26:514-518.
- Fullmer JM, Scarfe WC, Kushner GM et al. Cone beam computed tomographic finding in refractory chronic suppurative osteomyelitis of the mandible. British J of Oral and Maxillofacial Surgery 2007;45:364-371.
- Reinert S, Widlitzek H, Venderink DJ. The value of magnetic resonance imaging in the diagnosis of mandibular osteomyelitis. Br J Oral Maxillofac Surg 1999;37:459-463.
- Wannfors K, GAZelius B : Blood flow in jaw bones affected by chronic osteomyelitis. Br J Oral Maxillofac Surg 1991;29:147-153.
- Ylikontiola L, Altonen M, Uhari M, Tiilikainen A, Oikarinen K :Chronic sclerosing osteomyelitis of the mandible in monozygotic twins. Int J Oral maxillofac Surg 1994;23:359-362.
- Nakai M, Okada Y, Iwashima Y, Mori M : A case of impacted first with chronic mandibular osteomyelitis. Int J Oral Surg 1981;10:279-282.
- Khosla VM, Rosenfield H, Berk LH : Chronic osteomyelitis of the mandible. J Oral Surg 1971;29:649-658.
- Adekeye EO, Cornah J : Osteomyelitis of the jaws: A review of 141cases. Br J Oral Maxillofac Surg 1985;23:24-35.
- Sano K, Asoh H, Yoshida S, Inokuchi T : Preauricular mass presenting as a sign of osteomyelitis of the temporal bone. J Oral Maxillofac Surg 1998;56:1349-1352.
- Wannfors K, Hammarstrom L : A proliferative inflammation in the mandible caused by implantation of an infected dental root. A possible experimental model for chronic osteomyelitis. Int J Oral Maxillofac Surg 1998;18:179-183.
- Wannfors K. Hammarstrom L : Infectious foci in chronic osteomyelitis of the jaws. Int J Oral Surg 1998;14:493-503.

15. Marx RE : Chronic osteomyelitis of the jaws. In : Oral Maxillofac Surg Clin North Am 1991;3:367-381.
16. Grime PD, Bowerman JE, Weller PJ : Gentamicin impregnated polymethylmethacrylate (PMMA) beads in the treatment of primary chronic osteomyelitis of the mandible. Br J Oral Maxillofac Surg 1998;28:367-374.
17. Wannrors K, Hammarstrom L : Infectious foci in chronic osteomyelitis of the jaws. Int J Oral Surg 1998;14:493-503.
18. Hudson JW. Osteomyelitis and osteoradionecrosis. In: Fonseca RJ, editor. Oral and maxillofacial surgery. Vol 5. Philadelphia (PA): W.B.Saunders,2000.
19. Daramola JO, Ajagbe HA : Chronic osteomyelitis of the mandible in adults: A clinical study of 34 cases. Br J Oral Surg 1998;20:58-62.
20. Gold RH, Hawkins RA, Katz RD : Bacterial osteomyelitis : findings on plain radiography, CT, MR, and scintigraphy. Am J Roentgenol 1991;157:365-370.
21. Hudson JW : Osteomyelitis of the jaws. J Oral Maxillofac Surg 1998;51:1294-1301.
22. Marx RE. Pamidronate and zoledronate induced avascular necrosis of the jaws, J Oral Maxillofac Surg 2003;61:1115-1118.