

## 외상성 역동적 무지 내반증(1예 보고)

순천향대학교 부천병원 정형외과, 국군 수도병원 정형외과\*

임수재 · 이영구 · 김진수\* · 박찬호 · 강희경

### Traumatic Dynamic Hallux Varus (A Case Report)

Soo-Jae Yim, M.D., Young-Koo Lee, M.D., Jin-Su Kim, M.D.\*, Chan-Ho Kim, M.D., Hee-Kyung Kang, R.N.

*Department of Orthopedic Surgery, Soonchunhyang University, Bucheon Hospital, Gyeonggi, Korea*

*Department of Orthopedic Surgery, Armed Forces Capital Hospital, Gyeonggi, Korea\**

#### =Abstract=

The first metatarsophalangeal joint injury is common in professional soldiers and athletes. But this was rarely reported. A professional soldier has varus instability in the first metatarsophalangeal joint due to hyperextension. In the MR Imaging, weavy appearance in lateral collateral ligament and high signal change in plantar plate was shown. So he has surgical treatment using reconstructive procedure. At first, 4<sup>th</sup> extensor digitorum longus tendon was splitted longitudinally and harvested, second triangular shape reconstruction on lateral joint line was done using harvested tendon. One year later, fifteen degrees was limited compared with intact side. Reconstruction using 4<sup>th</sup> extensor digitorum longus tendon in traumatic dynamic hallux varus was good method.

**Key Words:** Dynamic hallux varus, Reconstruction with 4<sup>th</sup> extensor digitorum longus

직업군인들이나 운동선수들은 많은 활동량과 훈련으로 인해 족부 족관절의 손상을 자주 호소하게 된다<sup>5)</sup>. 특히 전 족부는 많은 손상을 가져오는 부위로 알려져 있다<sup>5)</sup>. 하지만 장무지의 중족 족지 관절의 손상에 대해서는 아직 잘 알려져 있지 않다. 중족 족지 관절을 이루는 외측 측부 인대, 외측 측부 인대와 종자골과 연결된 인대 및 족저판과 관절막의 손상을 통칭하여 잔디 발가락(turf toe)이라 칭하며 이에 대해 몇 가지 보고들이 있었으나 이의 손상에 의한 역동적 무지 내반증을 재건술을 이용한 예는 보고된 바가 없다.

이에 외상에 의한 역동적 무지 내반증을 제 4 족지 신전근을 이용한 재건술로 좋은 결과를 보여 보고하고자 한다.

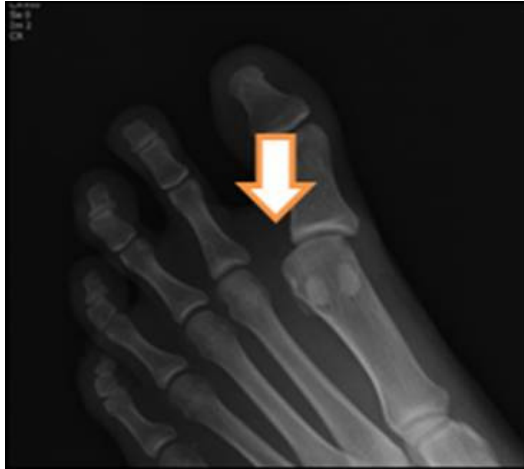#### 증례 보고

22세 남자 환자로 내원 1년 전 축구하다가 족무지가 과신전 손상을 받은 후 지속된 우측 무지의 불안정성과 동통으로 내원하였다. 일상생활 시에는 특이 불편소견 없었으나, 직업군인으로 1시간 이상 오래 걷거나, 구보 및 등산 등 시행시 통증이 심해지며, 불안정성이 지속되어 내원하였다. 내원 시 이학적 검사상 내측에는 압통 소견은 없었으나 외측에는 압통 소견이 있었으며, 방사선 소견상 구조적 이상은 없었으나 내반 부하검사 시에는 건측에 비해 관절이 확연히 넓어지는 소견이 보였다(Fig. 1). 또한 시행한 자기 공명 영상 사진상 관절 내에 부종소견 보였으며, 외측 측부 인대가 물결 모양(wavy appearance)을 하고 있었으나 완전히 파열된

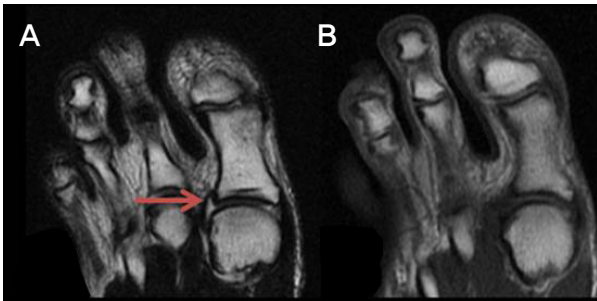• Address for correspondence

**Soo-Jae Yim, M.D.**

Department of Orthopedic Surgery, Soonchunhyang University, 4 Jung-dong Wonmi-gu, Bucheon-si, Gyeonggi-do, 420-767, Korea  
Tel: +82-32-621-5272 Fax: +82-32-621-5018  
E-mail: brain0808@hanmail.net



**Figure 1.** This figure shows lateral joint widening and varus displacement in varus stress.



**Figure 2.** A) is T1WI coronal view in foot, B) is T2WI coronal view in foot. This figure shows high signal change and weavy appearance signal change in lateral joint line of metatarsophalangeal joint of great toe.

소견은 보이지 않았다(Fig. 2). 내원 시 시행한 VAS 점수는 7점이었으며, 미국정형외과족부족관절학회 무지 중족 족지-지간 관절 점수(AOFAS hallux metatarsophalangeal-interphalangeal scale)는 72점이었다. Buddy taping을 동반한 수술 후 신발(postoperative shoe)을 착용 후 3개월 간 경과 관찰하였으나, 직업군인으로 지속적인 훈련이 필요하여 수술적 치료를 결정하였다.

수술은 족관절 마취 하에, Esmarch 지혈대를 이용하여

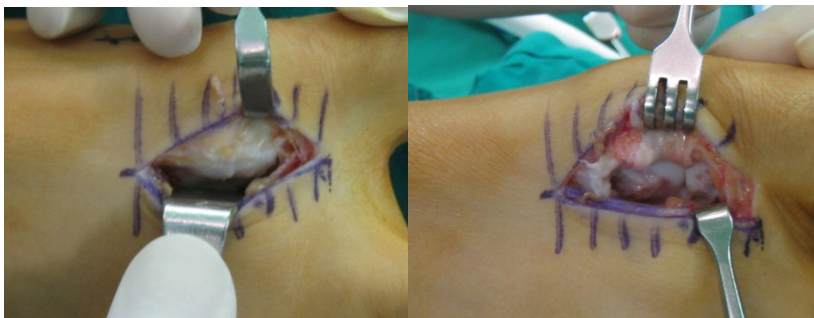
지혈을 시행하고, 무지의 중족 족지 관절 위로 절개를 시행하였다. 절개된 무지 중족 족지 관절의 외측 부에는 외측 측부 인대 주변으로 비후된 연부조직 소견 보였으며, 그 곳을 박리한 후 확인한 외측 측부 인대는 느슨한 채로 관절 사이에 유지되어 있었다(Fig. 3). 동시에 제4 신전건 위로 피부 절개를 가한 후 제4 신전건을 종으로 중간을 절개한 후 (splitting) 그 중 절반을 떼어낸 후에 나머지는 종전과 마찬가지로 유지하고 제4 신전건 위의 피부는 봉합하였다<sup>1)</sup>. 이곳에 외측 측부 인대의 양쪽 끝부분에 남아있는 인대만큼의 넓이게 구멍을 각각 2개씩 뚫고 박리한 제4 신전건을 흡수성 고정 봉합사를 이용하여 이중으로 연결하고 수술을 마쳤다<sup>2)</sup> (Fig. 4, 5).

수술 후 4주간 단하지 석고 고정을 시행한 후 수술 후 신발을 착용한 채 전 체중부하 및 능동 관절 운동을 시행하였고, 8주부터는 수동 관절 운동을 시행하였다.

수술 후 약 3개월째에 정상 훈련에 복귀시켰으며, 1년째 최종 추시를 시행하였고, 최종 추시 시 시행한 관절운동은 건측에 비해 신전은 같은 소견 보였으나 굴곡이 15도 가량 제한된 소견을 보였으며, VAS 점수는 4점, 미국정형외과족부족관절학회 무지 중족 족지-지간 관절 점수는 90점으로 호전되었다.

## 고 찰

전족부의 손상은 주로 과도한 운동이나 활동을 하는 운동 선수나 군인들에게서 잘 발생한다<sup>5)</sup>. 특히 족무지의 중족 족지 관절과 주변 구조물의 손상은 점점 그 숫자가 증가하고 있다<sup>3)</sup>. 족무지의 중족 족지 관절의 손상기전은 크게 3가지로 나뉜다. 가장 흔한 것으로는 관절의 과신전손상과 동반된 관절 막의 파열과 족저판의 손상이며, 두번째로 과굴곡 손상이며, 세 번째로는 외반력이 갑자기 증가되는 기전이다. 본 증례의 환자의 경우도 현재 직업군인으로 과신전 후 발생한 족무지의 중족 족지 관절의 동통 후 발생한 불안정성이 주소로 환자의 손상기전상 가장 흔한 기전으로 관절



**Figure 3.** This figure shows hypertrophied soft tissue around loose continuous lateral collateral ligament in lateral joint line of first metatarsophalangeal joint.

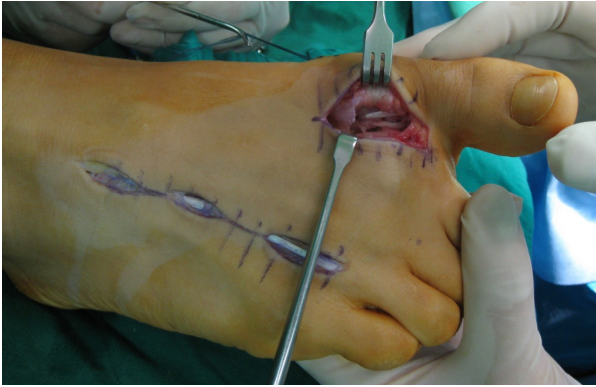


Figure 4. This figure shows reconstructed lateral collateral ligament.

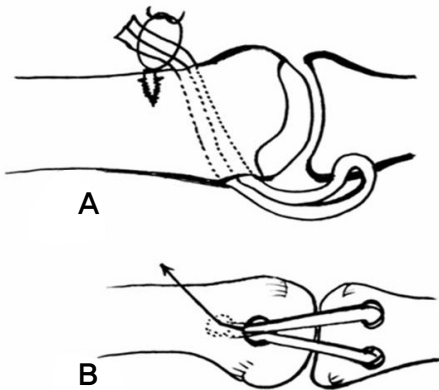


Figure 5. This illustrate collateral ligament reconstruction. A) 45 degree drill hole formation at the metatarsal shaft proximal metatarsophalangeal joint and sling formation by splitted the fourth extensor digitorum longus tendon and anchor suture fixation at the contralateral metatarsal shaft. B) Lateral view of fixation state.

막의 파열과 족저판의 손상을 예상하고 시행한 이학적 검사 및 내반 부하 검사 방사선 소견 상 굴곡 신전시 동통이 동반되었으나 불안정성을 보이지는 않았고, 대신 내반력을 가했을 때 견측과 비교하여 명확한 이상소견을 보였으며 자기공명 영상 사진에서도 족저판의 손상을 의심할 수 있는 음영의 증가가 있었으며 외측 측부 인대의 연속성은 있었으나 물결모양의 느슨한 형태를 띠고 있어 손상이 되었음을 알 수 있었다. 즉, 이번 증례의 환자의 경우 2가지 경우를 생각해 볼 수 있는데, 우선 손상 시 과신전과 동시에 내반력이 동반되어 손상이 되었을 경우와 과신전 손상 후 족저판 손상과 관절막 손상을 가지고 다시 과도한 운동과 훈련을 시행 중 외측 측부 인대에 손상이 갔을 경우를 생각해 볼 수 있다. 어느 경우에서나 지금까지 알려진 보고는 없으며 과거에서 잘 알려졌던 손상의 기전 외에 다른 기전을 생각해 볼 수 있는 증례라고 생각한다.

족무지의 내반 손상은 중족 족지 관절에서 보고된 경우

는 본 저자가 아는 한, Mullis 등이 보고한 한 예가 있는데, 이의 경우 내반근과 외측 관절막 및 외측 측부 인대의 완전 파열이 일어나서 단순 봉합술을 시행하였다고 한다<sup>8)</sup>. 족무지의 재건술을 시행한 경우는 지간 관절에 보고된 예<sup>4,9)</sup>가 있는데, 이 관절의 경우 비교적 안정된 관절이기 때문에 외측 측부 인대의 단순 재건술만으로도 좋은 결과를 얻었다. 하지만 중족 족지 관절은 불안정한 관절이기 때문에 외측 측부 인대의 단순 재건술 만으로는 좋은 결과를 얻을 수 없을 것으로 사료되어 제 4 족지 신전건을 이용하여 삼각형 모양의 재건술을 시행하였다<sup>2)</sup>. 이 방법을 시행 시 제 4 족지 신전건을 종절개하고 절반의 신전건만을 사용하여 손상을 최소화하였으며 비교적 발목 마취만을 시행하였을 때에도 용이한 방법이었다<sup>1)</sup>. 제 4 족지 신전건을 중족 족지 관절에서 3 mm 후방에 구멍을 뚫고 또한 근위 지골에도 외측 측부 인대의 남아있는 인대부분에서 상하로 두 개의 구멍을 만들어 삼각형 모양의 인대 재건술을 시행할 수 있었다(Fig. 4, 5).

족무지의 중족 족지 관절의 손상 시 수술을 해야 하느냐에는 여러 논란의 여지가 있다. 과거 문헌에 의하면 대체적으로 보존적 치료를 우선하게 된다<sup>7)</sup>. 하지만 활동이 많은 환자로 보존적 치료를 해도 좋아지지 않은 환자의 경우는 수술적 치료를 권한다는 보고도 있다<sup>6,8)</sup>. 본 증례의 경우에도 3개월간의 보존적 요법에도 불구하고 지속적인 훈련과 과도한 활동으로 인해 적절하지 않은 경과를 보이게 되었으며 수술을 결정하게 되었고 좋은 결과를 보이게 되었다.

족무지의 중족 족지 관절에서 역동적 내반증의 경우 보존적 치료로 효과가 없는 활동이 많은 환자들에게 제 4 족지 신전건을 이용한 재건술을 시행하여 좋은 결과를 얻었으며, 향후 비슷한 손상의 경우에도 이를 응용한 수술적 방법이 큰 도움이 될 것으로 보인다.

## REFERENCE

1. **Ahn J:** Reconstruction of Chronic Ankle Instability with the Toe Extensor Tendon. *J Korean Orthop Soc Sport Med* 6: 88-91, 2007.
2. **Deland JT, Sobel M, Amoczky SP and Thompson FM:** Collateral ligament reconstruction of the unstable metatarsophalangeal joint: an in vitro study. *Foot Ankle*, 13: 391-395, 1992.
3. **Fabeck LG, Zekhnini C, Farrokh D, Descamps PY and Delince PE:** Traumatic hallux valgus following rupture of the medial collateral ligament of the first metatarsophalangeal joint: a case report. *J Foot Ankle Surg*, 41: 125-128, 2002.
4. **Gong HS, Kim YH and Park MS:** Varus instability of the hallux interphalangeal joint in a taekwondo athlete. *Br J*

- Sports Med*, 41: 917-919, 2007.
5. **Hockenbury RT:** *Forefoot problems in athletes. Med Sci Sports Exerc*, 31: S448-458, 1999.
  6. **Lohrer H:** *MPI joint giving way--a case study. Foot Ankle Int*, 22: 153-157, 2001.
  7. **Mann RA and Coughlin MJ:** *Adult hallux valgus. In: Mann, R.A., Coughlin, M.J ed. Surgery of the foot and ankle*, 6<sup>th</sup> ed. Philadelphia, Mosby & Elsevier Inc: 174-175, 1993.
  8. **Mullis DL and Miller WE:** *A disabling sports injury of the great toe. Foot Ankle*, 1: 22-25, 1980.
  9. **Shin YW, Choi IH and Rhee NK:** *Open lateral collateral ligament injury of the interphalangeal joint of the great toe in adolescents during Taekwondo. Am J Sports Med*, 36: 158-161, 2008.