

# 전이성 골암에 의한 해면골의 미세구조와 골화 분포 변화

박선욱<sup>1,2</sup>, 전옥희<sup>1,2</sup>, 고창용<sup>1,2</sup>, 김지현<sup>1,2</sup>, 김한성<sup>1,2</sup>, 전경진<sup>3</sup>, 임도형<sup>3</sup>  
<sup>1</sup>연세대학교 의공학과, <sup>2</sup>연세대학교 의료공학연구원, <sup>3</sup>한국생산기술연구원 실버기술개발단

## Longitudinal Alterations of Microarchitecture and Mineralization Distribution on Trabecular Bone Due to Metastatic Bone Tumor

Sunwook Park<sup>1,2</sup>, Okhee Jeon<sup>1,2</sup>, Chang-Yong Ko<sup>1,2</sup>, Chi Hyun Kim<sup>1,2</sup>, Han-Sung Kim<sup>1,2</sup>, Keyoung Jin Chun<sup>3</sup>, Dohyung Lim<sup>3</sup>

<sup>1</sup>Department of Biomedical Engineering, Yonsei University, Wonju, Korea

<sup>2</sup>Institute of Medical Engineering, Yonsei University, Wonju, Korea

<sup>3</sup>Gerontechnology Center, Korea Institute of Industry Technology, Cheonan, Korea

(Received September 30, 2009. Accepted October 14, 2009)

### Abstract

**Purpose:** The aim of present study is to detect longitudinal alterations of mechanical characteristic determined by bone quality (microarchitecture and degree of mineralization) on femur trabecular bone due to metastatic bone tumor

**Materials and Methods:** Each 6 female SD rats (12 weeks old, approximate 250g) were allocated in SHAM and TUMOR Group. W256 (Walker carcinosarcoma 256 malignant breast cancer cell) was injected into the right femur (intraosseous injection) in TUMOR Group, whereas 0.9% NaCl (saline solution) was injected in SHAM Group. The right hind limbs of all rats were scanned by in-vivo micro-CT to acquire structural parameters, bone mineral density, X-ray attenuation and bone mineralization distribution at 0 week and 4 weeks after surgery.

**Results:** BMD, BV/TV and Tb.N of trabecular bone in TUMOR group were markedly decreased (26%, 11% and 23%) while those in SHAM group were significantly increased (34%, 48% and 11%) ( $p < 0.05$ ). BS/BV, Tb.Sp and SMI in TUMOR group were significantly increased (-16%, 38% and 2%) compared with those in SHAM group (-33%, 12% and -16%) ( $p < 0.05$ ). Additionally, bone mineralization in TUMOR group significantly decreased while those in SHAM group was significantly increased ( $p < 0.05$ ).

**Conclusion:** It is identified that how much bone microarchitecture and mineralization are diminished due to the metastatic bone tumor. The results may be helpful to prediction of fracture risk by metastatic bone tumor.

**Key words :** Metastatic bone tumor, Bone qualities, Structural parameters, Bone mineralization, In-vivo micro-CT

## 1. 서론

뼈는 암이 쉽게 전이되는 곳 중의 하나이다[1]. 유방암과 전립선 암의 경우 대략 65~75%의 환자들에게서 전이성 골암이 발견되며[2], 신경압박후군(nerve compression syndrome), 칼슘과잉혈증(hypercalcemia) 등과 같은 다양한 합병증을 유발한다[3]. 또한 전이성 골암에 의해 뼈의 파골세포(osteoclast)의 활동이 급격하게 증가하여 뼈의 용해성 결손(osteolytic defect)이 발생하며, 이는 골암 환자들에게 심각한 고통을 준다고 보고되고 있다[4].

전이성 골암에 의한 뼈의 기계적 특성 약화는 2차적으로 골절 위험성을 증가시켜 환자의 신체 기능 및 운동성을 저하시키기 때문에 전이성 골암 연구의 주된 목표가 되고 있다[5,6]. 이러한 2차적인 병리학적 골절은 골암 환자들의 남은 생존 기간에도 영향을 미친다고 보고되고 있다[7]. O'Donoghue 등이 수행한 269명의 전이성 유방암 환자를 대상으로 한 연구에 의하면, 골절이 없는 환자의 생존기간이 23개월인 데 비해, 골절이 있는 환자의 경우는 12개월에 불과했다. 따라서 전이성 골암으로 인한 뼈의 기계적 특성 변화를 정량적이고 정확하게 파악하여 골절을 예방하는 것은 매우 중요하다고 보고되고 있다[8].

뼈의 기계적 특성은 뼈의 미세구조에 의한 강도뿐 아니라 골화 분포 정도에 따른 강도에 의해 결정된다[9]. 그러나 지금까지의 전이성 골암으로 인한 뼈의 기계적 특성 변화에 대한 연구는 대부분

Corresponding Author : 임도형  
충청남도 천안시 입장면 흥천리 35-5, 한국생산기술연구원 실버기술개발단  
Tel : +82-33-760-2913 / Fax : +82-33-760-2913  
E-mail : dli349@gmail.com  
“이 논문은 보건복지가족부 보건의료연구개발사업의 지원에 의하여 이루어진 것임(A080920).”

구조적 변화 분석을 통한 뼈의 강도를 간접적으로 예측하는데 초점을 맞추고 있다[10]. Kurth 등이 수행한 선행 연구는 골암 유발 동물 모델에 암세포를 주입하고 28일 후 뼈를 적출하고, 방사선 영상법을 이용하여 뼈의 미세구조 변화를 통한 뼈의 강도를 간접적으로 확인하였다. 하지만 위의 연구는 실험동물을 희생하여 연속적인 연구를 진행하지 못하였으며, 골암에 의한 뼈의 미세구조 변화에 의한 강도 평가만을 수행하였고, 골화 정도에 따른 뼈의 강도를 분석하지 않아 뼈의 기계학적 특성을 통합적으로 분석하지 못하였다. 골암으로 인한 골절 위험성을 정확하게 예측하기 위해서는 뼈의 미세구조와 골화 분포 변화를 측정하여 뼈의 구조적 특성과 골화 분포 변화에 의한 강도 분석을 통합적으로 분석하여야 한다[11].

따라서 본 연구에서는 실험동물을 희생하지 않는 연속적인 방법으로 뼈의 미세구조 및 골화 분포 변화를 통합적으로 분석하여 골암으로 인한 뼈의 기계적 특성 변화를 정량적으로 예측하고자 하였다. 본 연구는 전이성 골암으로 인한 뼈의 골절 위험성을 정량적으로 진단할 수 있는 방법론의 개발에 도움을 줄 수 있을 것으로 사료된다.

## II. 연구 대상 및 방법

### A. 세포배양

본 연구에서는 골암 유발을 위하여 ATCC (the American Type Culture Collection, USA)로부터 분양 받은 W256 (Walker carcinosarcoma 256 malignant breast cancer cell) 세포를 사용하였다. 세포는 37°C, 5% CO<sub>2</sub> 농도의 인큐베이터에서 배양되었으며 90% ATCC 199 (GIBCO, USA)와 10% 말혈청(horse serum, LONZA, USA)으로 구성된 배지가 사용되었다. 배지는 3~4일 간격으로 교환되었고 세포가 70~80% 정도 배양접시 바닥에 부착(confluency)하였을 때 계대배양(subculture)하였다. 배양중인 세포에 인산완충용액(PBS, LONZA, USA)과 0.5% trypsin-EDTA (LONZA, USA) 처리를 하여 배양 접시로부터 분리하였다. 일정하고 정확한 암세포 주입을 위하여 혈구계산기(hemocytometer)를 이용하여 세포 수를 계산하였다.

### B. 실험동물 준비

본 연구의 동물실험은 연세대학교 동물 보호 및 사용에 관한 지침과 법규에 따라 수행되었다(YWC-090608-1). 실험동물은 12주령 암컷 흰쥐(Sprague-Dawley rat, 무게 약 250±7g) 12마리를 사용하였고 골암 유발군(TUMOR Group)과 대조군(SHAM Group)으로 각각 6마리씩 임의로 나누었다. 골암 유발을 위하여 실험동물의 오른쪽 대퇴골에 암세포 주입 수술(intraosseous injection)을 시행하였다[10]. 먼저, 오른쪽 무릎관절의 피부와 근육을 세로 방향(longitudinal)으로 약 1.5cm 정도 절개하였다. 무릎인대의 손상을 피하기 위하여 무릎관절을 신장(extension)하여 무릎인대

를 옆으로 이동시키고 대퇴골 융기사이패임(intercondylar notch)에 20G크기의 주사기 바늘을 이용하여 약 1cm의 깊이로 구멍을 뚫었다. 골암 유발군에는 400만개의 암세포(W256)를 주입하고 대조군에는 식염수를 주입한 후에 구멍을 본왁스(bone wax, B.Braun, Germany)로 막았다. 마지막으로 이동시켰던 무릎인대를 원상태로 옮기고 근육과 피부를 차례로 봉합하였다. 실험동물은 온도와 습도(온도: 23°C±3°C, 습도: 50%±10%)가 유지되며 12시간 주기로 낮과 밤이 바뀌는 깨끗한 동물 사육실에서 사육되었다.

### C. 생체 내 미세단층촬영

생체 내 미세단층촬영 시스템(Skyscan 1076, SKYSCAN N.V., Belgium)을 사용하여 뼈의 형태학적 특성을 분석하였다. 암세포 주입 직후(0주) 그리고 주입 후 4주에 실험동물의 오른쪽 대퇴부에 생체 내 미세단층촬영을 시행하였다. 촬영 후 영상의 재건(reconstruction) 과정을 거쳐 BMD(bone mineral density, g/cm<sup>3</sup>)와 구조적 요소를 획득하였다. 골화 정도 및 BMD 측정시 중요한 선속 강화 효과(bone hardening effect)를 교정하기 위하여 플랫 필드 커렉션(flat-field correction)과 선속 강화 인자 교정을 수행하였다. 촬영 시에는 실험동물을 염산 케타민(Huons, Korea, 1mL/kg)과 자일라진(Bayer Korea, Korea, 0.33mL/kg)을 사용하여 마취하였다. 그리고 동물의 상태를 관찰할 수 있는 생체 신호 모니터링 시스템(physical monitoring system)을 이용하였고, 동물에게 방사선 피폭 피해를 최소화하기 위한 셔터(shutter)를 사용하였다. 본 실험의 영상은 18μm의 해상도로 촬영되었으며, 이때 생체 내 미세단층촬영을 위한 변수는 관전압 100kV, 관전류 100μA, 필터 Al 1.0mm, 그리고 회전각 0.7°로 설정하였다.

### D. 구조적 해석

해면골의 뼈 체적비(BV/TV, bone volume fraction, %), 뼈 부피당 뼈의 표면적(BS/BV, bone surface to volume, 1/mm), 뼈 잔기둥 두께(Tb.Th, trabecular thickness, mm), 뼈 잔기둥간 거리(Tb.Sp, trabecular separation, mm), 뼈 잔기둥 개수(Tb.N, trabecular number, 1/mm), 해면골 패턴 요소(Tb.Pf, trabecular bone pattern factor, 1/mm), 구조적 모델 지수(SMI, structure model index)를 분석하였다. 추가적으로 Tb.Th, Tb.Sp 분포 정도를 구간 별로 분석하여 정량적인 뼈 잔기둥의 미세 구조 변화를 확인하였다. 구조적 요소에 대한 이해를 돕기 위해 Fig. 1에 도식화하여 나타내었다. BV/TV는 관심 부피 안에서 해면골의 부피 비이다. BS/BV는 일정 부피에서 해면골의 표면적을 나타내는 값으로 높은 값일수록 표면이 거칠어 짐을 나타낸다. Tb.Th는 뼈 잔기둥의 평균 두께이다. Tb.Sp는 뼈 잔기둥간의 평균 거리이다. Tb.N은 단위길이당 뼈 잔기둥의 개수이다. Tb.Pf는 해면골의 연결성을 나타내는 값으로 낮은 값일수록 연결성이 높음을 나타낸다. SMI는 뼈 잔기둥의 형태학적 특성을 나타내며 값이 0이면 이상

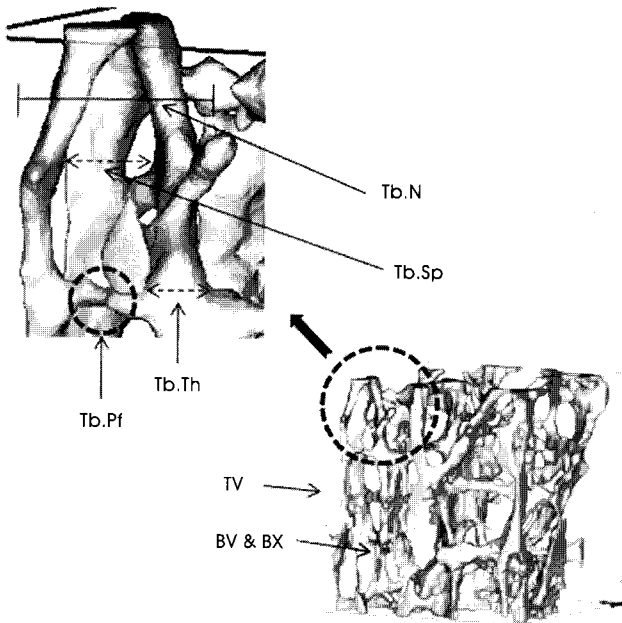


그림 1. 해면골의 구조적 요소  
Fig. 1. Structural parameters of trabecular bone

적인 판 형태의 구조, 3이면 막대 형태의 구조 그리고 4이면 구형 형태의 구조를 나타낸다. 본 연구에서 분석한 모든 해면골의 구조적 요소는 CT-AN 1.9(SKYSCAN N.V., Belgium)를 사용하여 측정하였다.

**E. 골화 정도 분포 해석**

해면골의 골화 정도를 구하기 위하여 BMD값이 알려진 팬텀 (0.25g/cm<sup>3</sup>, 0.75g/cm<sup>3</sup>)을 사용하여 교정된 BMD를 구하였다.

구해진 BMD를 기반으로 CT-AN 1.9(SKYSCAN N.V., Belgium)를 이용하여 해면골의 X-ray 감약 계수 분포를 확인하고 골화 정도의 구간별 분포를 정량적으로 측정하였다.

**F. 통계 처리 방법**

각 그룹의 시간에 의한(0주에서 4주) 변화의 유의성을 알아보기 위하여 대응표본 T 검정(paired T-test)을 수행하였다. 그리고 0주에서 4주의 변화율에 대한 두 그룹의 차이를 비교하기 위하여 독립 표본 T 검정(student T-test)을 수행하였으며 정규성을 벗어나는 경우 Mann-Whitney 검정을 시행하였다. 이때 모든 통계 분석에 사용된 유의 수준은 0.05로 설정하였으며(p<0.05), 상용 프로그램인 SPSS 17.0 (SPSS INC. USA)을 사용하여 분석하였다.

**III. 결과**

생체 내 미세 단층 촬영 시스템으로 촬영된 0주와 4주의 대퇴골 해면골의 BMD와 구조적 요소(BV/TV, BS/BV, Tb.Th, Tb.Sp, Tb.N, Tb.Pf, SMI)는 Table 1.에 요약되었다.

대조군의 모든 구조적 요소 결과는 골암 주입 0주를 기준으로 4주 이후 유의하게 변화하였다(p<0.05). 골암 유발군의 경우에는 BV/TV, Tb.Pf, SMI의 결과는 유의하게 변화하지 않았고 (p>0.05) 다른 모든 결과는 유의하게 변화하였다(p<0.05). 두 그룹의 0주에서 4주의 변화율의 결과는 Fig. 2과 같다. BMD는 대조군이 34±13% 증가하였으나 골암 유발군에서는 26±15% 감소하였으며, 두 그룹 사이에 유의한 차이가 있었다(p<0.05). BV/TV는 대조군에서 48±15% 증가하였으나 골암 유발군에서는 11±13% 감소하였으며, 두 그룹 사이에 유의한 차이가 있었다 (p<0.05). BS/BV는 대조군에서 33±5% 감소하였고 골암 유발군

표 1. 구조적 요소 및 골밀도: 평균±표준편차  
Table 1. Structural parameters and BMD: mean±standard deviation

	BMD(g/cm <sup>3</sup> )*		BV/TV(%)*		BS/BV(mm <sup>-1</sup> )*		Tb.Th(mm)*	
	week0	week4	week0	week4	week0	week4	week0	week4
SHAM	0.17	0.22	16.59	24.4	53.96	36.05	0.09	0.12
	±0.03	±0.04	±3.18	±4.40	±3.54	±2.79	±0.00	±0.01
TUMOR	0.18	0.13	17.8	15.82	50.59	42.16	0.09	0.1
	±0.04	±0.05	±4.35	±4.85	±5.04	±2.19	±0.01	±0.00
	Tb.Sp(mm)*		Tb.N(mm <sup>-1</sup> )*		Tb.Pf(mm <sup>-1</sup> )*		SMI*	
	week0	week4	week0	week4	week0	week4	week0	week4
SHAM	0.25	0.28	1.87	2.06	15.51	7.54	2.31	1.95
	±0.02	±0.37	±0.29	±0.32	±2.57	±2.53	±0.12	±0.21
TUMOR	0.26	0.36	1.94	1.51	13.24	12.05	2.17	2.21
	±0.03	±0.07	±0.38	0.45	±4.17	±3.21	±0.21	±0.26

BMD: bone mineral density, BV/TV: bone volume fraction, BS/BV: bone specific surface, Tb.Th: trabecular thickness, Tb.Sp: trabecular separation, Tb.N: trabecular number, Tb.Pf: trabecular bone pattern factor, SMI: structure model index (\* indicates significant difference, p<0.05)

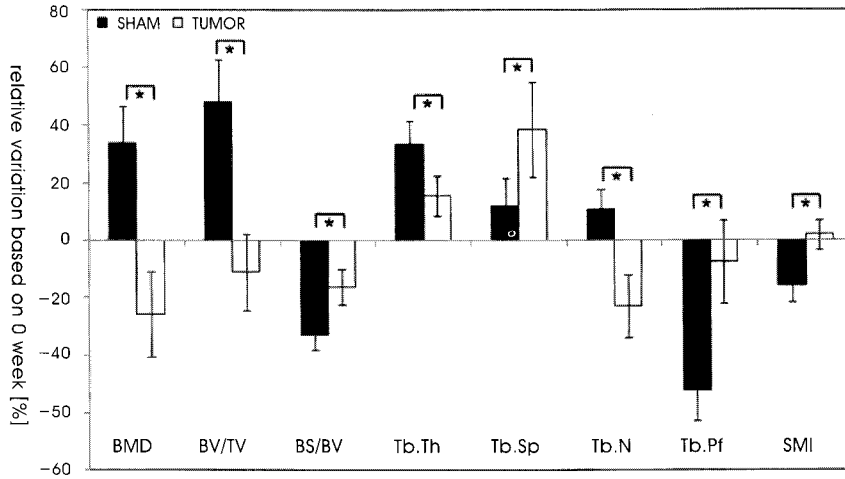


그림 2. 0주를 기준으로 한 BMD 및 구조적 요소의 상대 변화를  
 Fig. 2. Relative variations of BMD and structural parameters based on 0 week (\* indicates significant difference, p<0.05)

에서는 16±6% 감소하였으며, 두 그룹 사이에 유의한 차이가 있었다(p<0.05). Tb.Th는 대조군에서는 33±8% 증가한 반면 골암 유발군에서는 15±7% 증가하였으며, 두 그룹 사이에는 유의한 차이가 있었다(p<0.05). Tb.Sp는 대조군에서 12±10% 증가한 반면 골암 유발군에서는 38±17% 증가하였으며, 두 그룹 사이에 유의한 차이가 있었다(p<0.05). Tb.N은 대조군에서 11±11% 증가하였고 골암 유발군에서는 23±11% 감소하였으며, 두 그룹 사이에 유의한 차이가 있었다(p<0.05). Tb.Pf는 대조군에서 52±11% 감소하였고 골암 유발군에서는 8±15% 감소하였으며, 두 그룹 사이에 유의한 차이가 있었다(p<0.05). SMI는 16±6% 감소하였고 골암 유발군에서는 2±5% 증가하였으며, 두 그룹 사이에 유의한 차이가

있었다(p<0.05).

Tb.Th 분포 분석을 통한 뼈 잔 기둥의 두께의 구간별 분포는 Fig. 3와 같다. 암세포 주입 4주 후, 대조군의 뼈 잔 기둥 두께의 중간에서 두꺼운 부분(0.17~0.31mm)의 분포가 전체의 14%를 차지한 반면 골암 유발군의 경우에는 5%를 차지하였다. 골암 유발군의 뼈 잔 기둥의 두께는 얇은 부분(0.03~0.07mm)과 중간 부분(0.07~0.17mm)에 대부분 분포하고 두꺼운 부분의 분포는 대조군에 비해 매우 적었다(p<0.05). Tb.Sp 분포 분석을 통한 뼈 잔 기둥 간 거리의 구간별 분포는 Fig. 4과 같다. 암세포 주입 4주 후, 대조군의 뼈 잔 기둥간 거리는 중간에서 넓은 부분(0.38~1.01mm)의 분포가 전체의 31%인 반면 골암 유발군의 경우에는 49%를 차지

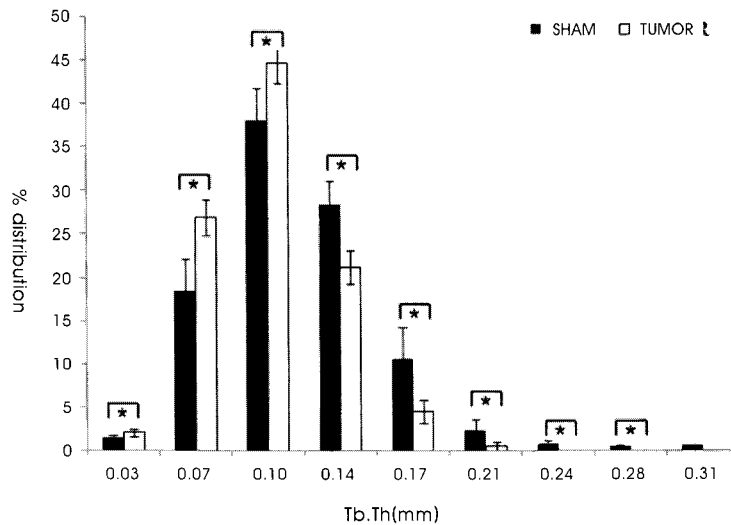


그림 3. 4주 후의 Tb.Th의 분포(평균±표준편차)  
 Fig. 3. Distribution of Tb.Th (mean±standard deviation) at week 4 (\* indicates significant difference, p<0.05)

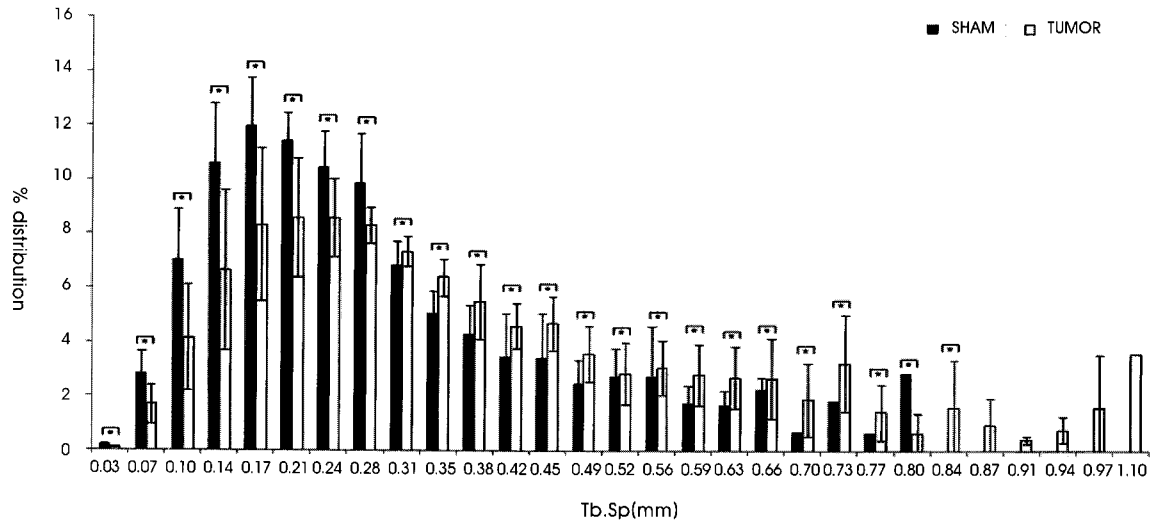


그림 4. 4주 후의 Tb.Sp의 분포(평균±표준편차)  
 Fig. 4. Distribution of Tb.Sp (mean±standard deviation) at week 4 (\* indicates significant difference, p<0.05)

하였다. 또한 뼈 잔기둥간 거리가 0.84이상으로 큰 부분에는 골암 유발군의 값만이 존재하였으며, 골암 유발군의 뼈 잔기둥간 거리는 상대적으로 큰 부분(0.31~1.01mm)에 많이 분포하였다 (p<0.05).

대퇴골 영상 정보를 적층하여 얻은 해면골의 3D 미세구조와 X-ray 감약 계수 분포는 Fig. 5와 같다. 대조군의 해면골은 골량이 증가하고 X-ray 감약 계수 분포도 전반적으로 높아지는 경향을 보인다. 반면, 골암 유발군의 해면골은 골량이 급격히 감소하고, 낮

은 X-ray 감약 계수 분포를 보이는 해면골이 많이 사라진 것을 확인할 수 있었다. 해면골의 골화 정도 분포의 정량적인 결과는 Fig. 6와 같다. 암세포 주입 4주 후, 대조군은 골화 정도가 낮은 부분(-0.3~0.1g/cm<sup>3</sup>)에 전체의 40%가 분포하지만, 골암 유발군의 경우 53%가 분포하였다. 또한 대조군은 골화 정도가 높은 부분(0.7~1.4g/cm<sup>3</sup>)에 12%가 분포하지만, 골암 유발군의 경우 7%가 분포하였다. 대조군의 골화 정도 분포는 골화 정도가 높은 구역에 많이 분포한 반면, 골암 유발군의 경우에는 골화 정도가 낮은 구역에 많

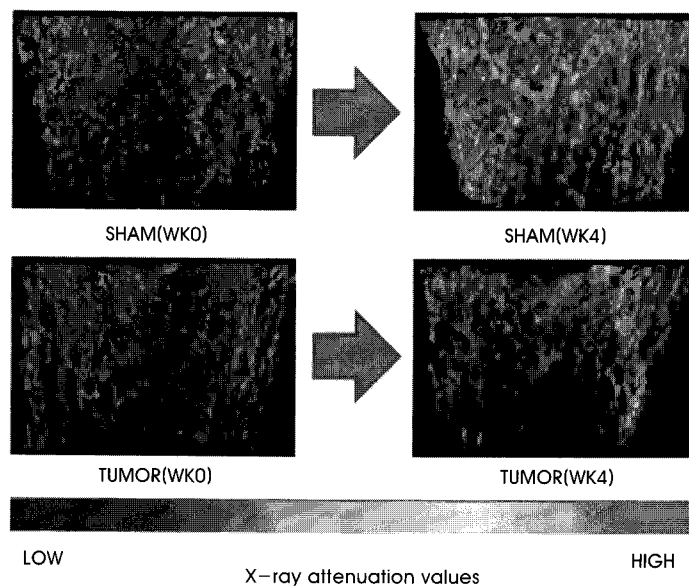


그림 5. 3차원 미세구조 및 X-ray 감약계수 분포도  
 Fig. 5. Representative 3D microarchitecture with X-ray attenuation values map

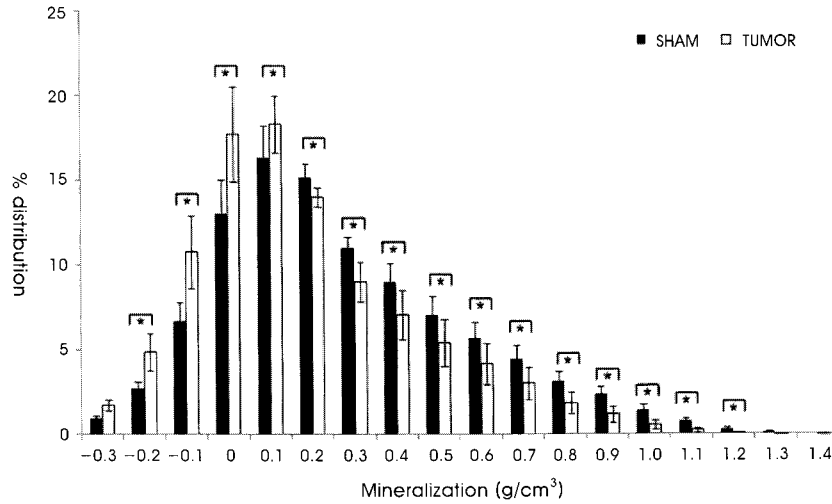


그림 6. 4주 후의 골화 분포(평균±표준편차)

Fig. 6. Distribution of mineralization (mean±standard deviation) at week 4 (\* indicates significant difference, p<0.05)

이 분포하였다(p<0.05). 0주를 기준으로 4주 후의 골화 분포 변화율은 Fig. 7과 같다. 대조군의 골화 분포 변화율은 골화 정도가 낮은 구역과 중간 구역에서는 변화가 크지 않았지만 골화 정도가 높은 구역에서는 급격하게 증가하는 경향을 보였다. 반면 골암 유발군의 골화 정도는 모든 구역에서 변화가 크지 않았다.

#### IV. 고찰

본 연구에서는 전이성 골암에 의한 해면골의 기계학적 특성 변화를 확인하기 위하여 적합한 골암 유발 모델을 개발하였고, 생체 내 미세 단층촬영을 이용하여 비파괴적인 방법으로 연속적인 연구를 수행하였다. 그리고 전이성 골암에 의한 해면골의 특성을 평가

하기 위하여 기존에 연구가 진행된 해면골의 구조적 특성뿐만 아니라 골화 분포의 분석을 통한 통합적인 뼈의 기계적 특성 평가를 최초로 수행하였는데 본 연구의 의의가 있을 것으로 사료된다.

대조군의 경우 수술 이후에도 뼈의 구조적 특성이 일정하게 유지될 것으로 예측할 수 있으나, BMD, BV/TV, Tb.Th, Tb.N은 유의하게 증가하였으며, BS/BV, Tb.Pf, SMI는 유의하게 감소하였다. 이는 본 연구에서 사용된 12주령의 실험동물이 성장기에 해당하여 시간이 지남에 따라 뼈의 성장에 따른 구조적 특성이 강화되었기 때문으로 사료된다. 골암 유발군의 경우 골암 유발 수술 4주 후 대조군에 비하여 BMD, BV/TV, Tb.Th, Tb.N은 유의하게 감소하였으며 BS/BV, Tb.Pf, SMI는 유의하게 증가하였다. 이를 통하여 골암 유발군의 해면골은 대조군에 비해 골량이 더 적고, 뼈 잔

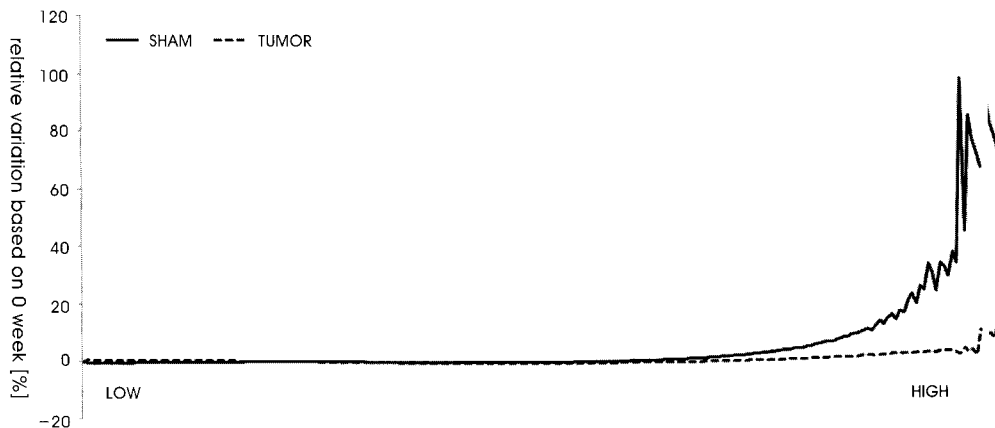


그림 7. 0주를 기준으로 한 4주 후의 골화 정도 상대 변화율

Fig. 7. Relative variations based on 0 week of degree of mineralization

기둥의 평균 두께와 개수가 적음을 알 수 있다. 또한 골암 유발군의 뼈 잔 기둥 사이의 평균 거리가 증가하고 뼈 잔 기둥 사이에 낮은 연결성을 가지며, 형태가 좀 더 막대 형태로 변함을 알 수 있다. 이는 주입된 암세포에 의하여 골용해성 결손이 발생하고 뼈 잔 기둥의 형태도 이상적인 판 구조에서 분리된 막대 형태로 변하는 것을 의미한다. 이와 같은 결과는 Tb.Th와 Tb.Sp의 정량적 분포 분석 결과에서도 확인 할 수 있었다. 골암 유발군의 경우 대조군에 비하여 뼈 잔 기둥의 두께가 전반적으로 얇아지고, 두께가 0.24mm 이상인 경우는 거의 발견되지 않았다. 또한 뼈 잔 기둥간 거리가 현저하게 증가하였으며, 골암 유발군의 뼈 잔 기둥간 거리가 대조군에 비해 간격이 좁은 구역의 분포는 줄어들고 간격이 넓은 구역의 분포는 증가하였다. 이러한 결과들은 전이성 골암에 의해 해면골의 미세구조가 파괴되어 구조적 특성이 약화되어 뼈의 골절 위험성이 증가하는 것을 의미하며, 이는 골암에 의한 뼈의 재형성(remodeling) 장애가 발생하여 뼈의 형태학적 특성의 약화로 인한 골절 위험성이 증가된다는 기존 연구와 유사한 결과이다[12,13]. 8~9 주령의 암컷 누드마우스(NCr homozygous nude mice)를 사용한 Arrington 등의 연구 결과는 암세포 주입 6주 후, 골암 유발군의 BV/TV, Tb.N은 대조군에 비해 모두 89% 감소하였고, Tb.Pf는 126% 증가하였다[12]. 그리고 16주령의 암컷 흰쥐(SD rats)를 사용한 Kurth 등의 연구 결과는 암세포 주입 4주 후, 골암 유발군의 BV/TV, Tb.N, Tb.Th는 대조군에 비해 각각 30%, 24% 그리고 10% 감소하였고, Tb.Sp는 83% 증가하였다[13]. 12주령의 암컷 흰쥐(SD rats)를 사용한 본 연구의 결과는 암세포 주입 4주 후, BV/TV, Tb.N, Tb.Th는 35%, 27%, 17% 감소하였고 BS/BV, Tb.Sp, Tb.Pf는 17%, 29% 그리고 60% 증가하였다.

골암 유발군의 골화 정도는 일반적으로 대조군에 비하여 골화 정도 값이 낮은 구역에 많이 분포하였으며, 골화 정도 값이 높은 구역의 분포가 미미하였다. 골화 분포 변화율에 있어서는, 골암 유발군의 경우 일정한 값을 보인 반면, 대조군의 경우 골화 정도가 낮은 구역과 중간 구역에서는 변화가 크지 않았지만 골화 정도가 높은 구역에서는 급격하게 증가하는 경향을 보였다. 이러한 결과는 실험동물의 성장에 의해 대조군의 해면골은 골화가 진행되어 점점 더 강해지지만 골암 유발군의 해면골은 골용해성 결손에 의하여 골화 진행에 장애가 발생한 것으로 판단된다. 뼈로 전이된 암세포는 뼈의 주변 미세환경에 부착하여 증식한다. 전이된 암에 의한 PTHrP (Parathyroid hormone-related protein)와 다른 여러 요인들의 기능 이상은 파골세포의 활동을 급격하게 증가시켜 뼈의 용해성 결손을 발생시킨다는 연구결과가 있다[4]. 본 연구에서도 주입된 W256 세포에 의한 파골세포의 활동 증가에 의해 골손실이 증가하고 골절과 뼈의 미세구조가 파괴되어 위의 결과를 발생 시킨 것으로 사료된다. 이러한 결과들은 전이성 골암에 의해 뼈의 강도가 감소됨을 의미하며, 이로 인한 뼈의 골절 위험성이 증가하는 것을 의미한다. 또한 이러한 결과는 골암에 의한 뼈의 강도는 뼈의 미세구조 및 골화 정도를 동시에 통합적으로 분석하여 예측되어야

함을 의미하는 것으로 사료된다. 따라서 뼈의 구조적 변화 분석만으로 뼈의 강도를 예측한 기존 연구는 정확히 골암으로 인한 뼈의 골절 위험성을 예측하는데 한계가 있을 것으로 사료된다.

본 연구는 뼈의 구조적인 능력에 큰 영향을 미치는 피질골의 특성 변화를 확인하지 못하였으며 실험 동물의 개체 수가 적고 골암에 의한 생물학적 변화를 확인하지 못한 한계점을 지닌다. 또한 골암 유발을 양전자 단층촬영(PET, Positron Emission Tomography)이나 생물학적 표지자 등을 통해 보다 직접적인 방법으로 확인하지 못하였고, 일반적으로 기존 연구 등에서 사용되고 있는 방사선 영상법을 이용하여 골암으로 인하여 발생하는 현상을 간접적으로 확인하였다는 한계점이 있다. 이러한 한계점은 향후 전이성 골암 연구에서 추가적으로 고려되어 수행될 것이다. 그러나 현재 연구는 실험동물을 희생하지 않고 장시간 추적 관찰하여 전이성 골암에 의한 해면골의 구조적 특성과 골화 분포 분석을 통한 통합적인 뼈의 기계적 특성 평가를 최초로 수행하였다는데 의의가 있을 것으로 사료된다. 본 연구에서 수행된 골암에 의한 해면골의 미세구조와 골화 정도 분포에 대한 정량적인 분석은 골암의 진단 및 골절 위험성 예측에 도움을 줄 수 있을 것으로 생각된다. 뿐만 아니라 본 연구에서 사용된 생체 내 미세단층 촬영을 이용한 해면골의 정량적인 분석 방법론은 골다공증과 같은 다른 골질환에 의한 뼈의 기계적 특성 평가에 응용 가능할 것으로 생각된다.

## V. 결론

본 연구에서는 골암 유발 동물 모델에 생체 내 미세 단층촬영을 수행하여 전이성 골암에 의한 해면골의 구조적 특성과 골화 정도 분포 변화를 추적 관찰하였다. 이를 통해 골암에 의한 뼈의 재형성(remodeling) 장애가 발생하여 뼈의 미세구조가 파괴되고 통합적인 뼈의 기계적 특성이 약화되어 골절 위험성이 증가할 수 있음을 확인하였다.

## 참고문헌

- [1] S. Blouin, M.F. Baslé, and D. Chappard, "Interactions between microenvironment and cancer cells in two animal models of bone metastasis", *Br J Cancer*, vol. 98, no. 4, pp.809-815, 2008.
- [2] G.D. Roodman, "Mechanisms of bone metastasis", *N Engl J Med*, vol. 350, no. 16, pp.1655-1664, 2004.
- [3] G.R. Mundy, "Mechanisms of bone metastasis", *Cancer*, vol. 80, Suppl. 8, pp.1546-1556, 1997.
- [4] P. Honore, N.M. Luger, M.A. Sabino, M.J. Schwei, S.D. Rogers, D.B. Mach, P.F. O'keefe, M.L. Ramnaraine, D.R. Clohisy, and Patrick W. Mantyh, "Osteoprotegerin blocks bone cancer-induced skeletal destruction, skeletal pain and pain-related neurochemical reorganization of the spinal cord", *Nat Med*, vol. 6, no. 5, pp.521-528, 2000.
- [5] S. Fili, M. Karalaki, and B. Schaller, "Mechanism of bone metastasis: The role of osteoprotegerin and of the host-tissue

- microenvironment-related survival factors”, *Cancer Lett*, vol. 283, no. 1, pp.10-19, 2009.
- [6] T. Lee, “Predicting failure load of the femur with simulated osteolytic defects using noninvasive imaging technique in a simplified load case”, *Ann Biomed Eng*, vol. 35, no. 4, pp.642-665, 2007.
- [7] S. Dijkstra, T. Wiggers, BTV Geel, H. Boxma, “Impending and actual pathological fractures in patients with bone metastases of long bones”, *Eur J Surg*, vol. 160, no. 10, pp.535-542, 1994.
- [8] D.S. O’Donoghue, A. Howell, N.J. Bundred, and J. Walls, “Implications of fracture in breast cancer patient”, *J Bone Joint Surg*, vol. 79-B, Suppl. 1, pp.97, 1997.
- [9] NIH Consensus Development Panel, “Osteoporosis prevention, diagnosis, and therapy”, *JAMA*, vol. 258, no. 6, pp.785-795, 2001.
- [10] A.A. Kurth and R. Müller, “The effect of an osteolytic tumor on the three-dimensional trabecular bone morphology in an animal model”, *Skeletal Radiol*, vol. 30, no. 2, pp.94-98, 2001.
- [11] C. Bergot, Y. Wu, E. Jolivet, L.Q. Zhou, J.D. Laredo and V. Bousson, “The degree and distribution of cortical bone mineralization in the human femoral shaft change with age and sex in a microradiographic study”, *Bone*, vol. 45, no. 3, pp.435-442, 2009.
- [12] S.A. Arrington, J.E. Schoonmaker, T.A. Damron, K.A. Mann, and M.J. Allen, “Temporal changes in bone mass and mechanical properties in a murine model of tumor osteolysis”, *Bone*, vol. 38, no. 3, pp.359-367, 2006.
- [13] A.A. Kurth, S.Z. Kim, M. Shea, F. Baus, W.C. Hayes and R. Müller. “Preventative ibandronate treatment has the most beneficial effect on the microstructure of bone in experimental tumor osteolysis”, *J Bone Miner Meta*, vol. 25, no.2, pp.86-92, 2007.