

## 전판상화 유리조직판을 이용한 상악결손 재건

김지연 · 방강미 · 박종철 · 김성민 · 명훈 · 김명진 · 이종호

서울대학교 치과대학 구강악안면외과학교실

## Abstract

## PRELAMINATED FREE FLAP FOR THE RECONSTRUCTION OF MAXILLARY DEFECTS

Ji-Youn Kim, Kang-Mi Pang, Jong-Chul Park, Sung-Min Kim, Hoon Myoung, Myung-Jin Kim, Jong-Ho Lee

*Department of Oral and Maxillofacial Surgery, Seoul National University*

**Background** In contrast to defects of the mandible and mouth floor region, in the defect of maxilla, the availability of firmly attached oral and nasal mucosal linings is needed. In addition to it, in consider of operation field, operating convenience, and esthetics, reconstruction using prelaminated flap is strongly recommended. Therefore we consider the prelaminated flap through the cases that is reconstructed using prelaminated forearm flap and prelaminated scapular flap. **Patients and Methods** From 2001 to 2008, in OMFS SNUDH, there were 6 cases that had reconstruction using prelaminated forearm free flap and other 3 cases that had reconstruction using prelaminated scapular flap of maxilla. The average age of patients that were reconstructed using prelaminated forearm free flap was 47.5 years, the average prelaminated period (after 1<sup>st</sup> operation ~ until 2<sup>nd</sup> operation) was 51.8 days and the average follow-up period after 2<sup>nd</sup> operation was 35.3 months. As well, the average age of patients that were reconstructed using prelaminated scapular free flap was 37 years, the average prelaminated period (after 1<sup>st</sup> operation ~ until 2<sup>nd</sup> operation) was 57 days and the average follow-up period after 2<sup>nd</sup> operation was 42.3 months. **Results** Except 1 case that were reconstructed using prelaminated scapular flap, we could get firmly attached oral and nasal stable skin(mucosal like) lining, more adequate thickness flap than any other flap and improved esthetic and functional results in the other 8 cases that were reconstructed using prelaminated flap. The complications of the prelaminated forearm flap cases were inconvenient swallowing, sputum, limitation of mouth opening and difficult mastication. It came from flap shrinkage of the flap in some aspect, as well as other combined operations such as mass resection or RND. The difficult point of the reconstruction of prelaminated scapular flap was the possibility of vascular damage at preparation of flap in 2<sup>nd</sup> surgery. The damage could cause the failure of the prelaminated scapular flap. And the skin-lining of the prelaminated flap had limitations, so it is needed to study about the cultured oral epithelium-lining flap instead of the skin-lining flap. **Conclusion** We considered about advantages, complications and notable things of prelaminated flap through maxillary reconstruction cases using prelaminated forearm flap and prelaminated scapular flap so far. Furthermore, we should go on studying for functional reconstruction of prelaminated fasciomucosal flap using cultured oral epithelium.

**Key words**

Prelaminated forearm flap, Prelaminated scapular flap, Maxillofacial reconstruction, Maxillary defect

## I. 서 론

구강악안면재건의사들의 연구와 노력으로 악안면 결손 부에 다양한 혈관화 유리조직판을 이용한 재건술이 거듭 발달하면서 선천적 또는 혹은 병소 절제나 외상 등에 의한

**이종호**

110-768 서울특별시 종로구 연건동 275-1

서울대학교 치의학대학원 구강악안면외과학교실 및 치학연구소

**Jong-Ho Lee**

Dept. of OMFS, Seoul National Univ. &amp; Dental Research Institute

28 Yeongun-dong, Jongno-gu, Seoul, #110-768, South Korea

Tel: 82-2-2072-2630 Fax: 82-2-766-4948

E-mail: leejongh@plaza.snu.ac.kr

후천적 악안면 결손을 가지고 있는 환자들의 삶의 질이 점차 개선되고 있다<sup>1-3)</sup>. 그런데 하악결손부재건의 경우 비골 피판 등을 이용하여 외관적이고 기능적인 재건이 어느 정도 가능해졌으나, 상악 구개부를 포함한 상악 결손 시 재건에 적절한 조직판을 선택하는 것이 쉽지 않다<sup>3)</sup>. 상악 구개부는 해부학적으로 구강 및 비강 양측으로 점막층이 있고 주변에 부비동과 같은 함기성 구조물들로 둘러싸여 있으며 구강이라는 제한된 환경에서 혀 및 치아들과 조화로운 관계를 이루어 저작, 발음 및 심미 기능을 담당한다는 특징이 있다<sup>6)</sup>. 이러한 상악과 증안면부의 재건을 위해서는 부피가 큰 단층 피판(monolayered flap) 대신 두께가 얇은 다

\*This work was supported by the Korea Health R&amp;D Project (A080863), granted by Ministry of Health &amp; Welfare, Republic of Korea

층 피판(multilayered flap)이 필요하다<sup>3,6)</sup>. 이러한 다층 피판을 얻기 위해서 피판의 전판상화(prelamination) 과정이 개발되었는데, 전판상화 과정은 2단계의 수술로 이루어져 있다. 일차 수술에서는 공여부 조직판에 분층 피부 단독 또는 타 조직을 같이 넣어 전판상화를 하며, 이차 수술에서는 첫 번째 단계의 수술을 통해 형성된 조직판을 수혜부로 미세이전하게 된다<sup>3)</sup>. 본 연구에서는 전판상화 유리 전완요피판(prelaminated radial forearm free flap)과 전판상화 유리 견갑골판(prelaminated scapular free flap)을 이용하여 상악 결손부를 재건한 9명의 환자에 대한 저자들의 경험을 문헌고찰과 함께 보고하고자 한다.

## II. 환자 및 수술 방법

### 1. 환자

2001년부터 2008년까지 서울대학교치과병원 구강악안면외과에서 상악의 종양 절제 수술이나 외상에 의한 상악 결손부 재건을 시행 받은 9명의 환자를 대상으로 하였다. 이 중에서 6명(남자 4명, 여자 2명)은 전판상화 유리 전완요피판을 시행 받았으며, 환자의 평균 나이는 47.5세, 전판상화 일차 수술 후 이차 수술까지 평균 기간은 51.8일, 평균 수술 후 관찰 기간은 35.3개월이었다. 나머지 3명(남자 2명, 여자 1명)에서는 전판상화 유리 견갑골판이 시행되었으며, 환자의 평균 나이는 37세, 일차 수술 후 이차 수술 전까지 평균 기간은 57일, 평균 수술 후 관찰 기간은 42.3개월이었다(Table 1).

### 2. 수술방법

#### 1) 유리 전완요피판의 전판상화 및 이전 수술

유리 전완요피판의 전판상화 수술은 종물 절제 수술에 선행하여 전신마취 하에 시행되었다. 추후 2차 재건 수술에서 필요한 조직의 형태와 크기를 MRI와 RP 모델 등을 참고하여 좌측 전완부에 작도하였다(Fig.1.a,b). 척골쪽 변연은 절개하고 요골쪽 변연은 보존한 상태로 요측피정맥(cephalic vein), 요골동맥(radial artery)과 두 개의 동반정맥(venae comitantes)만 피부 피판에 포함하여 박리 후 척골쪽에서 유리 전완요피판을 거상하였다(Fig.1.c). 그리고 피판 재건에 사용될 유리 전완요피판의 두배의 길이로 좌측 대퇴부에서 부분층 피부를(0.4mm 두께) 채취하여(Fig.1.d) 전완요피판의 공여부 및 거상된 피판을 모두 덮도록 이식하였다(Fig.1.e). 실라스틱 배농관을 이식된 피부 피판 사이에 넣고 전판상화된 전완요피판을 원위치로 위치시켜서 봉합하였다(Fig.1.f). 이 위에 면과 탄력 붕대로 느슨하게 드레싱을 하였다. 실라스틱 배농관은 증례에 따라 수술 후 1~2일 사이에 제거 하였다.

전판상화 수술 이후 평균 51.8일(16~161일) 후 기준에 상

악 구개부의 종양 절제술이 시행되었던 2례와 폭발물에 의한 외상으로 하안면 결손이 생긴 1례를 제외하고, 악성종양으로 진단된 3례에서는 전신 마취 하에, 재건술 전에 구개부의 종양 절제술, 경부 청소술을 시행하였으며, 이후 각 증례에서 결손부의 전판상화 유리 전완요피판을 이용한 재건술을 시행하였다. 잘 생착되어 있는 전판상화 피판에 절개를 가하여 내측면이 부분층 피부로 이식되어 있는 전판상화 유리 전완요골 피판을 요측피정맥, 요골동맥 및 동반정맥과 함께 채취, 미세문합하여 재건하였다(Fig.2).

#### 2) 전판상화 유리 견갑골판의 전판상화 및 이전 수술

경구개 전방부에 발생한 악성 흑색종으로 르포씨 제1형 상악골절제술이 예정된 증례와 폭발 사고로 인한 연구개부를 제외한 경구개부 전체의 상악골 결손례, 그리고 점액 표피양 암종으로 이전에 상악아전절제술 및 유리전완요피판 재건술을 시행 받은 증례에서 상악골 결손부에 전판상화 유리견갑골판을 이용한 재건을 계획하였다. 이에 세 증례에서 절제 수술 및 재건 수술에 선행하여 전판상화 단계 수술을 시행하였다. 추후 2차 수술에서 재건할 부위를 MRI와 RP 모델 등을 참고하여 결정하고, 이 절제 크기를 견갑골 부위에 작도하였다(Fig.4.a,b). 견갑골극(Scapular spine) 하방 2cm 정도에 이와 평행하게 피부를 절개하고 심부로 박리를 진행하였다. 흉배동맥(thoracodorsal a.)과 2개의 동반정맥을 따라 근심 측으로 박리를 진행하여 추후 재건에 사용될 견갑골부분(scapular neck과 scapular inferior angle의 caudal portion 사이 부분)의 근육들의 부착만 남겨 놓고 재건에 필요한 양 만큼 골절단술을 시행하였다(Fig.4.c,d). 이 골절단부의 외측 변연을 추후 재건하게 될 상악골의 치조골과 유사하고 임플란트 식립에 용이하도록 남은 견갑골에서 채취한 분쇄골을 골막 하방에 일부 삽입하고, 대퇴부에서 0.4mm 두께로 채취한 분층 피부를 견갑골판 전체를 둘러싸도록 이식한 후, 실라스틱 박판으로 전판상화된 부분과 혈관경의 일부를 주위 조직과 유착되는 것을 막기 위해 한번 더 둘러싼 뒤 골분절부의 원래 위치로 위치시킨 후 봉합하였다(Fig.4.e). 견갑골의 골절단으로 견갑골각(scapular angle)이 추후 골절 가능성이 있을 경우에는 하악골 재건용 금속판으로 보강하였다(Fig.4.f). 흡입배액관을 충분한 기간 유지하였으며, 공여부 팔과 어깨를 약 일주일 정도 고정시켜 주었다.

그후 1례에서는 전판상화 수술 26일 후에 악성 흑색종의 르포씨 제1형 상악골절제술을 이용한 종양 절제술, 좌측 경부청소술과 전판상화 유리 견갑골판을 이용한 재건술을 시행하였고, 다른 1례에서는 전판상화 수술 56일 후 외상에 의한 상악 결손부에, 그리고 마지막 1례에서는 전판상화 수술 89일 후 이전 상악아전절제술에 의한 상악 결손부에 전판상화 유리견갑골판 이용한 재건술을 시행하였다. 위 세 증례에서 이전의 절개 부위로 다시 절개 가하여(Fig.5a) 흉배동맥(thoracodorsal a.)과 2 개의 동반정맥

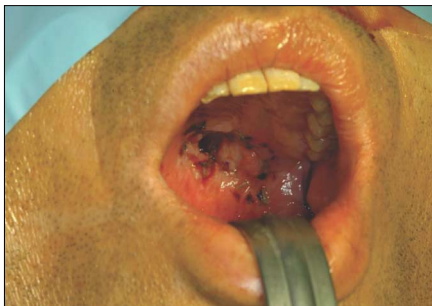(venae comitants)과 함께 전관상화된 유리 견갑골-피부 복합조직판(prelaminated scapular osteocutaneous flap)을 채취하였다(Fig.5b,c). 실라스틱 시트와 조직판 사이에는 장액성의 액체가 고여 있었으나 감염은 없었고, 피부는 잘 생착되어 있었으며, 표층부는 각화가 많이 되어 쉽게 벗겨졌으나 하부의 상피는 잘 생착되어 있었다. 채취한 조직판을 상악 결손부위로 옮겨, 조직판의 축연을 따라 생착된 피부를 절개하여 견갑골을 노출시킨 다음 비강 점막과 먼저 봉합하고, 그 후 남아 있는 관골과 익상판에 골고정 나사와 금

속관을 이용하여 단단히 고정하였으며, 마지막으로 구강 점막층을 봉합하고 각각의 혈관경들은 구각부 피하로 터널을 형성하여 미세문합하였다. 3중례 중 2례의 경우에서, 견갑회선정맥(Circumflex scapular vein)과 외경 정맥, 견갑회선동맥(circumflex scapular a.)과 안면 동맥을 직접 문합하기에는 혈관경의 길이가 짧아 좌측 복재 정맥(saphenous vein)을 채취하여 각각 10cm 정도의 복재 정맥을 이식, 미세 문합하여 재건을 시행하였다.

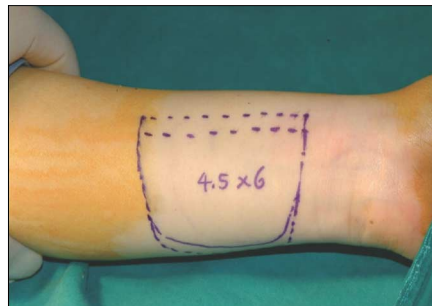
**Table 1.** Patients Data

Pts.	Flap	Sex	Age	Diagnosis	Defect area (or lesion)	Prelamination period	F/U (months)
1. PSY	PLFF	M	64yrs	Adenoid cystic carcinoma	Lt. soft ~ hard palate	23days	71
2. LHM	PLFF	F	42yrs	Adenocarcinoma	Rt. palate	38days	62
3. KHS	PLFF	F	49yrs	Adenoid cystic carcinoma	Lt. palate	17days	57
4. SKB	PLFF	M	54yrs	Squamous cell carcinoma	Lt. soft palate ~ oropharynx	16days	14
5. AWS	PLFF	M	25yrs	Trauma due to bomb explosion	lower face deformity	161days	5
6. JEC	PLFF	M	51yrs	Adenoid cystic carcinoma	Rt. maxilla	56days	3
<b>average</b>	<b>6cases</b>	<b>4:2</b>	<b>47.5yrs</b>			<b>51.8days</b>	<b>35.3</b>
1. LSJ	PLSF	F	56yrs	Malignant melanoma	Lt. ant. hard palate	26days	30
2. W I	PLSF	M	27yrs	Trauma due to bomb explosion	Midface deformity	56days	84
3. WUS	PLSF	M	28yrs	Mucoepidermoid carcinoma	Lt. maxilla	89days	46
<b>average</b>	<b>3cases</b>	<b>2:1</b>	<b>37yrs</b>			<b>57days</b>	<b>42.3</b>

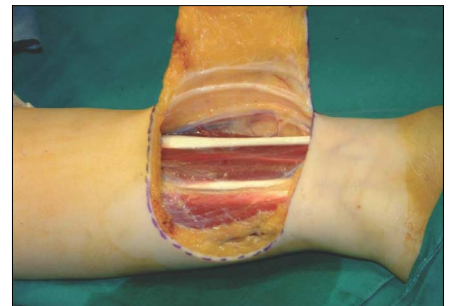
(\* PLFF : Prelaminated Radial Forearm Free flap, PLSF : Prelaminated Scapular Free flap)



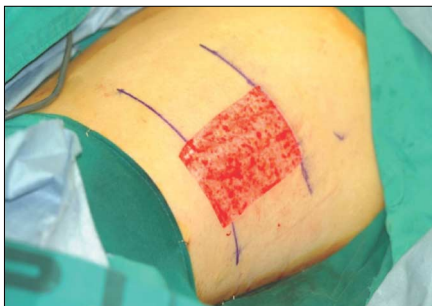**a.** Determination of the flap dimension



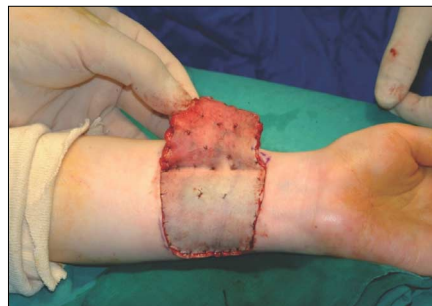
**b.** Drawing the flap in the forearm



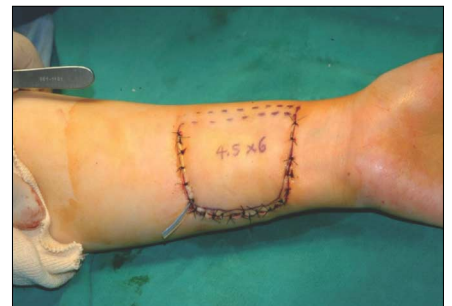**c.** Elevation of the radial forearm fasciocutaneous free flap (The flap was not completely elevated, only the vessels inside the skin paddle was dissected and the rest of the pedicle was not touched.)



**d.** Harvesting of split thickness skin with dermatome from Lt. thigh.

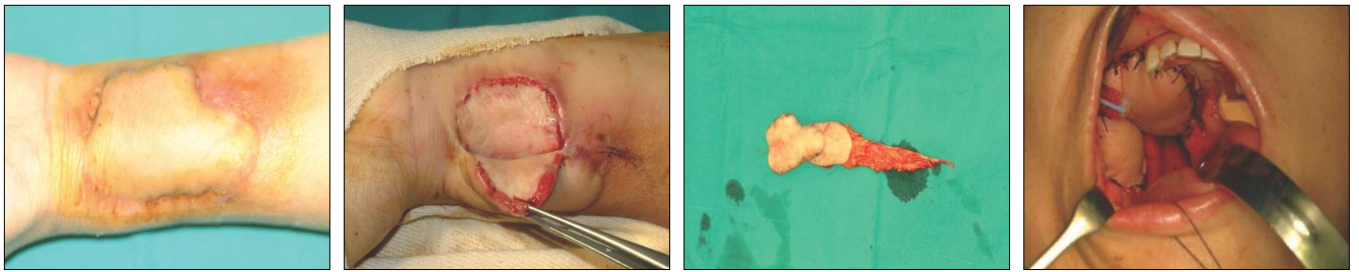


**e.** Folding of the harvested skin into 2 layers. One layer was placed over the muscle and the other layer was placed over the pedicle.



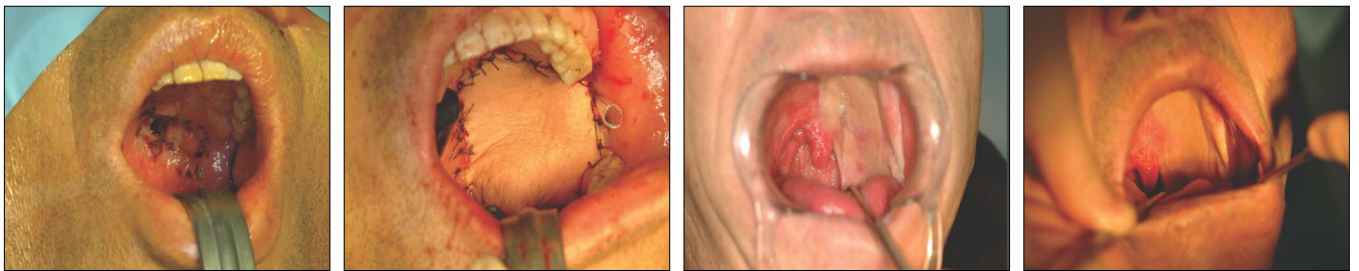
**f.** Suture of the skin paddle for fixation with 5-0 nylon. Insertion of the penrose drain between the skin fold.

**Fig.1.** Prelaminated radial forearm free flap 1st stage operation



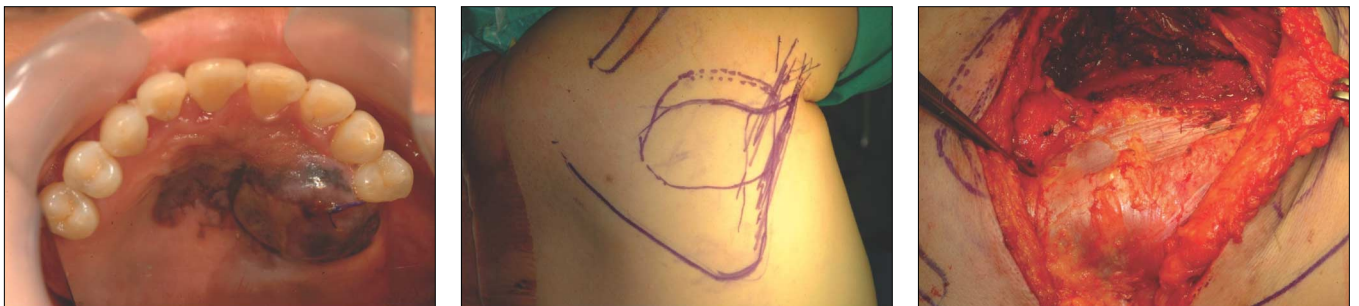
**a.** Painting of the prelaminated forearm free flap. **b.** Incision of the prelaminated radial forearm free flap. **c.** Harvesting of the prelaminated radial forearm free flap. **d.** Reconstruction with prelaminated radial forearm free flap.

**Fig.2.** Prelaminated radial forearm free flap 2nd stage operation

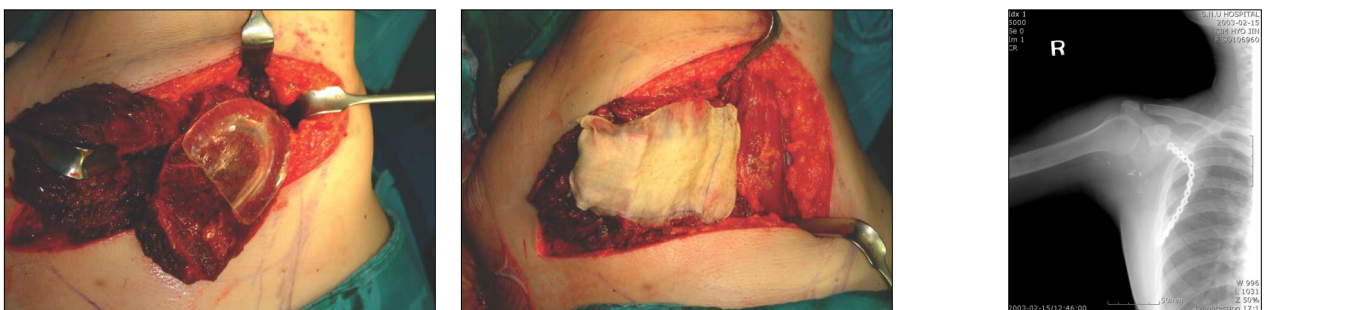


**a.** Pre-operative state. **b.** Immediate post-operative state. **c.** Post-operation 6months later. **d.** Post-operation 1year later.

**Fig.3.** Serial clinical photograph of prelaminated radial forearm free flap reconstruction

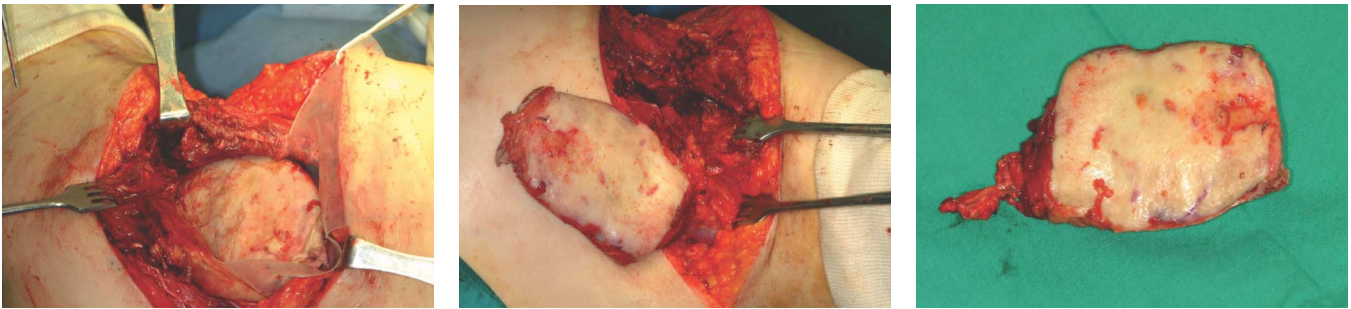


**a.** Determination of the flap dimension **b.** Drawing the flap in the scapular area. **c.** Dissection along the dorsal surface of the scapula after remaining some muscle attachment.



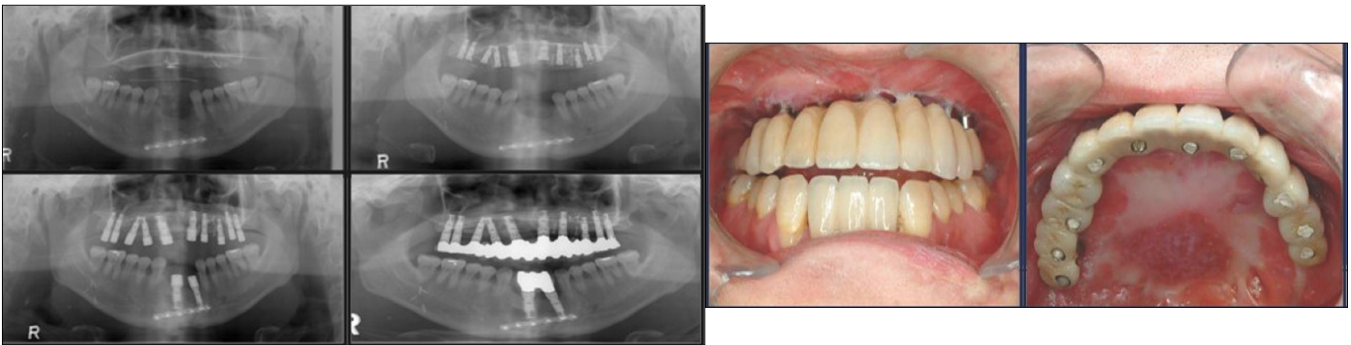
**d.** Osteotomy of the scapular bony segment. **e.** Application of the harvested split thickness skin around the scapula. **f.** Adaptation of the reconstruction plate on scapular bone to reinforce the donor site.

**Fig.4.** prelaminated scapular free flap 1st stage operation



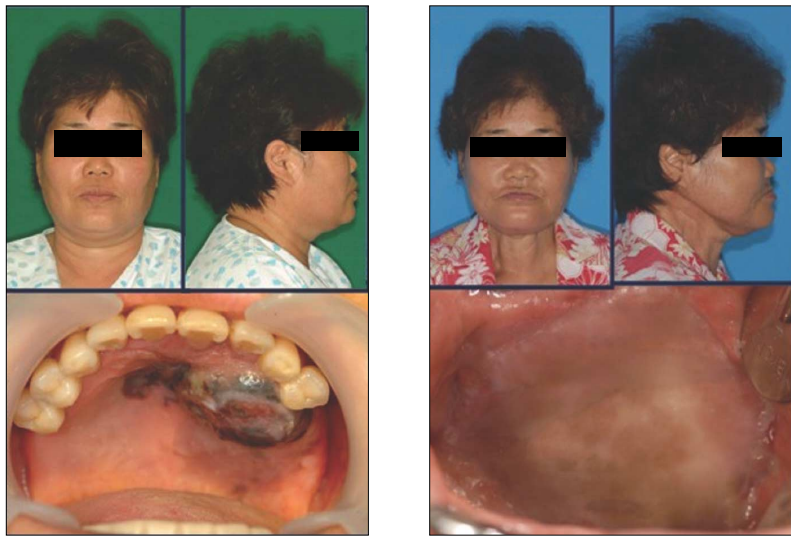
**a.** Approach to the prelaminated flap through previously operating scar. **b.** Exposure of the descending branches of the circumflex scapular pedicle arising within the triangular space. **c.** Harvested prelaminated scapular free flap.

**Fig.5.** Prelaminated scapular free flap 2nd stage operation



(**a.** post-operation 7days later, **b.** post-operation 6months later, **c.** post-operation 14months later, **d.** post-operation 21months later, **e.** post-operation 30months later)

**Fig6.** Serial radiograph and intraoral photograph of prelaminated scapular free flap reconstruction



**a.** Pre-operative state. **b.** post-operation 1 year 6months later.

**Fig.7.** Serial clinical photograph of prelaminated scapular free flap reconstruction

### Ⅲ. 결 과

#### 1) 전판상화 유리 전완요피판

전완요피판에서 전판상화는 술식이 용이하고 분층 이식편의 판상화와 생착이 잘 되었다. 하지만, 전판상화 후 분층 이식으로 인해 수축이 일부 일어 났으며 분층 이식부는 이식 당시 보다 두께가 두꺼워져 있었다. 전판상화기간 동안 감염이나 특이사항은 관찰 되지 않았으며 미세이전후 조직판은 100% 개존 성공하였고, 피부나 전판상화된 부분에 일부 괴사 소견도 없이 수해상 조직과 잘 치유되었다.

각 증례들은 현재 재건술 후 평균 35.3개월 (3개월~6년 11개월)째 경과 관찰 중이다. 이미 상악골 절제술 되어 있는 상태에서 이후 재건술을 시행한 2례에서, 술전에 비해 향상된 저작, 개구 및 연하 능력을 보였으며, 외상에 의한 하안면 결손 1례에서는 조음 능력의 향상을 보였으며, 위 환자들의 경우, 술 후 만족도도 높았다. 그러나 중앙 절제와 재건술을 동시에 시행한 3례 중 1례에서는 연하 불편과 잦은 객담을 호소하였고, 다른 1례에서는 개구 제한과 저작 장애를 호소하였다. 이의 일차적 원인은 전판상화 피판의 재건으로 인한 합병증이라기 보다는 같이 시행한 상악부의 중앙 절제술 및 경부 청소술로 인한 합병증이었으나 전판상화조직판의 수축도 일부 기여한 것으로 보였다. 또, 총 6례 중 2례에서 2차 전판상화 피판 재건 수술 후 약 3개월 동안, 전완 공여부 측 손가락 움직임의 불편감을 호소하였다. 이는 재건 수술 중 요골 신경 친층 분지(radial nerve superficial branch)의 일시적 손상으로 생각되며, 점차 개선되어 현재는 2례 모두 특별한 불편을 보이지 않고 있다. 그 밖에, 재건된 상악부는 안정적으로 유지되고 있으며, 공여부로 사용된 전완부 및 대퇴부 또한 특별한 합병증을 보이지 않았다(Fig.3a~d).

#### 2) 전판상화 유리 견갑골피판

견갑골피판의 전판상화도 특기 사항 없이 잘 진행되었다. 전판상화 기간 동안 분층 피부가 완전히 밀폐되어 위치되어 있지만 감염이나 화농 소견 없이 잘 생착되었으며 전판상화 기간 동안 desquamation이 일어나고 있었으며 피부의 두께가 상당히 두꺼워져 있었다. 감염이나 seroma 형성이 우려되어 전판상화 후 수술 초기에 길게는 7일 이상 흡입 배액관을 유지하였었다. 2차 수술 시 창상을 절개하였을 때 cystic fluid와 같은 장액이 전판상화조직판 주위로 형성되어 있었다.

전판상화 견갑골피판을 이용하여 재건술을 시행한 3개의 증례 중, 외상으로 인한 상악골 결손부에 재건술을 시행한 1례에서는 전판상화 피판을 이용한 재건술 6개월 뒤, 전치부의 장골 이식과 함께 재건된 상악에 10개의 임플란트(MK III, Branemark)를 식립하고, 8개월 뒤 임플란트 2차 수술을 시행하였다. 7개월 뒤 상악의 임플란트 지지 보철물

을 장착하였으며, 현재 전판상화 재건술 후 7년, 임플란트 지지 보철물 장착 후 5년 경과 관찰 중이며, 특별한 합병증은 보이지 않았다(Fig.6).

2차 수술시 상악골절제술도 같이 시행한 1례에서는 2차 수술 후 9개월 뒤에 전이성 경부 임파절이 관찰되어 추가적 우측 경부 청소술(RND)을 시행 받았으나, 재건된 상악은 안정적으로 유지되고 있다. 2차 수술 직후 초기에는 환자가 공여부인 우측 어깨 움직임의 불편감을 호소하였으나 재활 치료 후 운동 능력이 많이 개선되었다. 추후 임플란트- 보철 치료 예정이다(Fig.7).

마지막으로 상악아전절제술 후 발생한 상악골 결손부의 재건술을 시행한 1례에서는 수술 중 및 수술 직후에는 정맥이식을 통해 미세문합 시행한 부위의 개존이 아주 양호하였으나, 술 후 4시간 이후부터 혈류음이 약해지고, 술 후 5시간 이후부터는 혈류음이 청음되지 않고 모세혈관 회복 시간 검사(capillary refill time test)에서도 반응하지 않았다. 이후 이식된 피판의 색깔이 점차 어두워져, 혈관 문합이 실패한 것으로 진단, 2차 수술 후 8일, 괴사된 전판상화골피판을 제거하였다.

### Ⅳ. 고 찰

Pribaz 등<sup>3)</sup>은 피판의 전판상화 술식은 드물게 사용되지만 코와 입, 그리고 구개부와 같은 중안면부 결손의 재건에 적합한 두께가 얇은 다층 피판을 제공한다는 점에서 매우 유용한 피판이라고 하였다. 또한 Wolff 등<sup>7)</sup>은, 부분층 피부 이식을 이용한 전판상화 유리 전완근막-피부 피판(prelaminated free radial forearm fasciocutaneous flap)은 피판의 두께가 얇고 결손부에 알맞게 형성할 수 있기 때문에 구강과 비강을 재건하는데 적합한 피판이라고 언급하였다. 또한 전완부 공여부도 1차 수술 시 부분층 피부이식을 통하여 동시에 재건되기 때문에 장력 없이 일차 봉합을 시행할 수 있으며 2차 수술 후 심미적, 기능적으로 불편감이 거의 없으며 매우 만족할 만한 피판이라고 언급하였다. 그리고 Vinzenz 등<sup>6)</sup>과 이중호 등<sup>8)</sup>은 전판상화 유리 견갑골-피부판(prelaminated scapular osteocutaneous flap)은 이와 더불어 임플란트의 식립이 가능하기 때문에 구강 내 기능적 재건까지 시행할 수 있는 매우 유용한 피판이라고 하였다.

전판상화 기간의 경우, 저자들은 아주 다양하게 하였다. 이는 전판상화 후 상악골 결손부의 재건만 시행한 경우와 전판상화 후 상악골의 악성 병소를 제거함과 동시에 재건을 시행하는 경우와 같이 환자의 진단명 및 수술명에 따라, 그리고 부분층 피부만 전판상화한 경우와 뼈를 일부 같이 넣어 전판상화한 경우와 같이 1차 수술에 사용한 삽입물에 따라 다소 기간을 달리하였다. 저자들의 견해로는 통상 부분층 피부만 넣을 경우에는 4주, 그리고 뼈를 같이 넣을 경우에는 8주 정도가 적절하다고 사료되었다. 우리는 0.4mm

두께의 부분층 피부를 사용하였는데, 전판상화 기간 동안 피부가 각화와 증식이 많이 되어 2차 수술 시 부분층 피부의 상부가 desquamation되어 층으로 분리될 정도였으며, 피부도 이식할 당시보다 두배 정도는 두꺼워져 구강점막과 융합하여도 찢어지거나 외력에 견디지 못할 정도가 아니고 거의 얇은 피부처럼 보였다. 이러한 면에서 볼 때 더 얇은 부분층 피부를 사용하더라도 추후 피판의 조작에는 문제가 없을 것으로 생각된다.

전갑골판을 전판상화할 때는 유리전완피판과 달리 전판상화조직판을 다시 실라스틱 박막으로 싸는데, 이것은 전판상화 기간 동안 조직판이 주위조직과 유착되는 것을 방지하여 2차 수술시 전판상화 조직판의 채취를 아주 용이하게 하였다. 특히 혈관경 주위로 어느 정도 길이까지 실라스틱 박막으로 감싸줄 경우 혈관경 채취에 훨씬 도움이 되었다. 실라스틱 박막으로 인해 조직 확장기를 넣었을 때처럼 위막(pseudo-membrane)이 형성되어 전판상화조직판과 주변 조직이 분리되어 있었으며 이 사이에 장액이 차 있었다.

전완요피판에서는 2차 수술 시 혈관경의 분리 채취가 전판상화를 하지 않은 단층 전완요피판과 차이가 없었으나, 전갑골판에서는 혈관경 주변으로 이전 수술에 의해 반흔이 생겨 있어 혈관경 박리가 용이하지 않았으며, 세심하게 조작을 하지 않을 경우 혈관경의 손상 가능성이 높아 보였다. 저자들의 증례 중 전판상화 유리 전갑골피판 실패 증례도 정맥 이식에 의한 실패라기 보다는 혈관경 채취 시 혈관 손상에 기인하였을 것으로 생각하고 있다. 이와 같이 전판상화 후 2차수술시 혈관경의 거상을 쉽게 하고 또 손상을 적게 주기 위해서 전판상화 일차 수술 시 흉배동정맥 혈관경을 충분한 길이만큼 박리하고 이것 주위로도 실라스틱 박막을 싸서 판상화 기간 동안 주위조직과 유착되고 섬유화되는 것을 막아주는 것이 필요하다고 생각되었다.

전판상화 전갑골판에서 임플란트 식립시 전갑골의 축연이 상악 치조궁의 형태가 아니며 축연의 경사 각도가 전치부 치축보다는 다소 누워 있으므로 전갑골을 상악골로 디자인 할 때 전갑골 부위도 3D-RP 모델을 같이 만들어 재단에 신경을 쓸 필요가 있다. 그리고 전판상화 시, 추후 임플란트 식립이 용이하도록 골을 추가하여 전판상화 하는 것이 도움이 될 것이다.

전판상화 피부는 구강 내에서 저작에 잘 견뎠으나, 시간이 경과함에 따라 이식 당시의 피부 구조나 색조가 점차 변해 점막화(mucosalization)되어 붉은 색으로 변했다. 이는 전완피판을 구강내 이식 시, 반복적인 캔디다 감염으로 피부가 오랜지 껍질과 같이 반흔화하고 mottling된 것과는 달리, 색조에만 변화가 있고 반흔화의 소견은 관찰되지 않은 것이다. 이와 같이 부분층 피부 이식을 이용한 전판상화 피판은 점막이 아닌 부분층 피부이식을 이용하여 전판상화

하기 때문에 술후 주위 조직과의 부조화, 피부 부속기 및 각화로 인한 불편감, 부분층 피부 이식 공여부의 결손 및 반흔이 남는 것 등의 향후 재건술에 있어 개선해야 할 문제점들을 가지고 있다<sup>9,11)</sup>

이에, 최근 조직 공학 기술의 발전으로 부분층 피부이식을 이용한 전판상화 피판 대신 점막 이식이나 배양된 점막을 이용한 전상판화 피판에 대한 연구가 활발히 진행되고 있다<sup>5,9)</sup>. 하지만 Schipper 등<sup>11)</sup>은 부분층 피부로 전판상화된 전완부 피판을 이용하여 후두기관부의 재건을 시행한 증례를 보고하였다. 그는 타액이 상부 호흡소화관에서 효소를 이용하여 강력하게 파괴시키는 물질이기 때문에 전판상화에 사용된 피부가 조직공학적으로 배양된 점막층보다 방어벽으로 더 적합하며, 또한 조직 공학적으로 실험실에서 배양된 점막으로 전판상화 할 경우, 배양 배지로 인해 술후 감염 가능성이 커질 수 있고, 아직까지 보고된 증례들로는 안정성 및 효용성을 판단하기 이르기 때문에 임상적으로는 부분층 피부로 전판상화 하는 것이 조직 공학적으로 배양된 점막층보다 낫다고 언급하였다. 구강에서 또한 전판상화 부분층 피부 대신 조직 공학적으로 배양된 점막층을 사용한 임상 증례는 아직 드물다. 하지만, 부분층 피부 피판이 아닌 조직 공학적으로 배양된 점막층을 사용하게 될 경우, 실제 구강 점막이 외력에 견디기 위해서는 세포 단층의 점막 세포를 넣어 판상화 하는 것<sup>5,10)</sup>보다는 중층화된, 보다 정상 구강점막에 가깝게 분화된 점막 세포층을 이용하는 것이 바람직하다<sup>9)</sup>. 이에 신영민 등<sup>9)</sup>과 안강민 등<sup>12)</sup>은 가토 모델을 이용하여 실험실에서 구강 상피를 배양, 구강 내 결손부 재건을 위한 전판상화 점막근조직판을 형성하는 연구를 양호한 결과와 함께 보고하였다. 앞으로 더 나은 전판상화 피판을 통한 재건을 위해, 피부뿐만 아니라 구강점막을 이용한 전판상화 술식에 대한 연구와 임상시도가 계속되어야 할 것이다.

## V. 결 론

저자들은 총 9 증례에서 전판상화 유리조직판을 형성하였으며, 이중 8 증례에서 전판상화 이식 피판이 성공적으로 미세이전되었다. 이식된 전판상화조직은 상악의 경구개나 연구개를 재건하는데 아주 편리하였으며, 구강 이전시 저작, 연하, 발음 등의 구강 내 기능을 수복할 수 있었다. 이를 통하여 전판상화 유리조직판은 상악 결손 재건에 사용될 수 있는 매우 적합한 피판으로 결론을 내릴 수 있었으며, 특히 전판상화 유리 전완피판은 발음과 연하 목적의 연구개 재건에, 그리고 전판상화 유리 전갑골피판은 입천장 뼈와 비강-구개 연조직 재건에 최적의 적응증을 갖는다 하겠다.

## 참고문헌

1. Maxwell GP, Leonard LG, Manson PN, Hoopes JE: Craniofacial coverage using the latissimus dorsi myocutaneous island flap. *Ann Plast Surg* 1980;4:410-421.
2. Sharzer LA, Horton CE, Adamson JE, Carraway JH, McCraw JB: Intraoral reconstruction in head and neck cancer surgery. *Clin Plast Surg* 1976;3:495-509.
3. Pribaz JJ, Fine NA: Prefabricated and prelaminated flaps for head and neck reconstruction. *Clin Plast Surg* 2001 ;28:261-272.
4. Kunstfeld R, Petzelbauer P, Wickenhauser G, Schlenz I, Korak K, Vinzenz K, et al.: The prefabricated scapula flap consists of syngeneic bone, connective tissue, and a self-assembled epithelial coating. *Plast Reconstr Surg* 2001;108 :1908-1914.
5. Poeschl PW, Kermer C, Wagner A, Klug C, Ziya-Ghazvini F, Poeschl E: The radial free forearm flap--prelaminated versus non-prelaminated: a comparison of two methods. *Int J Oral Maxillofac Surg* 2003;32:159-166.
6. Vinzenz KG, Holle J, Wuringer E, Kulenkampff KJ: Prefabrication of combined scapula flaps for microsurgical reconstruction in oro-maxillofacial defects: a new method. *J Craniomaxillofac Surg* 1996;24:214-223.
7. Wolff KD, Ervens J, Hoffmeister B: Improvement of the radial forearm donor site by prefabrication of fascial-split-thickness skin grafts. *Plast Reconstr Surg* 1996;98:358-362.
8. 이종호, 김명진, 박중철, 김영수, 안강민, 팽준영 등 분층피부와 분말골로 이식 전 처리된 유리견갑골근피판과 임플란트 보철을 이용한 경구개와 상악골의 기능적 재건. *대한구강악안면외과학회지* 2004;30:301-307.
9. 신영민, 정현중, 안강민, 박희정, 성미애, 이종호 등 가토모텔에서 배양 구강상피를 이용한 근-점막 피판의 형성에 관한 연구. *대한악안면성형재건외과학회지* 2005;27:226-237.
10. Lauer G, Schimming R, Gellrich NC, Schmelzeisen R: Prelaminating the fascial radial forearm flap by using tissue-engineered mucosa: improvement of donor and recipient sites. *Plast Reconstr Surg* 2001;108:1564-1572.
11. Schipper J, Ridder GJ, Maier W, Teszler CB, Horch RE: Laryngotracheal reconstruction using prefabricated and preconditioned composite radial forearm free flaps. A report of two cases. *Auris Nasus Larynx* 2007;34:253-258.
12. Ahn KM, Lee JH, Hwang SJ, Choung PH, Kim MJ, Park HJ, et al.: Fabrication of myomucosal flap using tissue-engineered bioartificial mucosa constructed with oral keratinocytes cultured on amniotic membrane. *Artif Organs* 2006;30:411-423.