



What is your diagnosis?

Question

최지혜 (해마루 소동물임상의학연구소)

1

신상명세

- 종 - 개
- 품종 - 시주
- 성별 - 중성화한 암컷
- 연령 - 3살

2

임상 증상 및 병력

약 5개월전 우측 견갑골 뒤쪽 피하에 가로, 세로 각 3cm 정도의 단단한 종괴가 생겨 인근 병원에 내원하여 모니터링 하던 중 점차 말랑해지고 누관이 생겨 농성 삼출물이 외부로 흘러나와 수술적으로 배액관을 장착하고 항생제 처치를 시작했다고 합니다. 하지만, 일시적으로 치료 반응을 보이다가 다시 재발하여 5개월간 3회 걸쳐 배액관 장착과 종괴 절제술을 실시하였다고 합니다.

점차 병변 부위가 만성화 되면서 종괴 부위는 사라졌지만, 주변 조직이 단단해지고 반복적으로 농성 삼출물이 나오는 상태였습니다. 정확한 원인을 찾고 치료를 위해 이차진료 의뢰되었습니다.

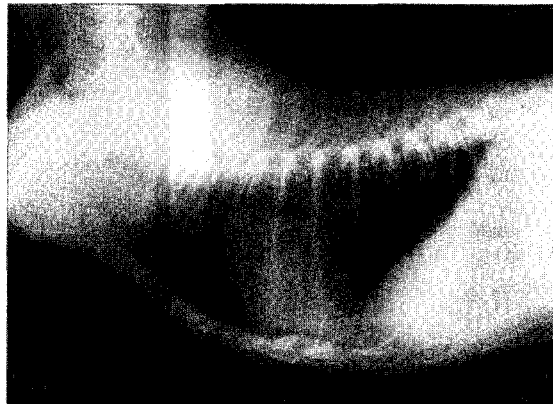
내원시 피하에 배액관이 장착된 상태였습니다. 환자의 전신 상태는 양호했고 체온, 심박수, 호흡수 모두 정상 범위였습니다. 종괴로 생각되는 부위는 거의 제거되고 일부 삼출물만 나오고 있어 배액관 옆쪽 종괴를 FNA 하였습니다. 대부분이 호중구가 관찰되고 일부는 퇴행성 변화를 보이고 있었습니다. 기타 대식구, 림프구, 형질세포가 일부 관찰되었으나, 종양이 의심되는 소견은 보이지 않아 만성 화농육아종성 염증으로 진단되었습니다.

수술적 탐색을 추천하였으나 삼출물의 양이 감소하고 있어 보호자 상의하에 배액관 제거 후 일

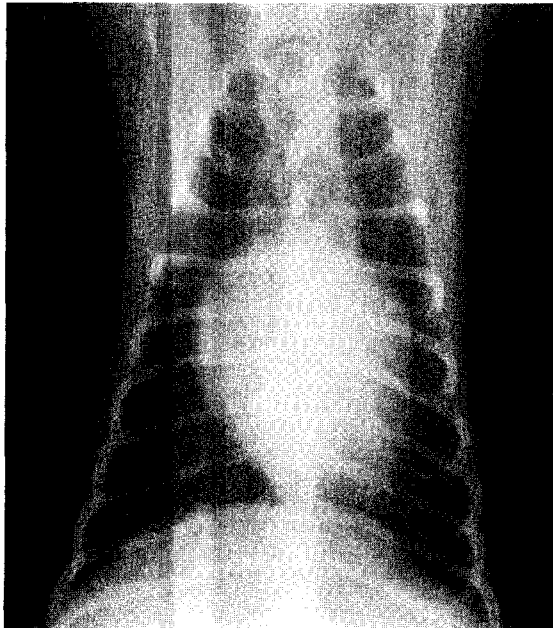
주일 뒤 재평가를 실시하기로 하였습니다.

배액관을 제거하고 항생제를 사용하면서 일시적으로 호전되는 듯 했지만, 다시 삼출물이 차 오르기 시작해 우측 피하가 광범위하게 부어오르고 좌측 흉부 피하도 부풀어오르기 시작했습니다.

피하 종괴 부위에 대한 흉부 방사선 검사를 실시하였습니다. 종괴는 흉골 마지막 부분의 위쪽에서 우측 견갑부, 좌측 견갑부 아래까지 넓게 분포하고 있었습니다. 어떤 이상이 관찰됩니까?



(A)

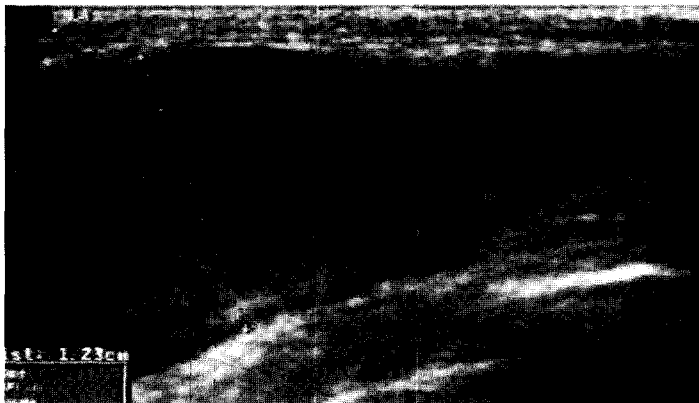

(B)

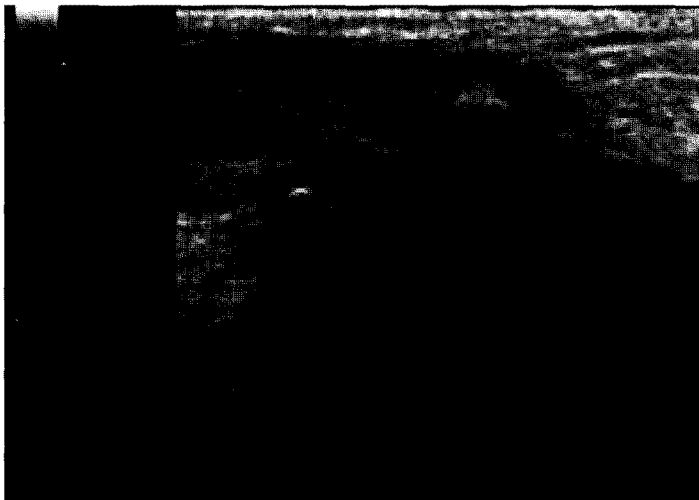
2. 종괴 부위에 대한 추가 검사로 어떤 검사가 추천되니까?

3. 종괴 부위의 초음파 검사를 실시하였습니다. 어떤 이상이 의심되니까? 추가 검사로 어떤 검사가 추천되니까?

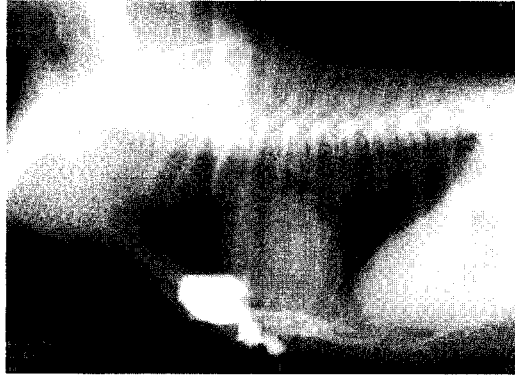
(A) 좌측 피하 종괴 부위



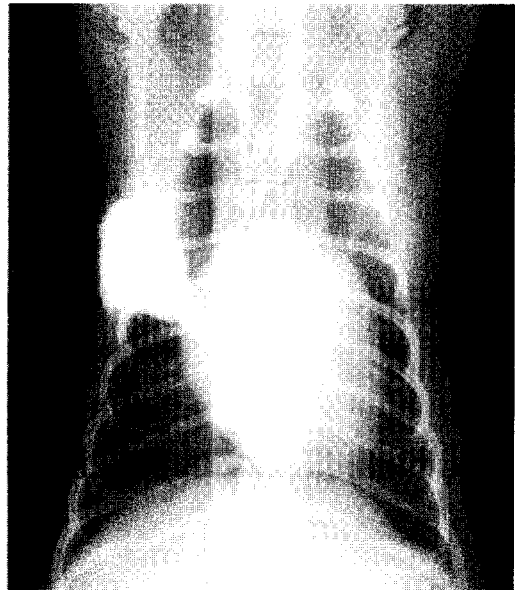
(B) 우측 피하 종괴 부위



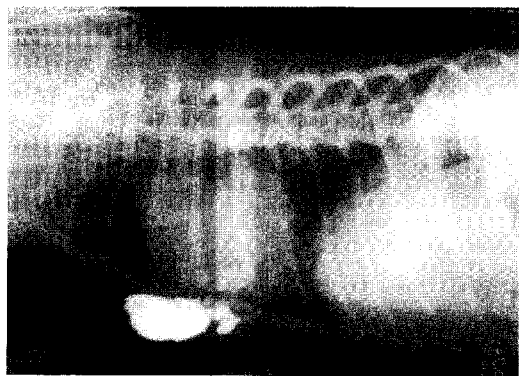
4. 이물을 배제하기 위해 조영제를 이용한 누관 조영술을 실시하였습니다. 어떤 이상을 의심할 수 있습니까?



(A)



(B)



(C)