



# What is your diagnosis?

## Question

최지혜 (해마루 소동물임상의학연구소)

### 1

#### 신상명세

- 종
  - 개
- 품종
  - 말티즈
- 성별
  - F
- 연령
  - 10년령

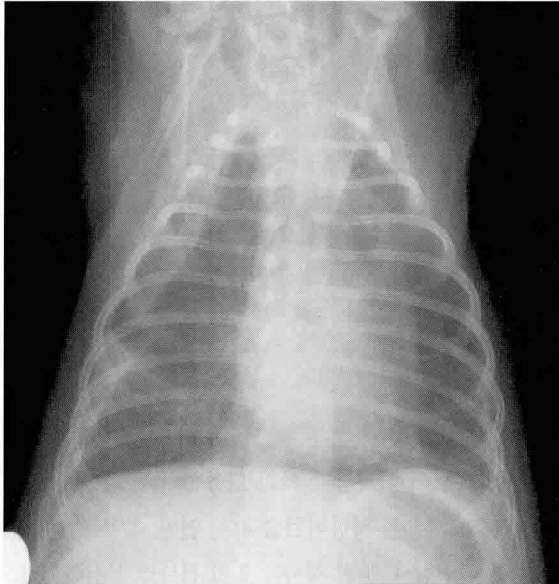
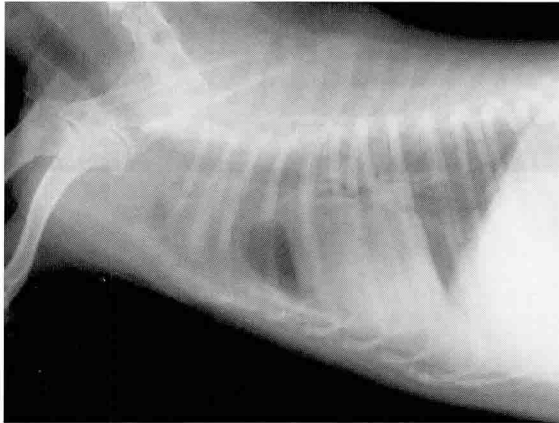### 2

#### 임상 증상 및 병력

석 달 전부터 지속적으로 연변과 복부 팽만을 보여 인근 병원에서 치료를 받던 중 3일전부터 빈호흡과 기력 소실을 보여 이차진료 의뢰 되었습니다. 내원시 환자는 개구호흡과 빈호흡을 보였으나, 의식 상태와 체온은 정상이었습니다. 연변, 복부 팽만, 빈호흡에 대한 원인을 찾기 위해 혈액검사와 방사선 검사, 분변 검사를 초기 검사로 실시하였고, 흉부 방사선 검사상 다음과 같은 영상을 얻게 되었습니다.

3

어떤 이상 소견이 관찰됩니까?



4

호흡 완화를 위해 어떤 응급 조치가 필요합니까?