

미성숙영구치의 치수치료

서울대학교 치과대학 소아치과학교실
교수 이 상 훈

미성숙영구치 치수치료의 목적은 치아와 그 주위조직을 본래 상태대로 건강하게 유지시켜 주는 것이다. 즉 깊은 우식이나 외상 등에 의해 치수가 노출될 위험에 있거나 이미 노출된 경우 생체친화적인 약제를 사용하여 손상받은 치수의 생활력과 치근 형성의 잠재력을 최대한 보호함으로써, 생리적인 상아질 침착을 통해 미완성 치근의 지속적인 발육과 근침 형성을 도모하여 치아 본래의 기능을 유지하도록 하는 것이다. 그러나 이미 치수의 생활력을 잃은 치아의 경우에는 실활 치수치료를 통해 치근단 폐쇄를 도모하여 치아가 임상적인 기능을 수행할 수 있도록 유지해 주는 것이 목적이다.

이와 같은 목적을 이루기 위해서는 정확한 임상적 진단을 통해 손상된 치수의 생활력 유무를 파악하여 적절한 치수치료 방법을 선택하는 것이 중요하며, 정확한 임상적 진단은 환자의 의학적 병력과 동통의 양상을 포함한 치과병력, 방사선학적 평가와 시진, 촉진, 타진 및 동요도 등의 임상검사를 통해 얻을 수 있다.

이러한 임상적 진단 결과 손상 받은 치아가 정상치수 소견을 보이거나 가역적인 치수염으로 진단될 경우

생활 치수치료법을, 비가역적인 치수염이나 치수괴사로 진단될 경우 실활 치수치료법을 사용하게 된다. 그러나 적절한 치료 후에도 염증이 지속되거나, 유지골이 부족하며, 치아외형을 형성하기 어렵고, 병적인 치근흡수가 심할 경우 발치를 고려해야 한다.

본 란에서는 미성숙영구치의 치수치료방법 즉 생활 치수치료법과 실활 치수치료법에 관해 검토해 보고자 한다.

I. 생활 치수치료법 - 치근단유도술 (Apexogenesis - root formation)

: 치수의 생활력을 유지시켜 미성숙영구치의 정상적인 치근단 형성을 유도하는 방법

1. 간접 치수치료술-복조술 (Indirect pulp treatment-capping)

* 적응증 및 목적 : 깊은 우식이 치수 가까이 있으

나 치수 노출과 감염 증상이 없는 경우, 우식의 진행을 차단하고, 상아질 경화를 유도하여 투과도를 감소시키며, 우식상아질을 재광화하고, 수복상아질의 형성을 촉진시킴으로써 치수의 생활력을 유지시키는 것.

*** 임상술식**

- 1) 국소마취와 러버댐 장착 후 우식상아질 제거 - 치수에 가까운 가장 심부의 단단한 우식상아질의 일부를 의도적으로 남겨 치수노출을 피한다.
 - 2) 복조제 도포 및 임시 수복 - 일부 남긴 이환상아질 위에 수산화칼슘을 도포하고, IRM이나 글라스아이오노모 시멘트 등으로 완전히 밀봉하여 미세누출을 막아준다.
 - 최근 복조제의 효과보다는 미세누출 없이 완전 밀봉하여 무균상태를 만들어 주는 것이 더 중요하다는 이론이 제기되고 있으며, 특히 이환된 상아질에 직접 적용하여 독소 중화와 세균 제거로 치수 염증을 완화시킬 수 있는 약제를 개발할 수 있다면 우식 예방 다음으로 가치있는 연구가 될 것이다.
 - 3) 와동의 재개봉 및 최종수복 - 6개월 이후 재개봉하여 남아있는 우식상아질을 제거한 후 이장재를 도포하고 최종 수복한다.
- (와동의 재개봉 및 최종 수복의 논란)
- 적절히 밀봉하여 미세누출만 없다면 잔류상아질

은 재석회화 되어 우식의 진행이 일어나지 않으며, 와동을 다시 열고 잔존 우식을 완전히 제거하는 것이 오히려 치수노출의 위험을 증가시키므로 한 번의 술식으로 최종 수복을 하는 것이 더 바람직하다는 의견이 제기되고 있다.

*** 치료예후**

- : 성공률은 대부분 95% 이상 보고되고 있으며, 주된 실패 원인은 임시 수복재의 탈락이다.
- 치료 후 임상적으로 과민증, 동통, 부종 등의 증상이 나타나지 않고 방사선소견 상 내흡수나 외흡수 및 다른 병변이 보이지 않아야 한다.

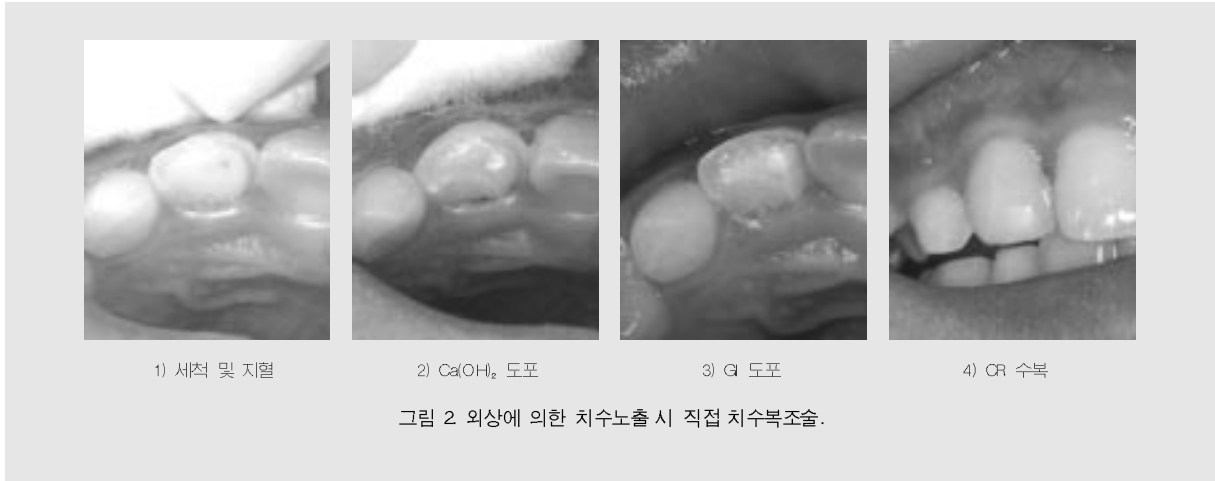2. 직접 치수복조술 (direct Pulp capping)

*** 적용증 및 목적 :** 와동형성 중 1mm 이하의 치수노출이나 외상에 의한 치수노출이 24시간이 안된 경우, 노출부위를 1~2분 내에 지혈시킨 후 생체 친화성 물질로 도포하고 수복물로 완전히 밀봉하여 미세누출을 막음으로써 치수의 생활력을 유지시키는 것

*** 임상술식 (그림 1, 2)**

- 1) 러버댐 하에서 노출된 치수를 생리식염수나 NaOCl로 세척 및 지혈





2) 수산화칼슘이나 mineral trioxide aggregate (MTA)를 도포한 후 수복물로 완전히 밀봉 (최근 복조제 연구)

- 상아질접착제는 간접 치수치료 시에는 우식상아질에서 결합력이 떨어져 미세누출을 유발하고, 직접 치수복조 시에는 치수가 실활되는 경우가 많아 사용되지 않고 있으며, 최근에는 범랑기단백질 (Emdogain), 골 형성 단백질 (bone morphogenetic protein), Transforming growth factor- β (TGF- β)와 같은 물질들이 실험적으로 사용되고 있다.

* 치료예후

: 1개월, 3개월 후 6개월 간격으로 관찰하여, 임상적 증상이 나타나지 않고, 치수의 치유와 수복상아질의 형성이 관찰되어야 하며, 방사선소견 상 다른 병변이 보이지 않아야 한다.

- 외상의 경우가 우식에 비해 미생물과 염증에 영향을 덜 받아 예후가 좋다.

3. 치수절단술 (Pulpotomy)

: 치수절단술은 치수를 어디에서 절단하는가에 따라 부분 치수절단술(partial pulpotomy)과 치

경부 치수절단술(cervical or complete pulpotomy)로 구분하며, 부분 치수절단술은 우식에 의한 경우와 외상에 의한 경우(Cvek pulpotomy)로 구분할 수 있다.

* 적응증 및 목적

a. 부분 치수절단술 - 외동형성 중 2mm 이하의 치수노출이나 외상 후 24시간 이상 경과된 치수노출이 있으며, 치수 출혈이 1~2분 내에 조절될 경우

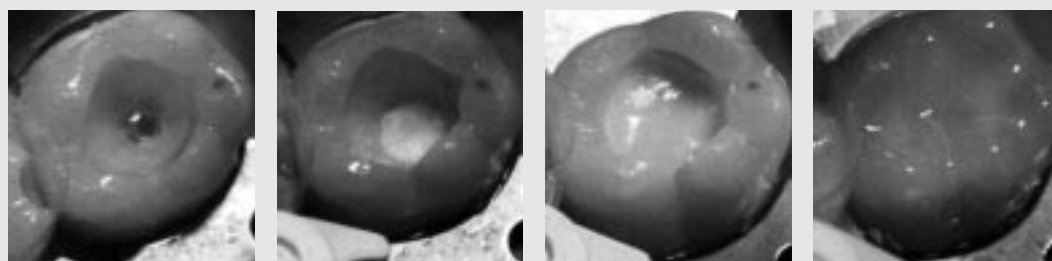
b. 치경부 치수절단술 - 우식이나 외상에 의한 치수노출, 중심결절 파절로 인한 치수충혈, 치내치에 의한 병소가 치관부 치수에만 병적소견을 보이며 2분 후에도 지혈이 안 되는 경우

: 치수 절단면에 약제를 사용, 잔존 치수의 수복능력을 보호, 촉진시켜 절단면의 창상 치유와 피개 경조직의 형성을 촉진함으로써 치근부 및 근첨 치주조직을 생활 상태로 보존하여,

1) 술 후 Hertwig 상피근초가 치근형성을 지속시켜 이상적인 치근의 길이를 얻고,

2) 치근부 치수의 상아모세포가 상아질을 형성하여 치근의 두께를 정상적으로 만들고,

3) 치근단 폐쇄를 이룸으로써 생리적인 치근을 형성하게 하는 것



1) 표층절단 및 지혈 2) Ca(OH)₂ 도포 3) GI 도포 4) CR 수복

그림 3. 우식에 의한 치수노출 시 부분치수절단술 (PD-Oxford).

*** 임상술식**

a. 부분 치수절단술 (그림 3, 4)

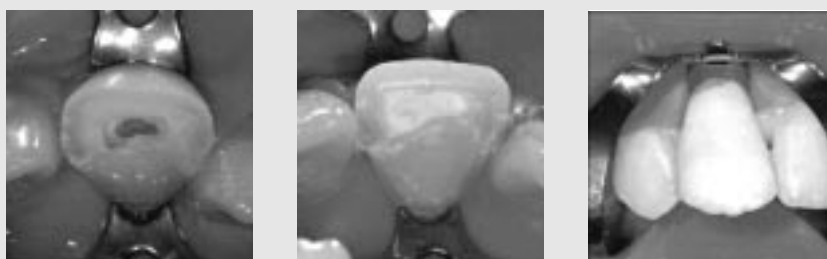- 1) 러버댐 하에서 건강한 치수조직이 나올 때 까지 노출부위 1~3mm 정도 아래까지 염증이 있다고 판단되는 표층의 치수조직과 주변 상아질을 제거
 - 2) 생리식염수나 NaOCl용액(1~2%)으로 세척하고 1~2분간 지혈
 - 출혈이 심해 지혈이 잘 안되면 치수조직에 염증이 남아있는 증거이므로 건전한 치수 조직이 나타날 때 까지 조금 더 깊이 제거해야 한다.
- (Cvek의 연구) - 외상으로 인한 치수노출 시 노출 부위의 크기, 경과시간, 치근의 성숙도 와 관계없이 염증에 의한 치수변성은 치수내로 2mm 정도만 진행됨을 보고

- 표층의 2mm 전후의 염증조직만 제거하면 건강한 치수조직이 잔존하게 된다.

- 3) 수산화칼슘 또는 MTA를 도포하고 수복물로 완전히 밀봉

b. 치경부 치수절단술 (그림 5)

- 1) 러버댐 하에서 치수강 내 치수를 모두 제거하고 근관 개시부에서 치수를 절단
 - 치수제거 도중의 동통은 마취가 완전치 않거나, 치수에 충혈과 염증이 있는 증거이며, 심한 출혈은 치수절단을 하기에 불량한 상태이므로 Apexification을 고려해야 한다.
- 2) 생리식염수나 증류수로 적셔진 면구 또는 NaOCl용액으로 세척하고 지혈
- 3) 수산화칼슘 또는 MTA를 도포하고 수복물로 완



1) 표층절단 및 지혈 2) Ca(OH)₂ 도포 3) CR 수복

그림 4. 외상에 의한 치수노출 시 부분치수절단술.



그림 5 외상에 의한 치수노출 시 치경부 치수절단술 모식도 (PD-Oxford).

전히 밀봉
(근관치료의 필요성 논란)

- a. 부분 치수절단술 후에는 근관치료가 불필요하고 한번의 치료로 영구수복이 가능하다.
- b. 치경부 치수절단술 후에는 근관치료의 필요성에 대한 논란의 여지가 존재한다.
 - 치료 후 근관의 광범위한 석회화가 유발되므로 근관치료가 필요하다는 주장이 있으나 치수의 광범위한 석회화가 흔히 나타나는 부작용이 아니므로 치료 후 포스트 시술이 필요한 경우가 아니라면 통상의 근관치료는 필요 없다는 쪽으로 기울고 있다. 그러나 전치부와 달리 근관치료가 어려운 구치부에서 지속적인 석회화가 일어나면 적절한 시기에 근관치료를 위한 재개방이 필요하므로 정기적 검진의 중요성을 환자에게 주지시켜야 한다.

* 치료예후 : 1개월, 3개월, 6개월 간격으로 예후를 관찰하여, 임상적 증상이 없고, 방사선소견상 정상적인 치근의 성장 외에 다른 병변이 보이지 않아야 한다.

(부분 치수절단술의 장점) (그림 6)

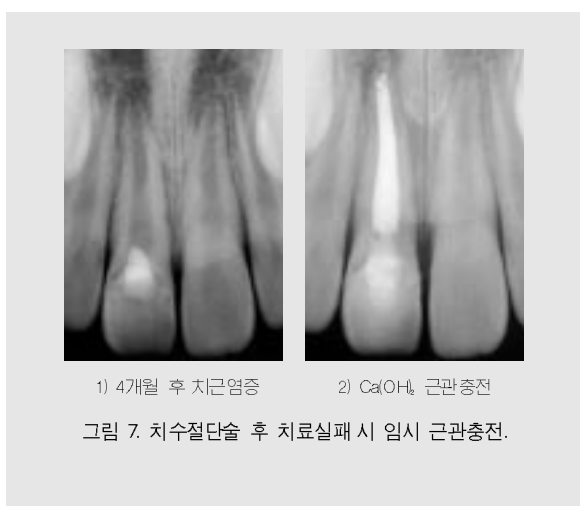- 세포가 풍부한 치관부 치수를 더 많이 보존하여 치유능력을 높이고 치경부 상아질의 유지로 치질이 약화되는 것을 방지할 수 있으며 치아의 자연스러운 색조 및 투명도를 유지할 수 있고, 특히 전치부의 경우 치근부 치수의 개시부분이 매우 넓어 치경부 치수를 정확히 절단하기 어려운 치경부 치수절단술보다 예후가 더 좋으며, 또한 외상 시에는 외상부위를 조절할 수 있고 완전 밀폐시킬 수 있는 면에서 직접 치수복조술보다 예후가 더 좋다.




그림 6. MTA 부분치수절단술 1년 후 정상 치근성장

(치료의 실패) (그림 7)

- 상아질교가 형성된 후에도 수복물의 미세누출로 인한 미생물 감염 등으로 잔존 치수가 만성염증을 일으켜 치수괴사나 내흡수가 일어나는 경우가 있는데 이 경우 조기에 근관의 치수를 제거하여 치료하는 것이 좋다. 이것은 발수의 적응증이 된 경우라도 근단공까지 완전히 감염된 것이 아니고 근첨부의 극히 일부의 치수조직만 잔류하더라도 Hertwig 상피근초의 기능을 살려 치근형성이 지속되기를 기대할 수 있기 때문이다.



II. 실패 치수치료법 - 치근단 형성술

(Apexification - root end closure)

: 미성숙영구치의 치근단에 calcific barrier를 형성해 치근단을 폐쇄시키는 방법

*적응증 및 목적 : 우식이나 외상, 치내치나 치외치, 비정상적인 치아 형태에 따른 파절 등의 원인에 의해 미성숙영구치의 치수가 괴사된 경우, 염증이 치주조직까지 진행되지 않도록 치근단 바로 위까지 감염된 치수조직을 모두 제거하고 약제를 사용하여 치근단을 폐쇄시키거나 석회화장벽이 형성되게 하는 것

*** 임상술식 (그림 8)**

1) 러버댐 하에서 치수강 개방 및 치수잔사 제거
- barbed broach와 #40~#60 파일로 감염된 치수조직만 제거하고, 치근단 길이보다 1mm 짧게 working length를 결정한다.

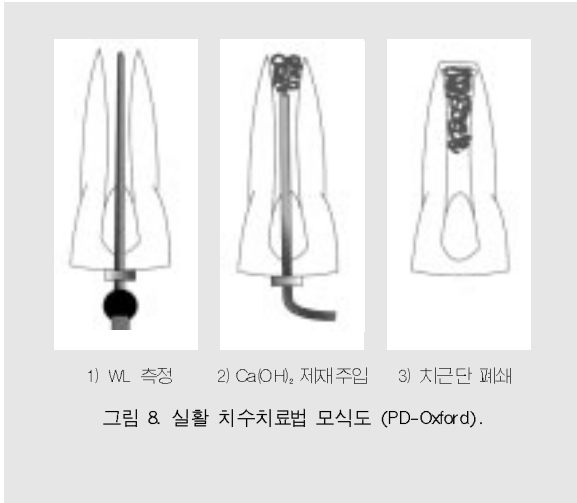2) 근관세척
- 처음 1~2회 까지 NaOCl 용액을 사용하는데 그 이상 사용하는 것은 오히려 치근단 조직에 자극을 줄 수 있으므로 피하는 것이 좋다.

3) 근관 건조
- 치근단이 넓어 치근단으로부터 조직액이 유입되어 완전 건조하기 어렵다. paper point에 착색되지 않고 조직액의 투명도가 높고 점주도가 낮으며 나쁜 냄새가 없으면 다소간의 조직액이 있어도 충전할 수 있다. 치료 중에 동통, 열 또는 타진반응이 있을 경우 치수강을 24시간 이내로 open 하거나 전신적 항생제를 사용하기도 한다.

4) 근관 임시충전 및 수복
- 수산화칼슘 paste를 가볍게 수직 가압을 하거나, 시린지 형태의 제재(Vitapex, Pulpdent)를 근단을 넘어 과잉충전이 안되도록 치근단에서 2~3mm 짧게 넣고 치관부로 이동하면서 접촉면이 긴밀하도록 주입한 후 임시 수복해 준다. 치료 후 즉각적인 동통이 있을 경우 약제 제거 후 세척 건조하고 CMCP 면구를 치수강에 넣고 1~2주 후 다시 충전하며, 타진반응이 없는 것이 충전에 바람직한 증상이다.

5) 정기검진
- 3개월 후 임상적 감염 증상여부, 치근단병소의 치유여부, 수산화칼슘의 밀폐성과 접촉상태, 흡수여부 등을 검사하고 6개월 이후 치근단 폐쇄 여부를 관찰하는데, 수산화칼슘을 제거하고 paper point나 파일로 석회화 장벽의 형성 여부를 관찰하며 방사선학적으로도 석회화 장벽

임상가를 위한 특집 3



의 형성 유무를 관찰하여 치근단 폐쇄가 일어난 경우 근관의 영구충전을 하고, 폐쇄가 일어나지 않은 경우 3~6개월 간격으로 수산화칼슘을 교체해 준다. 치근단 폐쇄는 일반적으로 6~18개월 또는 2년까지 걸리는 것으로 보고되고 있다.

(최근 연구)

- 한번 약제의 접촉에 의해 조직반응이 시작되면 더 이상의 지속적인 접촉은 필요 없다. 즉 초기에 조직과 접촉할 때 약제의 흡수량이 많으며 일단 장벽이 형성되기 시작하면 흡수는 줄어들기 때문에 약제의 주기적인 교환이 필요 없다는 의견도 있다.

(치근단 장벽) (그림 9)

- 장벽의 형태는 아래 4가지가 있으며 Osteodentin, cementum, cementum like tissue, bone, osteoid material 등의 석회화 조직과 결합조직 등 여러 성분으로 구성되어 있다.

- A. 임상적으로 장벽의 형성을 탐지할 수 있으나 방사선사진 상으로 나타나지 않는 형태
- B. 치근단에 일치하여 형성된 Bridging type
- C. 치근단 안쪽에 형성된 Ingrown wedging type
- D. 정상적인 Capping type

- 장벽형성에 영향을 미치는 요소로 근관 내 감염여부 및 치근단 병소의 크기, 수산화칼슘이 잔존 조직과 접촉하는 위치 및 정도, 치근단 개방 정도 등을 들 수 있다.

6) 근관 영구충전 (그림 10, 11)

- 석회화 장벽이 형성되면 넓고 불규칙한 치근관을 매우 빠르고 조밀하게 충전할 수 있도록 warm 또는 thermoplastic gutta percha 충전법이 권장되는데, 근관 건조 후 천천히 굳는 sealer로 근관 주위를 coating하고 치근단부로 thermoplastic GP를 주입하고 다진 후 방사선사진으로 치근단부의 충전 상태를 확인하고 최종 수복을 해 주는 방법이다. 경우에 따라 끝을 불로 연화시킨 master

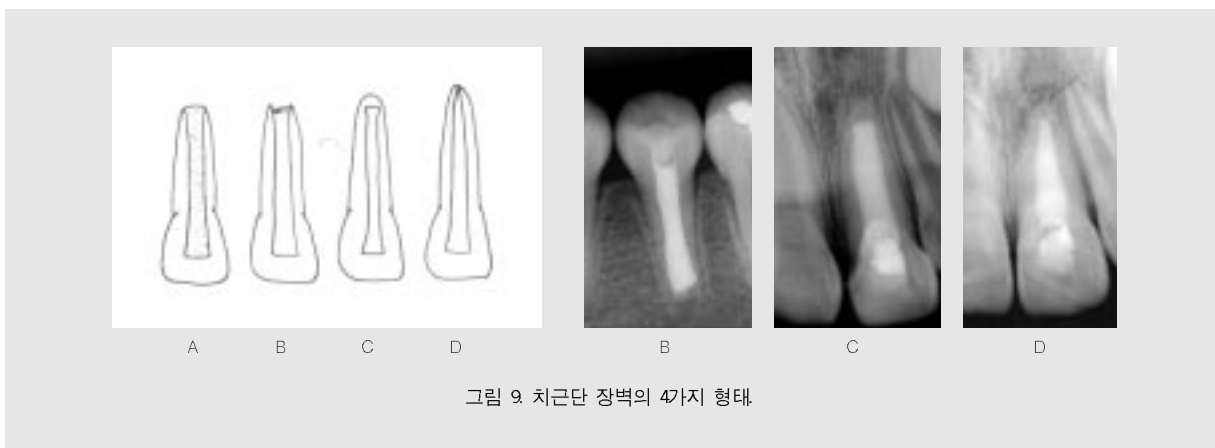


그림 9. 치근단 장벽의 4가지 형태.

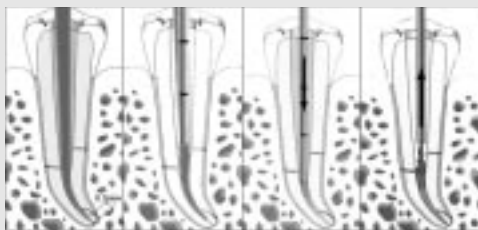


그림 10. Thermoplastic GP 충전법 (모식도).

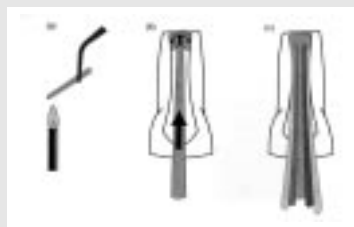


그림 11. 측방가압법 모식도 (PD-Oxford).

GP cone을 근관에 넣어 치근단의 석회화 장벽 주위에 부드럽게 눌러주어 치근단에 적합시킨 후 측방가압법으로 충전하기도 한다.

(치근단 폐쇄 후 근관 재충전의 필요성)

- 물리적 근관충전을 주장하는 학자들은 치근단 폐쇄 후 Gutta percha로 재충전을 해야 한다고 주장하지만, 이 경우 어렵게 형성된 근단부 경조직의 손상 또는 재감염의 우려가 있다는 반론 때문에 생물학적 근관충전을 주장하는 학자들은 수산화칼슘 제재에 의해 유도된 근단부 경조직으로 영구적 폐쇄가 가능하므로 근관 재충전이 필요 없다고 하였다. 그러나 이 경우도 근단부 경조직의 영속성에 대한 신뢰도가 확실히 않아 지속적인 논란이 되고 있다.

(MTA 치근단형성술)

- 근관 세척 및 건조 후 MTA를 endodontic plugger 등의 기구를 이용하여 근단부에 4~5mm 정도 채우고 젖은 cotton pellet을 넣은 후 임시충전을 하고 적어도 24시간이 지난 후

GP로 최종 근관충전을 시행하면 환자의 협조 없이도 1~2회의 방문으로 치근단 폐쇄를 이룰 수 있다.

- 밀폐성과 생체적합성이 우수하고 근관에 즉시 충전하여 치근단 반침을 형성하는데 분말이 수화되면서 콜로이드 젤 화가 되어 3시간 이내에 단단한 구조로 고체화되는 장점이 있으나 경화 후에 제거하기 어렵기 때문에 철저한 치수조직의 제거와 근관소독이 요구된다.

* 치료예후

: 근관 충전 후 임상적 증상이 나타나지 않아야 하며, 방사선 상 외흡수나 치근 측부 병변 및 주위 지지조직 파괴 등의 소견이 보이지 않아야 한다.

(치료의 실패)

: 치근단의 손상이 심하거나 일련의 치료과정이 제대로 수행되지 못했을 때 불완전한 장벽형성이나 낭포형성 또는 치경부 치근파절 등을 초래하게 된다.

참 고 문 헌

1. 대한소아치과학회 : 소아청소년치과학 4th ed : 372-382, 591-621 2007.
2. American Academy of Pediatric Dentistry: Guideline on Pulp Therapy for Primary and Young Permanent Teeth. *Pediatr Dent* 29 : 163-167, 2007-8.
3. Pinkham JR, Casamassimo PS, Fields HW, et al. : Pediatric Dentistry: Infancy through Adolescence 4th ed : 577-592, 593-607, 2005.
4. McDonald RE, Avery DR, Dean JA : Dentistry for the Child and Adolescent 8th ed : 388-412, 454-503, 2004.
5. Welbury RR, Duggal MS, Hosey MT : Paediatric Dentistry 3rd ed : 190-192, 271-277, 2005.
6. Cvek M : A clinical report on partial pulpotomy and capping with calcium hydroxide in permanent incisors with complicated crown fracture. *J Endod* 4 : 232, 1978.
7. Fong CD, Davis MJ : Partial pulpotomy for immature permanent teeth, its present and future. *Pediatr Dent*, 24 : 29-32, 2002.
8. Schwartz RS, Mauger M, Clement DJ, et al. : Mineral trioxide aggregate: A new material for endodontics. *J Am Dent Assoc*, 130 : 967-975, 1999.
9. 염순준, 박기태 : MTA를 이용한 미성숙영구치의 즉일 치근단 형성술, *대소치지* 28(3) : 480-487, 2001.
10. Ranly DM, Garcia-Godoy F : Current and potential pulp therapies for primary and young permanent teeth. *J Dent*, 28 : 153-161, 2000.