

골신장술시 반복적인 압축과 신장 방법이 골형성에 미치는 영향

윤병욱 · 김여갑 · 오정환

경희대학교 치의학전문대학원 구강악안면외과학교실

Abstract

THE EFFECT OF REPETITIVE DISTRACTION AND COMPRESSION ON NEW BONE FORMATION DURING DISTRACTION

Byung-Wook Yoon, Yeo-Gab Kim, Jung-Hwan Oh

Dept. of Oral and Maxillofacial Surgery, Kyung-Hee University Dental School

Purpose: The aim of the present study is to evaluate the effect of repetitive distraction and compression on new bone formation during distraction period.

Materials and methods: Sixteen healthy rabbits, weighing about 2.5kg, were used in this experiment. A unilateral mandibular osteotomy was performed in the left mandible and the distractor(Track 1 plus®, Gebrüder Martin GmbH®, Germany) was fixed with four screws (Cross driver screw TI®, Gebrüder Martin GmbH®, Germany). After 4 days, the mandibles were distracted at a rate of 0.6mm/day for 10 days to obtain the amount of 6mm distraction in the control group(n=4). In the experimental group A(n=6), they were distracted at a rate of 1.2mm/day for 5 days and then compression of 0.6mm length and distraction of 0.6mm per 12 hours were carried out as counter direction for 5 days, relatively. In the experimental group B(n=6), distraction of 1.2mm length and compression of 0.6mm length per 12 hours were repeated for 10 days to obtain the amount of 6mm distraction finally. The experimental animals were sacrificed at 2 and 4 weeks after surgery and block specimens were obtained. With histologic and histomorphometric analysis, we observed the histologic changes of the cells and bone formation after H-E and Masson-Trichrome staining and then, measured Bone Deposition Rate with TOMORO ScopeEye™ ver. 3.5(Olympus, Japan).

Results: Histologically, new bone formation was examined in all experimental groups and the control. But, the ability of bone formation of the experimental group A was somewhat better than any other groups. On the histomorphometric analysis, Bone Deposition Rate was higher in the experimental group A($50.67 \pm 4.36\%$) than in the control group($45.94 \pm 3.97\%$) and in the experimental group B($42.68 \pm 5.70\%$). These data showed significant differences statistically($p < 0.05$).

Conclusion: These results show that the distraction osteogenesis using repetitive compression and distraction force in the early consolidation period may be effective for new bone formation.

Key words: Distraction osteogenesis, Repetitive distraction and compression, Bone deposition rate

I. 서 론

골신장술은 골절단술이나 피질골절단술 후 골절편에 신장력을 점진적으로 가하여 신생골 형성을 유도하는 방법으로

골막, 점막, 피부, 근육, 신경 등 연조직까지 동시에 신장됨으로서 골이식술에 비하여 공여부에 손상을 주지 않으며 연조직 열개로 인한 감염의 위험성이 상대적으로 낮다는 장점을 갖고 있는 술식이다. 최근 임플란트 식립을 위하여 수직

으로 치조골을 신장시키거나 반안면왜소증 같은 악골 기형, 종양 등 병소의 절제로 인한 결손부를 회복시킬 목적으로 종종 사용되며 급속 교정 분야에도 적용되고 있다.¹⁾ 반면, 골신장술은 신장 방향을 조절하기 어렵고 장기간 골신장 장치를 장착하고 있어야 하는 불편감이 있으며 악골에 적용할 경우 약 2~3 개월의 치유기간 동안 조직 밖으로 노출되는 부위에서 청결함을 유지하기 어려워 감염될 우려가 있고 상처부위의 과대 증식이나 저작 기능에도 불편감을 초래할 수도 있기 때문에, 이 같은 단점을 줄이고 골형성을 촉진하며 골질을 증가시킴으로써 경화기를 줄이고자 하는 연구가 시도되었다. 또한 분자생물학의 발전과 더불어 골신장술시 나타나는 여러 성장인자와 세포외기질 단백질의 역할이 밝혀졌으며 이를 바탕으로 국소적으로 여러 성장인자와 골형성 단백질, 혹은 골형성을 증진시키는 약물 등을 적용하여 좋은 결과를 가져 왔다.²⁻⁸⁾ 또한 맥동전자기장(pulsed electromagnetic field: PEMF)⁹⁾, 초음파(ultrasound)¹⁰⁾, 충격파(shockwave)¹¹⁾ 등 물리적인 방법을 사용하는 것도 효과적이라고 알려져 있지만 대부분이 실험에 국한된 것이고 임상 적용 방법이나 시기, 기간, 비용 등 여러 문제가 있다.

비교적 시술이 쉽고 효율적인 방법으로 골신장 효과를 증진시키기 위한 연구로써 골절 후 감염으로 비유합된 경우¹²⁾나 성장 장애 환자의 성장판에 압축 및 신장을 반복적으로 시행한 연구¹³⁾를 참고로 하여 Mofid 등¹⁴⁾이 동물실험에서 초기 경화기 3주간 1mm 압축과 신장을 반복함으로써 골형성이 증진되었다고 보고하였으며, Kim 등¹⁵⁾은 과신장 후 서서히 압축력을 가하는 것이 골형성을 증진시킨다고 하였고, 권준경 등¹⁶⁾은 골신장기에 부분적으로 압축과 신장을 반복하는 방법이 골형성에 효과적이라고 하였다. 그러나, Kassis 등¹⁷⁾은 초기 경화기에 반복적인 압축과 신장은 골형성을 자극하는 효과가 있지만 골신장기 동안에 적용하는 것은 효과적이지 않다고 했고, Greenwald 등¹⁸⁾도 골신장기 동안 일부 골신장을 가하고 그 중간에 압축력을 가한 후 다시 골신장을 시행한 실험을 통해 골형성이 자극되는 역할을 하지 못하였다고 보고하였다. 일반적으로 골신장 방법의 변형은 가골이 형성된 경화기 초기에 하는 것이 효과적이라고 알려져 있다. 그러나 과신장 후 경화기 초기에 압축력을 가하는 방법 중 일부는 골형성을 자극하는 것이 아니라 골밀도를 높이는 것에 불과하고 임상에 적용시 통상의 방법에 비해 환자 스스로가 골신장 장치를 장기간 조작해야 하는 불편이 있다. 또한 이전의 연구들이 장골(long bone)에 대한 실험 결과이거나 대부분 그것에 근거하여 이루어진 것이지만, 혈류가 풍부하고 상대적으로 신장량이 적은 하악골에 신장과 압축 빈도를 늘이고 하루 신장량을 줄이면서 골신장 기간에 압축력을 규칙적으로 적용하여 신장시키면 다른 결과를 보일 수 있을 것으로 생각되었다.

이에 본 연구는 실험 동물의 하악골을 이용하여 골신장기 동안 규칙적이고 반복적으로 압축과 신장을 시행한 골신장술과 경화기 초기에 반복적으로 압축력을 가한 골신장술을 시행하여 신생골 형성에 어떠한 영향을 미치는지에 대하여 조직학적 검사 및 조직형태계측학적 분석법으로 비교 연구하여 다소의 지견을 얻었기에 보고하고자 한다.

II. 연구 재료 및 방법

1. 연구 재료

실험 동물로는 체중 2.5kg 내외의 가토 16마리를 사용하였으며 실험 1주일 전부터 동일한 조건에서 사육을 시작하였고 예비 실험을 통해 수술의 세부적인 방법과 전신 마취를 유도하기 위한 약물의 사용량 등을 미리 정하였으며 하악골을 채취하여 골절단을 시행할 부위의 해부학적 구조를 확인하였다. 골신장 장치는 360° 회전에 0.3mm 신장되고 최대 12mm까지 신장 가능한 Track 1 plus® (Gebrüder Martin GmbH®, Germany)를 사용하였고 고정용 나사로는 직경 1.5, 길이 5mm Cross driver screw TI® (Gebrüder Martin GmbH®, Germany)를 사용하였다.

2. 연구 방법

1) 실험 방법

실험 동물을 Zoletil® 50 (Virbac, France) 0.5ml와 Xylazine hydrochloride (Rompun®, 바이엘코리아, 한국) 0.5ml를 근주하여 전신마취를 유도한 후 앙와위로 수술대에 고정시켰다. 수술 부위인 좌측 악하부에 제모를 시행하고 통상의 방법대로 10% 베타딘 (Potadine®, 삼일제약, 한국) 용액으로 소독을 시행한 후 절개부 주변에 지혈을 위해 1:100,000 에피네프린이 함유된 2% 리도케인 (Lidocaine HCL Inj®, 유한, 한국)을 피하주사하였다. 좌측 악하부에 피부 절개를 시행하고 층별 박리를 통해 하악골을 노출시키고 이신경을 확인한 후 조심스럽게 견인을 시행하였다. 골절단부를 표시한 후 신장 장치를 고정하고 저속 치과용 절삭기구를 사용하여 골절단을 시행하였다. 골절단부의 가동성을 확인한 후 양측에 2개씩 고정용 나사로 견고히 고정하고 원하는 신장량 만큼 골편이 이동되는지 골신장 장치를 회전시켜 확인하였다(Fig. 1). 골절단 간격을 1mm 정도로 하여 신장 장치를 조절한 후 층별 봉합을 시행하였다. 술후 감염과 통증 조절을 위해 모든 실험 동물에 대하여 4일간 Gentamycin과 Ketoprofen을 각각 0.5ml씩 근주하였다.

2) 골신장 방법

술후 4일간의 휴지기를 두어 골절단부의 재혈관화와 염증의 소실 및 일차 가골 형성을 도모한 후 실험 동물을 각각 대조군(n=4), 실험군 A(n=6), 실험군 B(n=6)로 무작위로 배정하였다. 360° 회전에 0.3mm 늘어나는 골신장 장치를 사용하여 대조군은 1회 0.3mm, 1일 2회, 0.6mm/day 신장하여 10일 동안 총 6mm 신장되도록 하였으며, 실험군 A는 1회 0.6mm, 1일 2회, 1.2mm/day 신장하여 5일간 총 6mm 신장되도록 한 후 5일 동안 0.6mm씩 오전에 압축하고 오후에 신장시켰다. 실험군 B는 오전에 1.2mm 골신장 한 후 오후에 0.6mm를 압축하여 0.6mm/day 신장시켜 10일 동안 총 6mm 골신장하였다. 즉, 모든 실험군에서 압축력을 사용하여 신장 방법을 다양화하였지만 대조군과 동일한 기간(10일) 동안 동일한 량(6mm)이 신장되도록 하였다 (Fig. 2).

3) 실험 동물 희생

수술 2주 후 골신장이 끝나는 시점에 대조군 2마리, 실험군 각 3마리씩 총 8마리를 Zoletil[®] 50 0.5ml와 Xylazine hydrochloride 0.5ml를 근주하여 전신마취를 유도한 후 다시 Zoletil[®] 50 소량을 심장에 주입하여 희생시켰고 나머지 8마리는 경화기 2주 경과된 수술 4주 후에 희생시켰다. 실험 부위를 노출시킨 다음 골신장 장치의 고정 상태, 염증과 치유 상태를 육안으로 확인하고 치과용 탐침을 이용하여 가골의 표면을 검사하였다. 이어 골신장 장치가 부착된 채로

골신장부를 포함한 약 2cm 정도의 골괴를 적출하고 가골이 분리되지 않도록 조심스럽게 고정용 나사와 골신장 장치를 제거하였다.

4) 조직 표본 제작

적출한 시편을 즉시 10% 포르말린 용액에 보관하였다. 하이드로클로릭 산 (Calciclean Rapid[®], Atlanta, USA)으로 7일간 탈회를 시키고 다시 10% 중성 포르말린 용액에 1주일간 고정시켰다. 그 후 알코올을 이용하여 일련의 탈수 과정을 거친 후 통상의 방법으로 파라핀 포매를 하였고 하악골 치조정과 하악골 하연 사이에 신장된 부위가 보일 수 있도록 시상면 방향으로 마이크로톰을 이용하여 5 μ m 두께로 박절편을 제작한 다음 Masson-Trichrome(MT)으로 염색하였다.

5) 조직형태측학적 관찰

염색된 박절편을 광학 현미경(Axioskop Microscope, Olympus BX51[®], Olympus, Japan)을 이용하여 12.5배, 40배, 100배, 200배로 검경하여 영상을 채득하고 조직학적 형태를 관찰하였다. 그 중 4주째 조직에 대하여 각 시편당 무작위로 3부위를 선택하여 100배로 촬영한 후 TOMORO ScopeEye[™] ver. 3.5 (Olympus, Japan)를 이용하여 신생골 면적을 측정하고 골침착율(%)을 계산하였다. 통계학적 분석은 각 군간의 평균을 Kruskal-Wallis test를 이용하여 검정하였다.

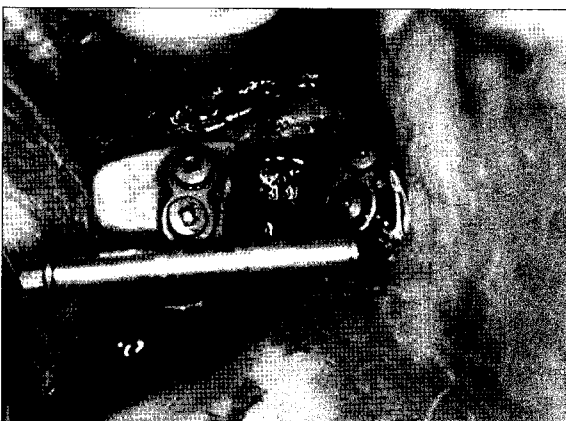


Fig. 1. Fixation of distractor and suturing.

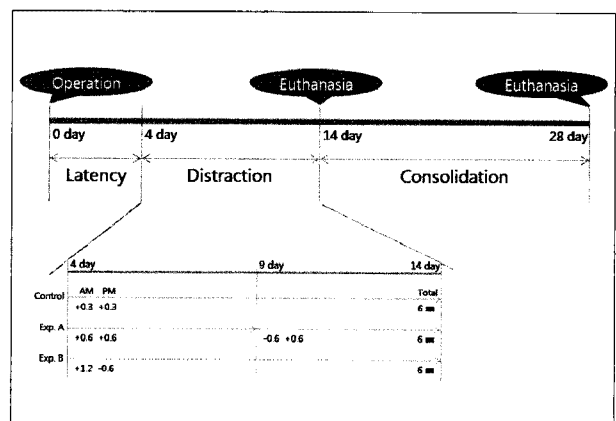


Fig. 2. Experimental timetable for the bone lengthening.

Ⅲ. 연구 결과

1. 임상적 소견

조직 표본을 제작한 모든 실험 동물 중 일부에서 미약한 염증 소견을 보이기도 하였지만 모두 항생제 투여로 회생 때까지 건강한 상태를 유지하였다. 신장기간이 완료된 후 실험 동물은 하악골이 우측으로 편위된 상태였으며 그 중 4마리는 반대교합 양상을 보였고 이로써 골신장이 성공적으로 이루어졌음을 알 수 있었다 (Fig. 3).

실험 2주에는 골화가 일어나지 않아 탐침시 섬유성 가골임을 알 수 있었고 신장 장치를 제거하지 않고 골막을 박리하지 않은 상태에서 골괴를 적출하였다. 4주에는 탐침시 비교적 단단한 경도를 보여 상당히 골화가 진행되었음을 짐작할 수 있었고 골막을 박리하여 골양조직을 확인한 다음 골괴를 적출하였다. 4주에는 거의 대부분 신장부와 기존골과의 경계가 육안으로 명확하게 구분하기 어려웠으나 실험군 A와 B가 대조군에 비하여 신장부가 약간 풍성한 양상을 보였다.

2. 조직학적 소견

1) 2주 소견

(1) 대조군

기존골과 골신장 부위와의 경계가 명료하나 골막과 신생골과의 경계는 다소 불분명하며 일부 연조직이 골신장부 내로 함입되어 있었다. 골신장 방향과 평행하게 신생골과 섬유

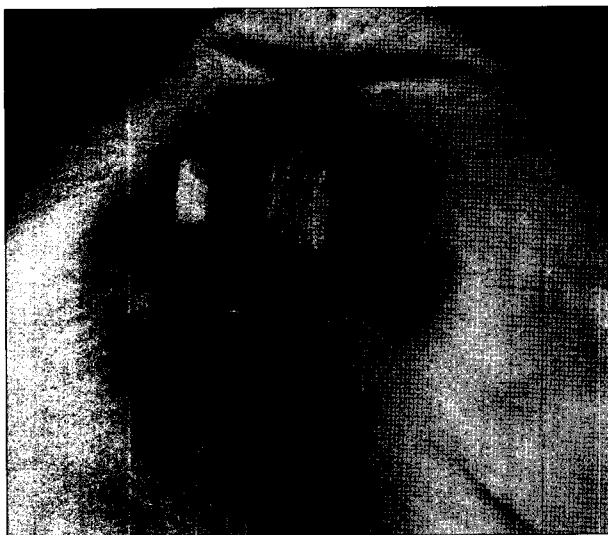


Fig. 3. Mandibular deviation occurred at the end of distraction period.

유 교원질이 배열되어 있으며 피질골 주변에 출혈양상이 관찰되었다. 신생골은 대부분 기존골 주변에 풍부하며 중심부에는 골형성이 미약하게 관찰되었다 (Fig. 4).

(2) 실험군 A

기존골과 신생골과의 경계가 비교적 명료하며 기존골 근처에서 미성숙골이 풍부하며 골신장 방향과 평행하게 배열되어 있었다. 골신장 중심부에는 신생골이 거의 없으며 신장 방향과 평행하지 않은 다소 불규칙하게 배열된 섬유 교원질로 채워져 있고 연골양 조직이 드물게 나타나며 그 주위로 골형성이 활발히 진행 중이고, 상부 피질골과 연조직에는 아직도 혈병 및 출혈이 있었던 소견이 보였다. 100배로 검경해 보면 충판골을 이루고 있는 기존골 주변에서 일부 골개조가 일어나고 있으며 많은 신생 혈관이 관찰되었다 (Fig. 5).

(3) 실험군 B

기존골과의 경계가 매우 명확하게 보이며 그 주변에 신생골 형성이 보이지만 상대적으로 미약하다. 중심부에는 연골양 조직이 많이 관찰되는 것이 특징적이고 많은 염증세포의 출현과 함께 출혈 양상이 관찰되었다. 섬유 조직의 배열은 대체로 골신장 방향과 평행하지만 중심부에서는 불규칙한 양상도 일부 관찰되었다 (Fig. 6).

2) 4주 소견

(1) 대조군

기존골과의 경계가 불명확하고 신생골 형성이 일정한 배열없이 불규칙하게 일어났으나 내부에는 많은 연골성 조직이 있으며 그 주위로 성숙하지는 않지만 골형성이 활발히 일어나는 것으로 관찰되었다 (Fig. 7).

(2) 실험군 A

기존골과의 경계가 불명확하며 신생골 형성이 매우 두드러지게 보이는데 피질골 주변에서 더 크고 두껍게 관찰되었다. 신생골 배열은 매우 불규칙하며 중심부에는 지방 골수가 풍부하며 어떠한 섬유성 결체적의 미입도 없이 골막과 신장부의 경계가 매우 명료하다. 연골성 조직은 관찰되지 않으며 2주에 비하여 신생골이 성숙된 양상을 보였다. 골소주 사이의 골수강에는 혈액으로 충만한 많은 모세혈관과 증가된 세포 충실도가 관찰되었다 (Fig. 8).

(3) 실험군 B

전체적으로 신생골이 풍부하며 기존골과의 경계가 매우 불명확하며 피질골의 두께가 상대적으로 두꺼운 양상을 보였다. 2주에서 보이던 연골양 조직도 소실되었고 신생골 조직은 골신장 방향과 비교적 평행하지만 중심부는 배열이 불

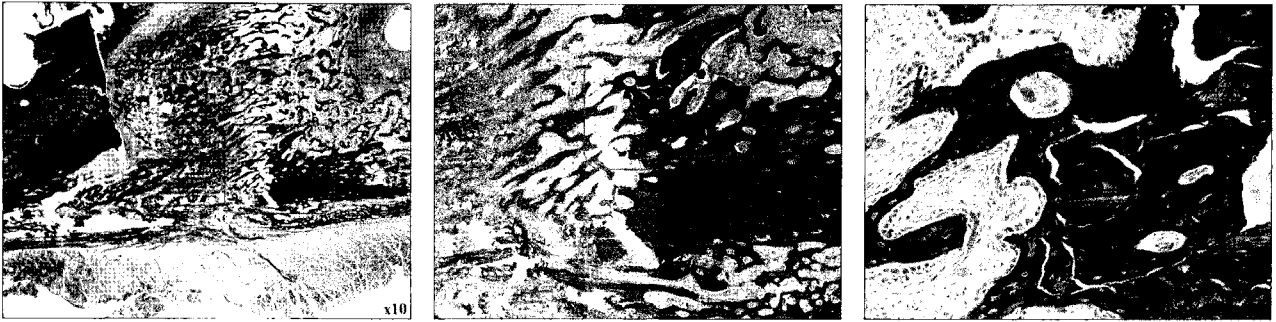

Fig. 4. Histologic views of the control group at 2 weeks (MT staining) upper: $\times 10$, Middle: $\times 40$, lower: $\times 200$.

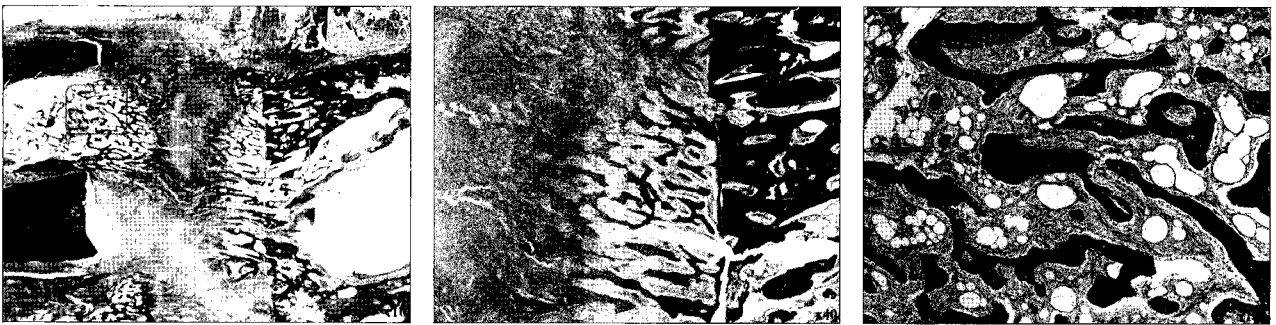


Fig. 5. Histologic views of the experimental group A at 2 weeks (MT staining) upper: $\times 10$, Middle: $\times 40$, lower: $\times 100$.



Fig. 6. Histologic views of the experimental group B at 2 weeks (MT staining) upper: $\times 10$, Middle: $\times 40$, lower: $\times 100$.

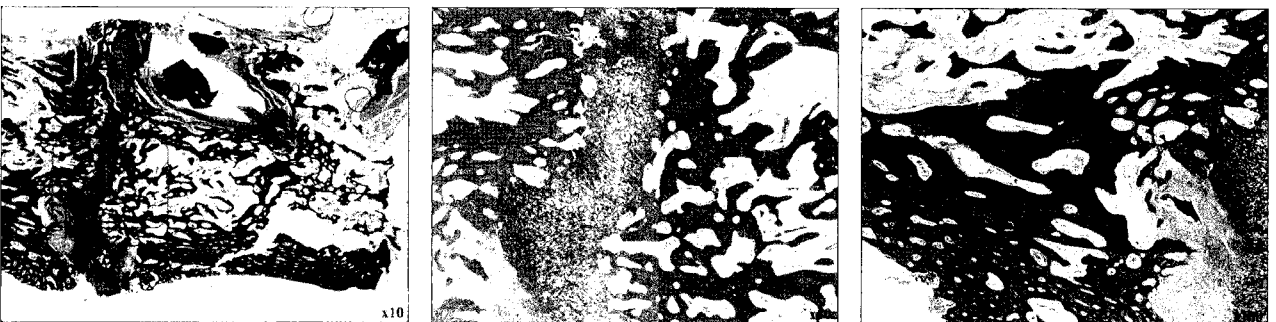

Fig. 7. Histologic views of the control group at 4 weeks (MT staining) upper: $\times 10$, Middle: $\times 40$, lower: $\times 100$.

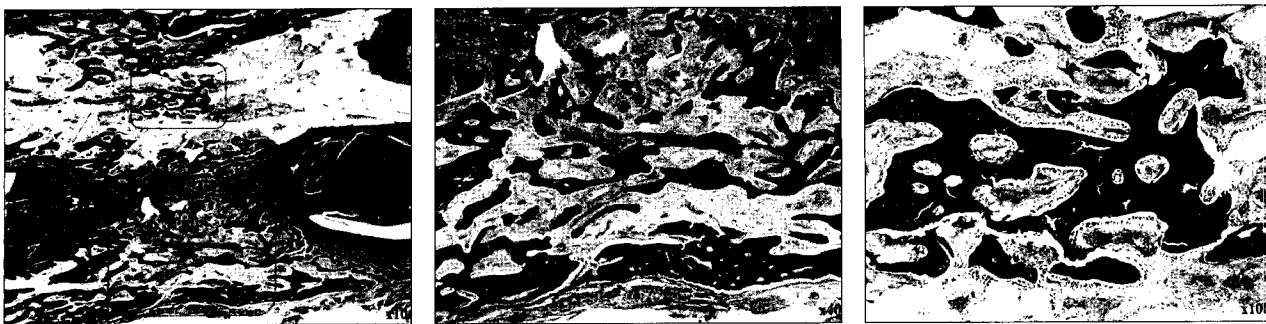

Fig. 8. Histologic views of the experimental group A at 4 weeks (MT staining) upper: $\times 10$, Middle; $\times 40$, lower; $\times 100$.




Fig. 9. Histologic views of the experimental group B at 2 weeks (MT staining) upper: $\times 10$, Middle; $\times 40$, lower; $\times 40$.

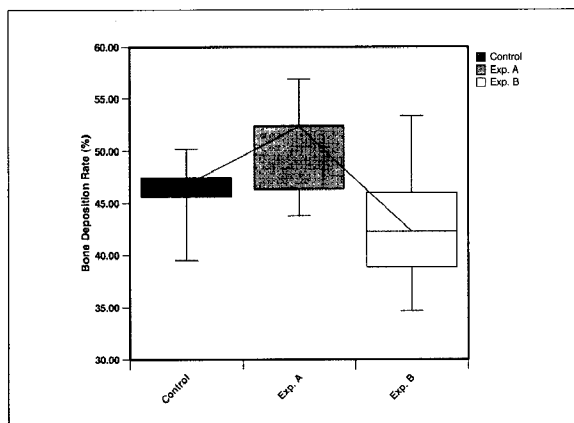


Fig. 10. Bone deposition rate(%) at 4 weeks.

Table 1. Summary of Bone Deposition Rate at 4 weeks

Groups	Bone Deposition Rate(%), Mean \pm SD)
Control	45.94 \pm 3.97
Exp. A	50.67 \pm 4.36*
Exp. B	42.68 \pm 5.70

* $p=0.030$

규칙하게 관찰되었다. 확대상에서 증판골 주변에 매우 풍부한 신생 혈관이 관찰되었다 (Fig. 9).

3. 조직형태계측학적 소견

골신장 완료후 경화기 2주가 경과된 4주 조직에 대하여 측정된 골침착률(bone deposition rate,%)은 대조군에서 45.94 \pm 3.97%, 실험군 A에서 50.67 \pm 4.36%, 실험군 B

에서 42.68 \pm 5.70%로서 실험군 A가 골형성이 가장 우수한 것으로 나왔고 이는 통계학적으로 유의한 차이를 보였다 (Table 1, Fig. 10).

IV. 총괄 및 고찰

골신장술은 Ilizarov 등^{19,20)}이 장골에서 임상적으로 좋은 결과를 얻고 실험적으로도 안정된 수술방법 및 프로토콜을

정립하였으며 골형성에 영향을 미치는 요인으로는 환자의 연령과 골절단 부위의 국소적인 혈류량, 휴지 기간과 신장률, 신장 빈도, 경화 기간 등이 있다고 하였고 이러한 요인들에 대한 연구가 시행되었다.^{21,22)} 악골에서는 McCarthy 등²³⁾이 반안면왜소증 환자 4명에게 시도하여 만족스러운 결과를 얻었다고 보고하였고 이백수 등²⁴⁾은 중안면형성부전 환자를 강성 외장형 골신장기를 이용하여 만족스러운 결과를 얻었다고 보고하였으며, Takenobu 등²⁵⁾은 다방성낭종성 범랑아세포종으로 하악골절제술을 받은 환자에서 2개의 구강내 골신장기 장치를 이용하여 재건하였다고 보고하였고, 임플란트 식립을 위해 위축된 치조골을 증강시키고자 하는 목적²⁶⁾으로 많이 사용되고 있다. 이처럼 골신장술은 선천성 악안면 기형, 종양 등으로 인한 골결손부, 수직적으로 위축된 치조골 등 골이식술을 대체할 수 있는 좋은 술식으로 골조직을 포함한 주변의 연조직까지도 증대시킬 수 있다는 장점이 있지만 오랜 기간 골신장 장치를 유지함으로써 심미적, 사회적, 기능적 문제를 야기할 수 있다.

악골의 골신장술에 대한 연구의 시작은 휴지기(latency period)에 관한 것으로서 실험이나 임상상을 통해 0~14일의 광범위한 차이를 보이는데, 김여갑 등²⁷⁾은 성견을 이용한 실험에서 3일 보다는 7일의 휴지기를 부여하는 것이 골편의 안정성이 우수하다고 하였고 Aida 등²⁸⁾은 가토를 이용한 실험에서 0, 2, 5, 10일의 휴지기를 부여하였을 때 5일의 휴지기를 부여한 군에서 골신장 부위에 풍부한 미성숙골이 존재하였음을 밝히고 휴지기 5일을 추천하였다. Troulis 등²⁹⁾은 돼지를 이용한 실험에서 0일과 4일의 휴지기를 부여하고 관찰한 결과 안정성과 골밀도에서 큰 차이가 없었다고 하였고 Tavakoli 등³⁰⁾은 휴지기가 신장되는 골의 물리적, 기계적 성질에 영향을 미치지 않아서 악안면 영역에서는 휴지기가 불필요하다고 하였다. 또한 임상적으로도 소아의 악골에 휴지기 없는 골신장술을 시행하여 성공한 증례도 있다.²¹⁾ 이것은 악골이 하지와는 달리 막내골화를 하며 혈류 공급이 풍부할 뿐만 아니라 신장 방향의 장축으로 작용하는 힘이 적다는 관점에서 비롯된 것이다.³¹⁾ 본 연구에 사용된 토끼는 성장이 완료되지 않았다는 점을 감안하여 Aida 등²⁸⁾이 제안한 5일보다는 4일의 휴지기를 부여하여 골신장을 빨리 진행시켰으며 이로 인한 감염 및 창상 열개 등 특별한 합병증은 관찰되지 않았다.

최근 골신장술에 관한 대부분의 연구는 장기간 골신장 장치가 노출되어 생기는 저작 곤란 및 감염 등 합병증의 위험성을 줄이기 위해 골형성을 촉진시켜 치유기간을 감소시키는 것에 주안점을 두었고 치유 기간을 줄이기 위해서는 골신장술 단계 중 가장 긴 경화기를 줄이기 위하여 물리적, 화학적, 기계적 방법을 사용하는 것이다. 혈소판농축혈장(platelet rich plasma: PRP)³²⁾, 재조합 섬유모세포 성장인자-2(Recombinant Fibroblast Growth Factor-2:

rFGF-2)³³⁾, 섬유모세포 성장인자(fibroblast growth factors)³⁴⁾, 전환성장인자(transformin growth factors: TGFs)³⁵⁾, 혈소판유래 성장인자(platelet derived growth factors: PDGFs)³²⁾, 골형성단백(bone morphogenic proteins: BMPs)³³⁾ 등을 이용하여 실험적으로는 만족스러운 결과를 가져왔고 자가골을 배양하여 투여⁵⁾하거나 calcitonin을 투여하거나⁶⁾ zoledronate 같은 약물을 투여하여⁷⁾ 골형성이 증진될 수 있다는 보고도 있지만 대부분 실험 단계에서만 이루어 졌으며 추가 장비 및 기술적으로 매우 어렵고 적용 시기와 기간, 적용 방법 등에 대한 추가 연구가 많이 필요하기 때문에 아직 임상에 적용되지는 않고 있다.

이에 비해 추가 장비가 필요하지 않고 경제적이면서 비교적 쉽게 임상에 적용할 수 있는 방법으로 압축력을 부분적으로 적용하여 골신장술을 기계적으로 변형시키는 연구가 많이 시행되었다. 압축력은 정형외과 영역에서 골절 환자의 치유를 촉진시킬 목적으로 사용하고 있는데, De Bastiani 등³⁴⁾은 장골(long bone) 골절 부위에 압축력을 가하여 골형성이 촉진되었다고 임상 보고하였으며, 실험적으로는 Burger 등³⁵⁾이 생리학범위 내에서의 간헐적인 압축력이 지속적인 압축력보다는 무기물 대사과정에서 유리하다고 하여 미세 압축력이 골형성을 촉진시킬 수 있음을 암시하였고, Kershaw 등³⁶⁾은 골절부에 미세 진동을 가하여 치유 기간을 단축시켰다고 보고하였다. 이런 골절 모형에서 적용된 압축 자극이 신생골 형성을 촉진시켰다는 연구를 배경으로 하여 골신장술에 압축력을 처음으로 적용한 Greenwald 등¹⁸⁾은 소위 "pumping the regenerate"라고 하여 5일간 2.5mm 골신장을 하고 2일간 2mm를 압축한 후 다시 5mm가 되도록 골신장하고 경화기 5주 경과한 후 컴퓨터 단층촬영 및 조직학적 검사를 시행한 실험에서 골형성을 촉진시키려는 시도를 하여 비교적 만족스러운 결과를 얻었다고 보고하였다.

골신장술에 압축력을 적용하는 시기는 아직도 논란의 여지가 많다. 신장기에 압축력을 적용하는 것은 무의미하며 골신장 완료 후 섬유성 가골이 형성되도록 일정 시간의 경화기를 거친 후 압축력을 적용해야만 골형성이 촉진된다는 연구도 있는데, Mofid 등¹⁴⁾은 토끼의 하악골에 시행한 골신장술 실험에서 골신장 완료 후 경화기 초기 3주 동안 하루 1mm 씩 번갈아 압축력과 신장력을 가한 결과 가골이 자극되어 신생골 형성이 촉진되었다고 하였고 김옥규 등³⁷⁾은 백서의 하악골에 골신장을 원하는 길이보다 과신장 되도록 시행하고 경화기 1주후에 점진적으로 가한 압축력이 골형성을 촉진시켜 전체 치유 기간을 줄일 수 있다고 하였다. 또한 황영섭 등³⁸⁾은 적절한 압축력 적용 시기를 골신장 완료 3일 후라고 하였고 압축량은 전체 골신장량의 1/5 혹은 1/3을 적용하는 것이 골밀도를 증가시킬 수 있다고 하였다. 그러나 경화기 동안에 압축력을 가하는 연구들 중 일부는 과신

장 후 섬유성 가골을 단순히 압축시켜 골밀도를 증가시키고 강도를 증가시킨 것에 불과할 뿐만 아니라 오랜 기간 동안 골신장 장치를 환자가 조작해야 한다는 단점이 있다. 즉 압축력의 적용시기, 적용방법, 적용 빈도, 적용 비율에서 다소 차이가 있지만 경화기가 아닌 신장기 동안에 압축 자극을 가한 연구는 매우 드물다. 이에 본 연구는 경화기 초기와 신장기 동안 압축력을 가하여 골형성이 촉진되는지를 비교 연구한 것으로 실험군 A는 5일간 1.2mm/day 비율로 6mm 신장시킨 후 경화기 없이 가골에 0.6mm 압축과 신장을 반복하는 자극을 5일간 가하였고 실험군 B는 하루 1.2mm 신장과 0.6mm 압축을 적용하여 총 6mm 신장되게 하여 신장 비율과 압축력의 적용 시기 및 방법은 다르지만 동일한 기간 동안에 압축력이 적용되게 신장 방법을 변형시켰다. 일반적으로 신장 비율은 하루 0.5~1.5mm가 추천되는데, 신장량이 작으면 골편의 조기 유합을 야기할 수 있고 많으면 비유합을 초래할 수 있으며, 신장 빈도는 하루 동안 시행하는 신장 횟수로 신장 빈도가 증가하면 신생골 형성을 촉진시킬 뿐만 아니라 신생 혈관 형성을 촉진하면서 연조직 손상을 줄일 수 있다³⁹⁾. 본 실험에서는 0.6mm/day와 1.2mm/day 비율로 골신장을 하였으며 신장 빈도를 하루 2회로 하여 술후 조기 유합이나 비유합 같은 합병증은 보이지 않았다.

Yamaji 등⁴⁰⁾은 가골의 증식을 분석하고 적절한 미세 운동량을 확인하기 위한 동물 실험에서 골편간의 거리가 6mm 인 경우 보다는 2mm 정도에서 0.3mm보다는 0.7mm의 진동이 골형성을 촉진시켰으며 이 방법을 술후 초기에 적용하는 것이 골형성을 촉진시키는데 있어 더 효과적이라고 하였다. 본 연구에서는 이에 착안하여 골신장술에서 골편간의 거리가 짧은 경우, 즉 신장기 동안에 압축과 신장력을 0.6mm/day로 하여 실험군 B로 설정하였으며 골신장 시작과 함께 압축력을 적용하였다.

조직학적으로 실험군 B 2주 조직에서는 기존골 주변에서 막내골화가 일어나고 중심부에서는 풍부한 연골세포에 의한 연골내 골화가 일어나는 것으로 관찰되었다. 이는 Aronson 등⁴¹⁾이 첫 2주간 막내골화와 연골성 골화가 같이 일어난다고 주장한 것과 같은 결과이며, Kojimoto 등⁴²⁾의 의견과도 일치하는 결과이다. 현재까지 밝혀진 바에 의하면 연골성 골화와 막내 골화가 혼재하는 양상을 보이지만 경화기를 거치면서 연골양 조직이 사라지고 막내 골화가 지배적이라고 받아들여지고 있으며 본 연구에서도 연골성 요소가 실험군 B 4주에 모두 사라지고 막내골화가 일어나는 것이 관찰되었다. 신생 혈관은 압축력을 가한 실험군 A와 B가 대조군보다는 더 우세하게 관찰되었는데 이는 압축력이 혈관 내피세포를 자극하여 혈관 형성을 촉진시킨 결과라고 할 수 있으며, 풍부한 혈류량으로 실험 4주 후에는 실험군 A에서 신생골 형성이 가장 풍부한 것으로 관찰되었다. 실험군

B 4주 조직에서는 골량이 상대적으로 적게 보이지만 확대 상에서 보면 대조군보다는 골개조 소견이 보다 활발하게 일어나고 골수강이 보다 넓으며 골질이 더 우수한 것으로 관찰되었으며 신생 혈관의 수도 훨씬 많은 것으로 보아 경화기를 더 거치게 되면 대조군보다 골량 및 골질이 더 우수할 것으로 기대되었다.

조직형태학적 소견에서 경화기 2주가 경과된 4주 조직에서 계측한 골침착률은 대조군이 45.94±3.97%, 실험군 A가 50.67±4.36%, 실험군 B가 42.68±5.70%로 실험군 A에서 신생골 형성량이 가장 많은 것으로 계측되었으며 통계학적으로 유의할 만한 차이를 보였다. 이는 골신장 완료 후 경화기에 압축력을 적용한 Mofid 등¹⁴⁾의 결과와 유사한 것이며 압축력이 골편간의 거리를 감소시키고 골형성 단백질 및 성장 인자를 유도하여 골형성을 촉진시킨다는 Ayoub 등¹¹⁾의 의견과도 일치하는 것이다. 그러나 골신장과 함께 압축을 반복적으로 적용한 실험군 B는 대조군보다 신생골 형성량이 미약한 것으로 계측되어 Kassis 등¹⁷⁾과 Greenwald 등¹⁸⁾과 유사한 결과를 얻었다. 이는 신장과 압축력의 양이 각각 1.2mm와 0.6mm로 그 값을 각각 줄여서 적용하면 다른 결과가 나올 수도 있을 것이라 생각된다.

골신장술에서 압축 자극을 가하는 방법에는 경화기 초기에 반복적으로 압축력을 가하거나 혹은 과신장 후 한번에 압축을 가하거나, 경화기를 수 일 거친 후 압축력을 가하는 등 압축량이나 기간을 다르게 하여 여러 가지 방법으로 시도되었는데 대부분이 골형성을 촉진시키지만 경화기 동안에도 장기간 골신장 장치를 회전시켜야 한다는 불편감이 있다. 본 연구처럼 통상의 골신장 기간에 신장량을 다소 늘려서 비교적 빠른 시기에 골신장을 완료하고 그 즉시 압축력을 가하면 그러한 불편을 줄일 수 있을 뿐만 아니라 골형성도 우수하므로 임상적으로 적용하기에 효과적일 수 있다고 생각된다. 그러나 골성숙 정도의 차이를 명확하게 구분하기가 어려우며 신생골의 기계적 강도나 물리적 성질, 적용되는 압축력의 크기와 적용 빈도 등에 대해서는 추가적인 연구가 더 필요할 것으로 사료된다.

V. 결 론

본 연구는 골신장 완료 직후 반복적으로 압축 자극을 가하는 골신장술과 골신장기에 신장과 압축을 규칙적으로 적용한 골신장술을 시행하여 통상적으로 시행하는 골신장술과 육안적, 조직학적 관찰 및 조직형태학적 계측을 통하여 비교 분석하여 다음과 같은 결과를 얻었다.

1. 2주의 조직학적 소견상 실험군 A에서 신생골이 풍부하게 관찰되었고 대조군은 신생골 및 섬유 교원질의 주행 방향이 신장 방향과 평행한 반면, 압축력을 적용한 실험군 A와 B는 다소 불규칙한 양상으로 배열되었고 특

히 실험군 B에서는 연골성 골화가 일어나는 것이 관찰되었다.

2. 4주의 조직학적 소견상 2주에 비하여 신생골량이 증가하였으며 실험군 B에서 보이던 연골성 조직이 대부분 사라지고 미성숙골로 채워져 있었으며 실험군 A에서 많은 신생혈관과 세포 충실도를 보이고 신생골이 보다 더 성숙한 양상으로 관찰되었다.
3. 4주의 조직형태계측학적 소견상 골침착률이 대조군 $45.94 \pm 3.97\%$, 실험군 A가 $50.67 \pm 4.36\%$, 실험군 B가 $42.68 \pm 5.70\%$ 로 실험군 A가 골형성이 가장 우수한 것으로 측정되었으며 이는 통계학적으로 유의한 차이를 보였다($p < 0.05$).

이상의 결과로 통상의 골신장술과 골신장기에 압축력을 적용한 신장 방법에 비하여 골신장 완료 직후 압축과 신장을 반복적으로 적용한 방법이 신생골 형성을 촉진하여 골량을 증가시키는 것을 알 수 있으며 경화기를 줄임으로써 치유기간을 단축시킬 것으로 생각된다.

References

1. Ayoub AF, Richardson W, Koppel D *et al* : Segmental mandibular reconstruction by microincremental automatic distraction osteogenesis: an animal study. *Br J Oral Maxillofac Surg* 39 : 356, 2001.
2. Kitoh H, Kitakoji T, Tsuchiya H *et al* : Transplantation of culture expanded bone marrow cells and platelet rich plasma in distraction osteogenesis of the long bones. *Bone* 40 : 522, 2007.
3. Okazaki H, Kurokawa T, Nakamura K *et al* : Stimulation of bone formation by recombinant fibroblast growth factor-2 in callotaxis bone lengthening of rabbits. *Calcif Tissue Int* 64 : 542, 1999.
4. Nakamura K, Kawaguchi H, Aoyama I *et al* : Stimulation of bone formation by intraosseous application of recombinant basic fibroblast growth factor in normal and ovariectomized rabbits. *J Orthop Res* 15 : 307, 1997.
5. Tsubota S, Tsuchiya H, Shinokawa Y *et al* : Transplantation of osteoblast-like cells to the distracted callus in rabbits. *J Bone Joint Surg Br* 81 : 125, 1999.
6. Kokoroghiannis C, Papaioannou N, Lyritis G *et al* : Calcitonin administration in a rabbit distraction osteogenesis model. *Clin Orthop Relat Res* 415 : 286, 2003.
7. Pampu AA, Dolanmaz D, Tuz HH *et al* : Experimental evaluation of the effects of zoledronic acid on regenerate bone formation and osteoporosis in mandibular distraction osteogenesis. *J Oral Maxillofac Surg* 64 : 1232, 2006.
8. Farhadieh RD, Dickinson R, Yu Y *et al* : The role of transforming growth factor-beta, insulin-like growth factor I, and basic fibroblast growth factor in distraction osteogenesis of the mandible. *J Craniofac Surg* 10 : 80, 1999.
9. Fredericks DC, Pichl DJ, Baker JT *et al* : Effects of pulsed electromagnetic field stimulation on distraction osteogenesis in the rabbit tibial leg lengthening model. *J Pediatr Orthop* 23 : 478, 2003.
10. Uglow MG, Peat RA, Hile MS *et al* : Low-intensity ultrasound stimulation in distraction osteogenesis in rabbits. *Clin Orthop Relat Res* 417 : 303, 2003.
11. Narasaki K, Shimizu H, Beppu M *et al* : Effect of extracorporeal shock waves on callus formation during bone lengthening. *J Orthop Sci* 8 : 474, 2003.
12. Hosny G, Shawky MS : The treatment of infected non-union of the tibia by compression-distraction techniques using the Ilizarov external fixator. *Int Orthop* 22 : 298, 1998.
13. Stokes IA, Clark KC, Farnum CE *et al* : Alterations in the growth plate associated with growth modulation by sustained compression or distraction. *Bone* 41 : 197, 2007.
14. Mofid MM, Inoue N, Atabay A *et al* : Callus stimulation in distraction osteogenesis. *Plast Reconstr Surg* 109 : 1621, 2002.
15. Kim UK, Chung IK, Lee KH *et al* : Bone regeneration in mandibular distraction osteogenesis combined with compression stimulation. *J Oral Maxillofac Surg* 64 : 1498, 2006.
16. Kwon JK, Park HJ, Ryu SY : The effect of oscillating distraction osteogenesis on new bone formation during mandibular distraction period in rabbits. *J Kor Oral Maxillofac Surg* 32 : 241, 2006.
17. Kassis B, Glorion C, Tabib W *et al* : Callus response to micromovement during elongation in the rabbit. *J Pediatr Orthop* 18 : 586, 1998.
18. Greenwald JA, Luchs JS, Mehrara BJ *et al* : "Pumping the regenerate": an evaluation of oscillating distraction osteogenesis in the rodent mandible. *Ann Plast Surg* 44 : 516, 2000.
19. Ilizarov GA : The tension-stress effect on the genesis and growth of tissues: Part II. The influence of the rate and frequency of distraction. *Clin Orthop Relat Res* 239 : 263, 1989.
20. Ilizarov GA : Clinical application of the tension-stress effect for limb lengthening. *Clin Orthop Relat Res* 250 : 8, 1990.
21. Hollier LH Jr., Higuera S, Stal S *et al* : Distraction rate and latency: factors in the outcome of pediatric mandibular distraction. *Plast Reconstr Surg* 117 : 2333, 2006.
22. White SH, Kenwright J : The timing of distraction of an osteotomy. *J Bone Joint Surg Br* 72 : 356, 1990.
23. McCarthy JG, Schreiber J, Karp N *et al* : Lengthening the human mandible by gradual distraction. *Plast Reconstr Surg* 89 : 1, 1992.
24. Lee BS, Jeon JH, Kim YG *et al* : Le Fort 3 distraction osteogenesis for treatment of midfacial hypoplasia: a case report. *J Kor Maxillofac Plast Reconstr Surg* 26 : 598, 2004.
25. Takenobu T, Nagano M, Taniike N *et al* : Mandibular reconstruction using intraoral trifocal bone transport: report of a case. *Oral Surg Oral Med Oral Pathol Oral Radiol Endod* 103 : 630, 2007.
26. Oh JH, Frank L, Zoeller JE : Vertical distraction of alveolar bone for placement of dental implant. *J Kor Oral Maxillofac Surg* 28 : 326, 2002.
27. Jang GT, Oh JH, Kim YG : Original Articles : Effect of Latency Period And Direction of Distraction on the New Bone Formation During Distraction Osteogenesis. *J Kor Maxillofac Plast Reconstr Surg* 26 : 511, 2004.
28. Aida T, Yoshioka I, Tominaga K *et al* : Effects of latency period in a rabbit mandibular distraction osteogenesis. *Int J Oral Maxillofac Surg* 32 : 54, 2003.
29. Troulis MJ, Glowacki J, Perrott DH *et al* : Effects of latency and rate on bone formation in a porcine mandibular distraction model. *J Oral Maxillofac Surg* 58 : 507, 2000.

30. Tavakoli K, Walsh WR, Bonar F *et al* : The role of latency in mandibular osteodistraction. *J Craniomaxillofac Surg* 26 : 209, 1998.
31. Amaral CM, Di Domizio G, Tiziani V *et al* : Gradual bone distraction in craniosynostosis. Preliminary results in seven cases. *Scand J Plast Reconstr Surg Hand Surg* 31 : 25, 1997.
32. Nash TJ, Howlett CR, Martin C *et al* : Effect of platelet-derived growth factor on tibial osteotomies in rabbits. *Bone* 15 : 203, 1994.
33. Yonezawa H, Harada K, Ikebe T *et al* : Effect of recombinant human bone morphogenetic protein-2 (rhBMP-2) on bone consolidation on distraction osteogenesis: a preliminary study in rabbit mandibles. *J Craniomaxillofac Surg* 34 : 270, 2006.
34. De Bastiani G, Aldegheri R, Renzi BL : The treatment of fractures with a dynamic axial fixator. *J Bone Joint Surg Br* 66 : 538, 1984.
35. Burger EH, Klein-Nulend J, Veldhuijzen JP : Mechanical stress and osteogenesis in vitro. *J Bone Miner Res* 7 : S397, 1992.
36. Kershaw CJ, Cunningham JL, Kenwright J : Tibial external fixation, weight bearing, and fracture movement. *Clin Orthop Relat Res* 293 : 28, 1993.
37. Kim UK, Shin SH, Jung IK *et al* : Tissue reaction following by combination of distraction and compression force on distraction osteogenesis of the mandible in the rat. *J Kor Oral Maxillofac Surg* 28 : 103, 2002.
38. Whong YS, Heo Jm Kim UK *et al* : Mandibular distraction osteogenesis with compression force. *J Kor Maxillofac Plast Reconstr Surg* 28 : 531, 2006.
39. Davies J, Turner S, Sandy J : Distraction osteogenesis - a review. *Br Dent J* 185 : 462, 1998.
40. Yamaji T, Ando K, Wolf S *et al* : The effect of micromovement on callus formation. *J Orthop Sci* 6 : 571, 2001.
41. Aronson J : Temporal and spatial increases in blood flow during distraction osteogenesis. *Clin Orthop Relat Res* 301 : 124, 1994.
42. Kojimoto H, Yasui N, Goto T *et al* : Bone lengthening in rabbits by callus distraction. The role of periosteum and endosteum. *J Bone Joint Surg Br* 70 : 543, 1988.

저자 연락처

우편번호 130-702
서울시 동대문구 회기동 1번지
경희대학교 치의학전문대학원 구강악안면외과교실
김 여 갑

원고 접수일 2008년 7월 14일
게재 확정일 2008년 9월 16일

Reprint Requests

Yeo-Gab Kim
Dept. of OMFS, School of Dentistry, Kyung-Hee University
1 Hoegidong, Dongdaemungu, Seoul, 130-702, Korea
Tel: 82-2-958-9440 Fax: 82-2-966-4572
E-mail: kyukab@khu.ac.kr

Paper received July 14 2008
Paper accepted September 16 2008