

30년간 잠복한 기관지 내 이물의 치험

- 1예 보고 -

최 재 성* · 김 응 중*

Treatment of Occult Bronchial Foreign Body with 30-Year Retention

- A case report -

Jae-Sung Choi, M.D., Ph.D.*, Eung-Joong Kim, M.D., Ph.D.*

Occult bronchial foreign bodies are rare in adults, whereas tracheobronchial aspiration of foreign bodies occurs commonly in children. Treatment guidelines, according to the severity of the bronchial or lung parenchymal damage and the duration of foreign body retention, have not been established. A 40-year-old man with chronic cough, sputum production, and fever was transferred for treatment of right middle and lower lobe collapse and obstructive pneumonitis as evidenced by imaging studies. He had aspirated the cap of a felt-tipped pen 30 years before presentation, which was unrevealed until his medical history was carefully reviewed during this episode. The patient was treated with right middle-lower bilobectomy because fiberoptic bronchoscopic removal of the foreign body failed. This case added important information to our body of knowledge concerning the various clinical features of occult bronchial foreign bodies.

(Korean J Thorac Cardiovasc Surg 2008;41:667-670)

Key words: 1. Foreign body
2. Bronchus

증 례

40세 남자가 일주일 전부터 시작된 기침과 농성 객담을 주소로 내원하였다. 환자는 상기 주소와 경미한 발열, 단순흉부 방사선 사진상의 지속적인 폐허탈 소견으로 타 병원에서 시행한 흉부 컴퓨터 단층촬영에서 우측 기관지에 박혀있는 이물이 발견되어 전원 되었다. 과거력상 기침, 객담, 미열 등의 감기 증상이 자주 있었으며 기관지확장증이라 듣고 치료받은 적이 있다고 하였다. 첫 문진에서 환자는 이전까지 기도 내 이물이 있다는 얘기를 들은 적이 없었으며 실제로 이물을 기도내로 흡인했던 일도 기억하지 못하였으나, 연하곤란과 관련하여 이물의 기도내 흡

인이 가능함을 재차 설명하자 10세경에 싸인펜 뚜껑을 잘못 삼켜 병원에서 위세척을 받은 적이 있다고 하였다. 입원당시 혈압은 100/56 mmHg, 맥박은 90회/분으로 규칙적이었으며, 호흡수는 20회/분, 체온은 38.6도였다. 흉부청진상 호흡음은 우측 하흉부에서 감소되어 있었고 천명음은 들리지 않았다. 말초 혈액 검사상 백혈구는 16,700/ μ L, 호중구는 86.1%이었다. 단순흉부 방사선 사진에서는 우측 폐 중하엽의 허탈소견과 우측 기관지 부위에 희미한 막대 모양의 음영이 관찰되었다(Fig. 1). 흉부 컴퓨터 단층촬영에서는 우측 폐 중엽과 하엽의 허탈 및 다발성 경화 소견과 중간기관지에서 우하엽 기관지에 걸친 이상음영이 보였다(Fig. 2). 중간기관지에 심한 협착이 있었고 다량의 흰

*동국대학교 의과대학 일산동국대학교병원 흉부외과학교실

Department of Thoracic and Cardiovascular Surgery, Dongguk University International Hospital, College of Medicine, Dongguk University

논문접수일 : 2008년 4월 23일, 심사통과일 : 2008년 5월 27일

책임저자 : 김응중 (411-773) 경기도 고양시 일산동구 식사동 814번지, 동국대학교병원 흉부외과

(Tel) 031-961-7280, (Fax) 031-961-7287, E-mail: kimej0228@paran.com

본 논문의 저작권 및 전자매체의 지적소유권은 대한흉부외과학회에 있다.

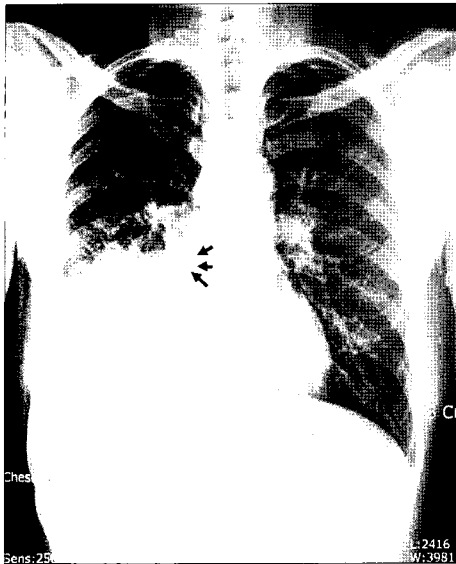


Fig. 1. Chest PA showing atelectasis of the right middle and lower lobe with pleural effusion. Note the nonvisualization of air bronchogram below the bronchus intermedius with a tube-like density (arrows) in it.

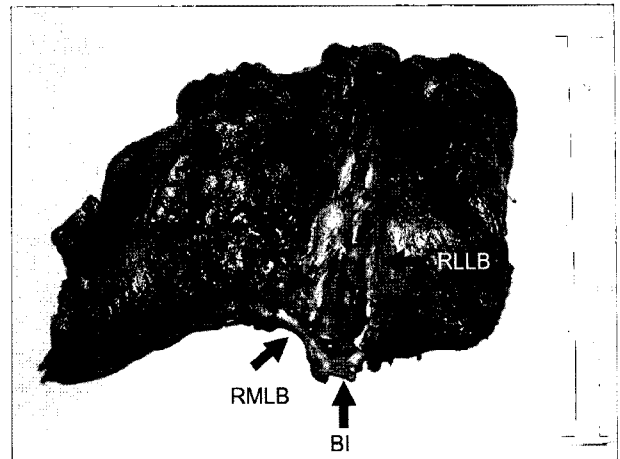


Fig. 3. A foreign body in the resected lung, which is obstructing the bronchus intermedius (BI) as well as the right middle (RMLB), and the lower lobe bronchial orifices (RLLB).

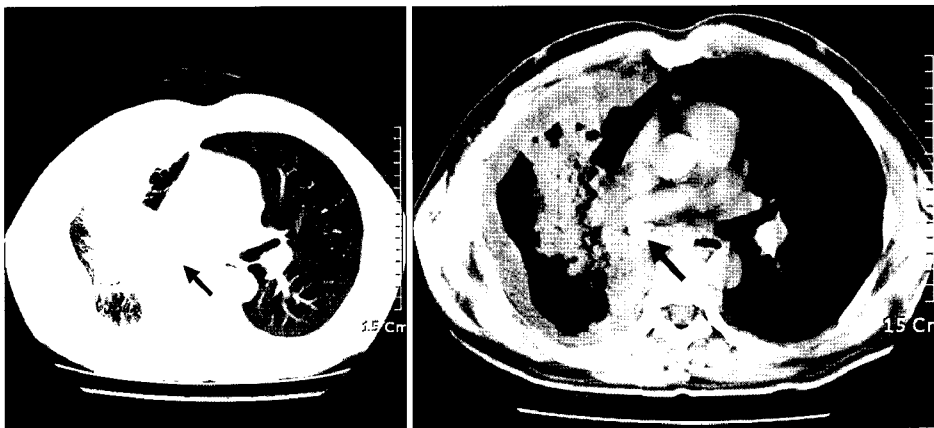


Fig. 2. Chest CT showing collapse and consolidation of the right middle and lower lobes due to foreign body (arrow) in the bronchus intermedius.

색 분비물이 관찰되었다. 기관지경을 통하여 이물질의 제거를 시도하였으나 중간기관지 입구부의 심한 협착으로 더 이상의 기관지경 진입이 어려워 실패하였다. 환자는 기관지경 검사 후에도 10일간 발열이 계속되었으며 단순 흉부 방사선 사진상의 폐렴소견도 더 악화되었다. 폐렴의 진행과 발열의 원인이 기관지 폐쇄에 의한 폐간질염과 폐농양이므로 항생제 변경 등의 추가적인 보존적 치료가 임상경과를 호전시키기 어렵다고 판단하여 지체 없이 손상된 폐엽의 절제수술을 시행하기로 하였다. 수술은 이중기관튜브 삽관하에 다섯번째 늑간을 통한 우측 개흉술로 우중엽과 하엽을 함께 절제하였다. 수술 소견 상 우측 폐 전체가 흉막과 심하게 유착되어 있었으며 흉막강의 일부는

이미 딱딱하게 기질화된 흉막 비후로 채워져 있었다. 우중엽과 하엽은 폐쇄성 폐간질염과 다발성 폐농양으로 단단하게 뭉쳐있었으며 그 사이의 열구는 전혀 구분이 되지 않았다. 기관지내 이물질은 중간기관지 기시부에서부터 만져졌으나 기관지벽에 단단히 고정되어 있진 않은 상태여서 이물을 손가락으로 1 cm 정도 원위부로 밀어낸 다음 우상엽기관지의 입구가 좁아지거나 염전되지 않도록 중간기관지를 절제하였다. 절제한 폐엽의 기관지를 절개하여보니 싸인펜 뚜껑이 우중엽 기관지 기시부를 폐쇄시키면서 우하엽 기관지로 들어가 있었다(Fig. 3). 수술 후 환자는 기침과 발열이 없어졌고 상태가 호전되었으나, 공기누출이 지속되어 수술 15일째에 흉관을 제거하였다. 환자

는 수술 17일째에 특별한 합병증 없이 퇴원 하였다.

고 찰

잠복성 기관지 이물은 수개월에서 수년 동안 환자가 기도 내 이물 흡인을 인지하지 못하고 폐렴이나 천식 등의 다른 호흡기 질환으로 오진되어 간헐적으로 치료받거나 간과되어온 경우를 말한다. 현재까지 보고된 기도 내 흡인 이물의 최장 잠복기간은 서양이 40년[1], 동양이 30년 [2]이다. 본 증례는 잠복기간이 30년으로 국내 최장으로 판단된다.

성인과 소아를 모두 포함한 McGuirt 등의 분석[3]에 의하면 이물의 기도 내 흡입 발생률은 성인이 소아에 비해 드물며 소아는 3세 이하에서, 성인은 50세 이상에서 가장 높았다. 성인에서 흡입된 이물의 성상은 동양과 서양간에 차이가 있는 것으로 보인다. 서양은 주로 채소류 음식조각이나 치과의료용 기구 등이 많으나 비교적 다양한 반면 [4] 동양은 닭 뼈나 생선가시 등의 뼈 조각이 압도적으로 많다[2]. 국내에서 1예 보고된 것도 닭 뼈였다[5]. 이는 동양인이 닭고기와 생선을 발라 먹을 때 잔뼈를 같이 먹는 경우가 많고 이를 완전히 식도로 넘기기 전에 젓가락으로 밥을 집어먹거나 국을 마시면서 흡입력을 사용하기 때문이라고 추론하고 있다. 기도 내 이물의 잠복 위치는 기관지의 해부학적 구조와 흡인시 환자의 자세에 따라 결정되는데, 우측하엽 기관지와 중간기관지가 가장 흔한 호발부위로 보고되고 있다[1,2,4].

성인이 이물질질을 기도 내로 흡입하게되는 병적 기전은 크게 정상적인 연하반사가 손상되었거나 이러한 연하반사를 우회하는 상황이 발생한 경우로 나눌 수 있다. 뇌졸중이나 대사성 뇌질환, 알코올 중독, 발작 등이 전자에 해당하고 기도삽관, 안면부 손상, 위식도 역류 등이 후자에 해당한다[2]. 따라서 이러한 기저질환이 있는 환자에서 수개월에서 수년간 장기적으로 반복되는 호흡기 증상이 있는 경우 비록 이물질 흡입의 병력이 없더라도 이를 강력히 의심해 볼 필요가 있다. 실제로 잠복성 기도 내 이물은 흉부 방사선 소견에서 발견되지 않거나, 환자상태가 병력 청취를 제대로 할 수 없거나, 병력청취가 가능하더라도 이물 흡인을 기억하지 못하는 경우가 많아 종종 진단을 놓치고 결핵, 천식, 기관지확장증, 종양 등으로 오인하게 된다. 따라서 잠복성 기도 내 이물의 진단은 임상적으로 의심하는 것이 가장 중요하다[4].

기도 내 이물에 의한 합병증으로는 폐쇄성 폐간질염,

폐허탈, 폐농양 등이 가장 흔하며 드물게 방선균증이 연관되어 발생하거나 폐염전이 생길 수 있다[2,6]. 비교적 초기의 경우는 기관지경을 통한 이물의 제거만으로 치료할 수 있으나, 만기로 넘어가면서 기관지내의 이물이 주변조직에 고착화되거나 폐쇄된 폐엽의 회복할 수 없는 손상이 합병되면 수술적 치료가 불가피하다[7]. 이승진 등[5]이 보고한 1년 동안 잠복한 기관지 이물의 경우는 기관지 절개를 통해 이물을 제거함으로써 특별한 합병증 없이 치료되었으나 본 증례에서는 기관지의 장기간 폐쇄로 인해 중간기관지의 심한 협착과 폐 농양, 폐쇄성 폐간질염으로 중엽 및 하엽의 절제가 불가피하였다. 치료는 반복적 기관지경 이물제거에 실패할 경우 개흉을 시도하며, 비가역적 폐 손상으로 판단되는 경우는 폐엽 절제를 하는 것이 일반적이나, 아직까지 기관지나 폐엽의 연관손상 정도와 잠복기간에 따른 치료 방법에 관한 기준은 명확하지 않다. 보고에 따라서는, 잠복성 이물이 증상이나 폐합병증 없이 우연히 발견되었으나 기관지경 제거가 불가능한 경우 이를 굳이 개흉을 통해 반드시 제거할 필요는 없고, 잠복기간이 길어진다고 반드시 폐합병증이 생기는 것은 아니라는 주장도 있다[8]. 하지만, 본 증례에서와 같이 기관지 협착에 의한 반복적 염증으로 폐 손상 정도가 심한 경우는 기관지경을 통한 이물제거만으로 충분한 치료가 불가능할 것으로 사료된다. 왜냐하면 비가역적 폐 손상의 정도를 수술 전 영상검사만으로 정확히 알 수 없으므로 폐엽 절제 없이 보존적 치료만 하였다면 결국 환자는 만성 폐합병증으로 계속 고생하였을 가능성이 많다고 생각된다.

본 증례는 국내 최장 잠복기간을 거친 기관지 내 이물의 임상양상과 치료방법을 보고함으로써 잠복성 기관지 이물의 다양한 임상상 축적에 중요한 정보를 제공하였다.

참 고 문 헌

1. Jackson C, Jackson CL. *Diseases of the air and food passages of foreign body origin*. Philadelphia: WB Saunders Co. 1936.
2. Chen CH, Lai CL, Tsai TT, Lee YC, Perng RP. *Foreign body aspiration into the lower airway in chinese adults*. Chest 1997;112:129-33.
3. McGuirt WF, Holmes KD, Feehs R, Browne JD. *Tracheobronchial foreign bodies*. Laryngoscope 1988;98:615-8.
4. Limper AH, Prakash UB. *Tracheobronchial foreign bodies in adults*. Ann Intern Med 1990;112:604-9.
5. Lee SJ, Oh JY, Lee SY, Lee CS, Lee KR. *Middle lobe syndrome caused by occult foreign body in the bronchus*

- intermedius*. Korean J Thorac Cardiovasc Surg 2006;39:498-501.
6. Dicipinigitis PV, Bleiweiss IJ, Krellenstein DJ, Halton KP, Teirstein AS. *Primary endobronchial actinomycosis in association with foreign body aspiration*. Chest 1992;101:283-5.
7. Weissberg D, Schwartz H. *Foreign bodies in the tracheobronchial tree*. Chest 1987;91:730-3.
8. Türüt H, Gulhan E, Tastepe I. *Occult bronchial foreign body in the middle lobe in an adult: should it be removed or not?* Respirology 2006;11:833.

=국문 초록=

성인에서의 잠복 기관지 이물은 소아의 기관지내 이물 흡인과 달리 매우 드물며 아직까지 기관지나 폐의 연관손상 정도와 잠복기간에 따른 치료전략이 정립되어 있지 않은 상태다. 과거력상 반복적인 기침과 객담, 발열을 경험하였으나 30년 전에 사인펜 뚜껑이 기도내로 흡인되었던 사실을 인지하지 못하던 40세 남자 환자가 동일 주소와 영상검사상 우중엽 및 하엽의 허탈과 폐쇄성 폐간질염 소견으로 전원되었다. 처음엔 기관지경 이물 제거와 내과적 치료를 계획하였으나 제거가 불가능하였고 결국 개흉후 양엽 절제를 통해 치료하였다. 저자들은 본 증례가 잠복성 기관지 이물의 다양한 임상상 축적에 중요한 정보를 제공하였다고 생각한다.

- 중심 단어 : 1. 이물
2. 기관지