

# 광물성 미네랄이 흰쥐 전층 피부창상 치유에 미치는 효과

최광만 · 이창원\* · 이미영

순천향대학교 의료생명공학과, \*엔티엔비티(주)

(2008년 4월 29일 접수; 2008년 6월 27일 채택)

## Effect of Ore Minerals on the Healing of Full-Thickness Skin Injury Model of Rat

Kwang-Man Choi, Chang-Won Lee\* and Mi-Young Lee

Department of Medical Biotechnology, SoonChunHyang University, Asan, Chungnam 336-600, Korea

\*NT&BT Co. Ltd, Hongsung-Gun, Chungnam 350-850, Korea

(Manuscript received 29 April, 2008; accepted 27 June, 2008)

### Abstract

The oriental ore minerals, which mainly consisted of talc, actinolite, sericite, and halloysite were developed, and then used to examine the healing effect on the skin wound in rats. Full-thickness square wounds were formed on the backs of rats after the hairs on the dorsal surface were shaved. The ore minerals were applied to examine the healing effect from day 0 to 15 after wounding. Notable wound healings in terms of congestion around the wound, wound contraction and epithelialization were found in ore mineral-treated groups. Moreover, microscopic results revealed the formation of epithelial layer, hair follicles and progressive angiogenesis in ore mineral-treated groups, while complete epithelial layer could not be found in the control. These results suggest that ore minerals from Korean indigenous ores may have wound healing effect on the skin injury in rats.

**Key Words :** Ore minerals, Skin wound, Wound healing, Rats

### 1. 서 론

최근 지각 구성성분인 광물과 인체 건강과의 밀접한 연관성이 과학적으로 입증되기 시작하면서 유럽을 중심으로 의료 지질학(Medical geology)라는 다학제 학문분야가 활발하게 연구되고 있다. 의료 지질학은 환경과학, 지구 과학, 약학, 공중위생학, 생물학, 생화학, 화학, 영양학과 같은 다양한 전문분

야의 협력에 의해 이루어지는 융합학문이다<sup>1)</sup>. 지구 환경의 필수적인 구성요소로는 화학성분, 무기물, 암석, 토양, 수역 및 공기 등이 있는데 이 구성요소들의 질과 양이 인간을 비롯한 모든 유기체의 생존 기간과 생존의 질을 조절한다<sup>2)</sup>. 특정한 어떤 질병은 무기물의 부족에 의하여 발생할 수 있는데 이러한 무기물은 광물, 점토, 광석 등 지구표면의 유기체가 사는 곳에 편재하고 있을 뿐만 아니라 인간과 공통의 구성성분을 가지고 있어서 궁극적으로 긍정적으로 상호작용할 수 있다고 보고 있다. 동의보감<sup>3)</sup>에서는 92 종의 약용광물을 언급하고 있는데 약용광물에는 철분, 칼슘 등의 인체에 유익한 무기물을 다량 함유

Corresponding Author : Mi-Young Lee, Department of Medical Biotechnology, SoonChunHyang University, Chungnam 336-600, Korea  
Phone: +82-41-530-1355  
E-mail: miyoung@sch.ac.kr

한 Sericite(견운모), Halloysite(적석지), Muscovite (백운모), Talc(활석) 등이 잘 알려져 있다. 그러나 약용 광물의 약리학적 효과가 일부 알려져 있기는 하지만 아직 과학적 입증에 부족한 편이다.

피부는 신체와 환경사이의 보호막으로 체온조절, 땀의 배출, 피지분비, 감각, 비타민합성 등의 중요한 기능을 담당하고 있다<sup>4)</sup>. 피부에 물리적인 손상이 가해져서 정상적인 피부구조물의 연속성이 파괴된 경우를 창상이라고 하며, 이런 불연속성을 복구하는 과정이 창상치유이다<sup>5)</sup>. 창상치유는 생물이 지니고 있는 필수적인 생명현상으로 조직의 파괴에 따라 일어나는 역동적이고 복잡한 다단계 과정이다<sup>6,7)</sup>. 조직이 손상되면 세포의 구조, 생리, 생화학적 변화가 일어나 손상되거나 혹은 결손 부위가 완전히 재생되거나 흉터를 남기고 치유되게 된다. 정상적인 창상치유 과정에는 염증기 (Inflammation), 육아기 (Granulation), 상피화기 (Epithelialization), 섬유증식기 (Fibroplasia), 수축기 (Contraction) 등을 포함하는 복잡한 과정이 있다<sup>8-10)</sup>. 염증기에는 혈소판 응고가 일어나며 응고인자를 방출하여 섬유소를 생성하고 coagulation을 일으킨다. 또 혈소판은 창상치유에 필수적인 사이토카인을 생성한다<sup>7)</sup>. 육아기에서는 섬유아세포가 창상으로 이동하고 증식하여 새로운 extracellular matrix를 합성한다. 상피화기에는 창상 후 수 분내 창상연의 각질세포(keratinocytes)의 변화가 일어나는데 표피는 두꺼워지고 창상연의 기저세포(marginal basal cells)가 커지고 창상의 결손부로 이동하게 된다. 섬유증식기에는 섬유아세포에서 생성된 새로운 교원섬유(collagen fibers)들이 나타나는데, 교원성 기질이 형성되면서 창상내부 구조를 만들게 된다<sup>11)</sup>. 수축기에 창상수축을 주도하는 세포는 myofibroblast이지만 창상의 기질 성분들도 수축에 기여한다. Myofibroblast는 세포질 내의 actin-myosin을 수축시키는데, 이런 세포질내 구조의 역동적인 수축은 세포주위의 결합조직을 재배치시키게 된다<sup>12)</sup>. 또한 조직결손이 많은 창상일 경우에는 inflammation과 granulation 과정이 진행된 후에 epithelialization 과정은 상대적으로 늦게 일어난다. 이와 같이 창상의 치유 과정 중 섬유아세포는 증식과 이동을 하고 창상을 수축시키며 교원질 등의 세포외 기질을 합성하는데, 이러한 일련의 과정들은 창상 주위에 존

재하는 세포들로부터 분비되는 각종 성장인자 및 사이토카인들에 의하여 조절 된다<sup>7)</sup>. 창상 치유과정에서 세포간의 상호작용을 위한 신호전달과 조절에 있어서 중요한 역할을 하는 사이토카인으로서는 insulin like growth factor(IGF-1), transforming growth factor beta (TGF- $\beta$ )와 platelet derived growth factor (PDGF) 및 epidermal growth factor (EGF) 등이 있다<sup>13)</sup>.

본 연구에서는 견운모, 적석지 등의 주요 구성광물을 혼합하여 가공한 광물성 미네랄의 창상 치유 효능을 알아보고자 하였다. 흰쥐의 등쪽 피부를 절개 박리하여 유발한 전층 피부 창상에 광물성 미네랄을 도포하여 창상 연축율과 창상 상피화를, 창상 치유율 및 창상 부위의 병리조직학적 검사를 실시하였다.

## 2. 재료 및 방법

### 2.1. 실험재료

#### 2.1.1. 실험동물

본 실험에서는 임상적으로 건강하다고 인정되는 200~250 g의 Sprague-Dawley 중 수컷 흰쥐 (8 주령, ORIENT 실험동물) 24 마리를 실험동물로 사용하였고, 동물실은 25±1℃의 온도로 조절하였으며, 명암은 주야 12 시간으로 조절하였다. 또한 사료와 깨끗한 물을 자유롭게 섭취하도록 하였으며, 실험동물은 모두 실험시작 전 1주일간 실험환경에 적응시킨 후 실험동물로 공시하였다.

#### 2.1.2. 실험물질

실험물질로는 견운모, 적석지, 백운모, 활석 등이 포함된 광물성 미네랄 분말을 phosphate buffered saline (PBS) 용액에 녹여 25%로 만들어 사용하였다.

#### 2.1.3. 실험군의 분류

흰쥐의 등 부위에 상·하부 2 개의 창상을 유발한 후 상처유발 후 멸균 PBS만 처치한 군을 대조군으로, 25% 광물성 미네랄을 처치한 군을 실험군으로 나누었다. 각 군당 6 마리의 흰쥐를 사용하였으며, 처치 시간에 따라 2, 6, 10, 15 일 동안 처치한 4 종류 실험군으로 나누었다.

## 2.2. 실험방법

### 2.2.1. 창상유발

실험 시작 전날 흰쥐의 등쪽 피부의 피모를 전기

제모기를 이용하여 광범위하게 제거한 후 제모크림을 사용하여 남아있는 털을 완전히 제거하였다. 실험 당일 ethyl ether로 흰쥐를 흡입 마취시키고 등쪽 피부에 상·하부 2개의 정사각형(15×15mm)을 작도한 후 멸균된 수술용 가위로 피하층까지 절개한 후 피하조직을 분리하여 피부 전층창상을 유발하였다. 창상유발 후 창상 부위의 감염을 방지하기 위해 창상부 주위를 70% ethanol로 소독하고, PBS로 창상부의 혈흔과 기타 삼출물을 정리하였다.

### 2.2.2. 실험군의 처치

전층 피부 결손을 유발한 후 해부학적 위치에 따른 긴장력의 차이를 고려하여 상·하부 창상부위를 무작위로 선택하였다. 대조군은 PBS를 처치하였으며, 실험군은 멸균된 면봉을 이용하여 광물성 미네랄 용액을 일정량 창상부에 도포한 후 멸균 거즈로 창상부를 감고 그 위에 탄력붕대를 감아 움직임에 지장이 없도록 하였다.

### 2.2.3. 육안적 관찰

창상 주위의 혈관 분포 정도를 육안으로 관찰하고 촬영하여 총혈 정도를 살펴보았다. 총혈 정도는 총혈이 전혀 없는 것(0)에서부터 가장 심한 것(3)까지 지수화하였다.

### 2.2.4. 창상 치유 효과

창상 연축 면적은 창상유발 직후의 최초의 창상외연 면적( $W_0$ )에서 측정일별 연축된 창상외연 면적( $W_i$ )을 제하여 구하였다( $W_0 - W_i$ ). 창상 재상피화 면적은 측정일별 창상외연 면적( $W_i$ )에서 측정일별 창상부 면적( $U_i$ )을 제하여 구하였고, 재상피화 면적은 창상유발 후 6일째부터 측정하였다( $W_i - U_i$ ). 창상 치유면적은 최초의 창상외연 면적( $W_0$ )에서 각 측정일별 창상부 면적( $U_i$ )을 제하여 구하였다( $W_0 - U_i$ ). 창상 치유 효과는 각각의 측정된 면적을 이용하여 창상 연축율과 창상 상피화율, 창상 치유율로 나누어 다음과 같은 공식을 사용하여 계산하였고 각 처치군 간의 창상 치유효율을 비교하였다<sup>14)</sup>.

$$\text{창상 연축율}(\%) = 100 \times [(W_0 - W_i) / W_0],$$

$$\text{창상 상피화율}(\%) = 100 \times [(W_i - U_i) / W_0],$$

$$\text{창상 치유율}(\%) = 100 \times [(W_0 - U_i) / W_0]$$

따라서 창상치유가 완전하게 이루어진 경우 창상부 면적은 '0' 이 되며, 창상 치유율이 100%가 되도록 하였다.

록 하였다.

### 2.2.5. 병리조직학적 검사

창상 유발 후 2, 6, 10, 15 일째에 실험동물을 안락 사시키고 창상부 전체가 포함된 조직을 채취하였다. 조직을 4% 중성 formalin 용액에 24 시간 고정한 후 창상 중양을 통과하는 절편을 취하여 탈수시킨 후 paraffin 블록에 포매하였다. 조직을 5  $\mu$ m 두께로 조직절편기(820-II; reichert-jung, Germany)를 사용하여 절단한 다음 gelatin으로 코팅된 slide에 붙여 paraffin 제거 및 함수과정을 거친 후 Hematoxylin-Eosin (H&E) 염색을 하였다. Hematoxylin-Eosin 염색을 하기 위하여 조직절편을 xylene을 이용하여 paraffin을 제거한 후 100, 95, 90, 80, 70, 60% alcohol로 10 분간 함수시켰으며, 증류수로 세척하였다. Harris hematoxylin으로 30 초간 염색하였고, 흐르는 물에 조직을 2 분간 세척하였고 1% HCl 용액에 4~5회 담근 후 다시 흐르는 물에 세척하였다. 세척이 끝난 조직을 ammonia water에 4~5회 담근 후 다시 흐르는 물로 15 분간 세척한 후 eosin으로 10 초간 염색 반응을 유도하였다. 70, 80, 90, 95, 100% alcohol 및 xylene을 이용하여 탈수한 후 canada balsam (showa chemical, Japan)을 이용하여 봉입하였다. H&E 염색 후 창상부의 출혈 및 염증반응의 정도, 혈관신생 시기 및 정도, 상피재생 시기 및 정도, 섬유화 시기 및 정도를 광학현미경으로 관찰하였다.

### 2.2.6. 통계처리

각 처리군의 창상치유 면적과 창상 연축율, 창상 상피화율 및 창상 치유율에 대한 평균과 표준편차를 구하였고 이에 대한 유의성은 통계프로그램 SPSS(ver. 12.0)를 이용하여 독립표본 T 검정 방법으로 검정하였다. 대조군과 실험군의 창상면적에 대한 통계학적 유의성은 일원배치분산분석법인 ANOVA 방법으로 검정하였다.

## 3. 결 과

### 3.1. 창상부 주위의 총혈정도

Table 1에 창상부 주위의 총혈정도를 나타내는 평균 총혈지수가 제시되어 있다. 창상유발 2 일째 대조군의 총혈지수는  $0.66 \pm 0.81$ 을 나타내었으며 이후 10 일째  $2.16 \pm 0.75$ 로 증가하여 최고치를 나타내었다. 그 후 창상유발 15 일째에는  $0.83 \pm 0.75$ 로 저하

**Table 1.** Degree of congestion around the wound

Groups	Days after wounding				
	1	2	6	10	15
Mineral	0	1.33±0.81	1.83±0.40	1.5±0.57	0.50±0.54
PBS	0	0.66±0.81	1.25±0.95	2.16±0.75	0.83±0.75

Congestion index: none; 0, slight; 1, moderate; 2, severe; 3

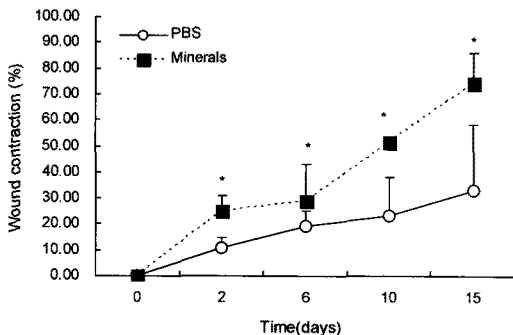
되었다. 미네랄 처치군과 대조군의 총혈지수를 비교하면, 처치군의 총혈정도는 창상유발 2 일째 1.33±0.81을 나타내었고 창상유발 6 일째 최고치인 1.83±0.40을 나타내었으나, 대조군은 2 일째 총혈정도가 0.66±0.81이었고 6일째 총혈지수가 1.25±0.95 이었다. 따라서 미네랄 처치군의 총혈정도가 대조군의 총혈보다 빠르게 진행됨을 알 수 있었다. 15 일째에는 대조군과 미네랄 처치군의 총혈지수가 각각 0.83±0.75와 0.50±0.54으로서 미네랄 처치군의 총혈지수가 더 낮았다.

**3.2. 창상 연속율의 비교**

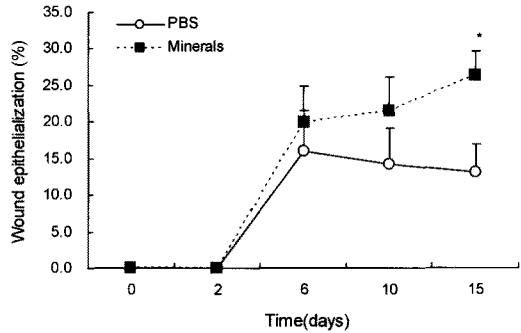
Fig. 1에서 실험기간에 따른 대조군과 실험군의 창상 연속율을 비교하였다. 창상유발 2 일째 대조군과 미네랄 처치군의 창상 연속율은 각각 10.95±3.72%와 25.03±5.78%로서 미네랄 처치군이 대조군보다 유의적으로 높은 연속율을 나타내었다(p<0.05). 창상유발 후 전 실험 기간동안 모든 미네랄 처치군이 대조군보다 창상 연속율이 유의적으로 높았다(p<0.05).

**3.3. 창상 상피화율 비교**

Fig. 2에서는 광물성 미네랄 처치군과 대조군 사



**Fig. 1.** Mean wound contractions in the rats following ore mineral treatment.



**Fig. 2.** Mean wound epithelializations in the rats following ore mineral treatment.

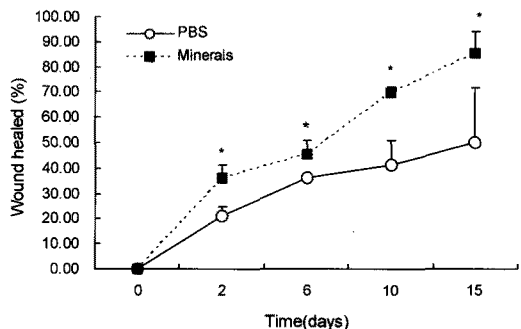
이의 창상 상피화율을 비교하였다. 창상유발 6일 이후부터 미네랄 처치군이 대조군보다 상피화율이 높았다. 창상유발 15일째 대조군과 미네랄 처치군의 창상 상피화율은 각각 13.03±3.77%와 26.21±3.35%로 미네랄 처치군이 대조군보다 유의적으로 높은 창상 상피화율을 나타내었다(p<0.05).

**3.4. 창상 치유율의 비교**

창상 치유율은 미네랄 도포군이 전 실험기간에 걸쳐 대조군보다 높았다(Fig. 3). 창상유발 후 15 일간 대조군과 처치군의 창상 치유율은 지속적으로 증가하였다(p<0.05).

**3.5. 창상부의 병리조직학적 검사**

Fig. 4에서는 창상부의 병리조직학적 검사 결과를 나타내고 있다. 흰쥐 피부의 H&E 염색 결과에서 대조군 및 미네랄 처치군 모두에서 염증세포의 침윤, fibrin, 적혈구 및 섬유아세포 등이 관찰되었으



**Fig. 3.** Mean wounds healed in the rats following ore mineral treatment.

광물성 미네랄이 흰쥐 전층 피부창상 치유에 미치는 효과




Fig. 4. Effect of ore minerals on the skin wounds in the rats (H&E stain, x400).

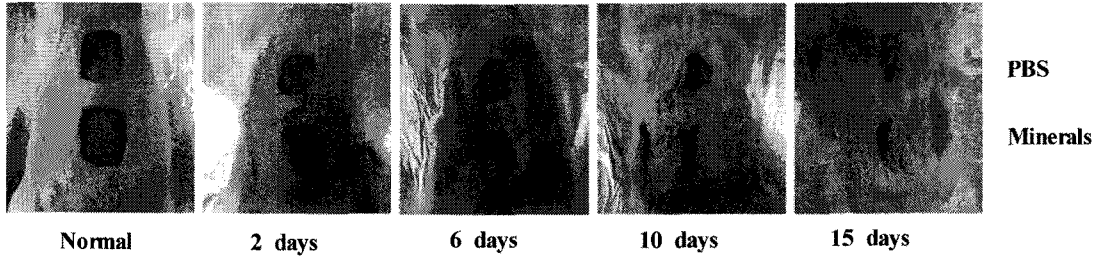


Fig. 5. Changes of wound areas in the rats following ore mineral treatment.

며, 창상 치유가 진행됨에 따라 상피조직 및 각질층이 형성되는 것이 관찰되었다.

2일 처치군에서는 대조군 (Fig. 4B)과 미네랄 처치군 (Fig. 4B-1) 모두에서 염증이 관찰되었고 대조군에는 삼출물이 많이 존재하였다. 교원질 성숙에 있어서 대조군 및 미네랄 처치군 간의 큰 차이는 없었다. 그러나 미네랄 처치군에서 대조군보다 활발한 핵 분화가 관찰되어 이후 교원섬유의 발달이 빠르게 진행되고 있음을 확인 할 수 있었다. 대조군과 미네랄 처치군 모두 상피재생이 경미하거나 혹은 개체군에 따라서 상피재생이 관찰되지 않기도 하였다.

창상유발 후 6 일에는 미네랄 처치군 (Fig. 4C-1)의 진피내 교원섬유가 대조군 (Fig. 4C)에 비하여 다수 관찰되었고, 일부 개체군에서는 수복된 상피층 내에서 섬유증식이 진행되는 것을 관찰할 수 있었다. 모든 군에서 혈관신생과 상피재생, 섬유증식이 창상유발 후 2 일보다 증가하는 양상을 보였고, 출혈과 염증이 감소하는 양상을 보였다.

창상유발 후 10 일에서는 모든 처치군에서 전반적으로 염증반응을 관찰할 수 없었다. 모든 처치군에서 상피재생이 촉진되는 것을 볼 수 있었으며, 진피내 교원섬유가 풍부하게 생성되어 창상부 위쪽으로 치밀하게 형성되는 것이 관찰되었다. 창상유발 후 2 일과 6 일에 비해 혈관신생과 상피재생이 증가된 양상을 보였다. 미네랄 처치군 (Fig. 4D-1)의 경우 대조군 (Fig. 4D)에 비해 상피층이 두껍게 형성되었으며 진피층의 형성도 더 치밀하였다. 모든 개체에서 상피가 거의 완전하게 재생되었지만 가피의 탈락과 각질층의 형성은 관찰되지 않았다.

창상유발 후 15 일에서는 대조군 (Fig. 4E) 과 미네랄 처치군 (Fig. 4E-1) 모두에서 섬유아세포의 증

식 및 교원질의 치밀한 침착이 관찰되었다. 미네랄 처치군의 경우 상피층의 표면 두께가 균일하며 진피층에서도 조직형성 층이 두껍고 치밀할 뿐만 아니라 일정한 방향으로 균일하게 생성되었다.

### 3.6. 치유기간에 따른 창상부 비교

대조군과 미네랄 처치군에서 창상유발 후 치유기간에 따른 창상부위의 변화 과정이 Fig. 5에 제시되어 있다. 창상의 크기는 대조군과 처치군 모두에서 실험기간에 따라 감소되었고 처치군의 창상면적이 대조군 보다 더 현저하게 감소됨을 보여준다. 신생혈관재생과 상피조직 및 각질층형성 뿐만 아니라 조직생성 과정을 관찰할 수 있었다.

## 4. 고찰 및 결론

본 실험에서는 흰쥐의 등 부위에 상·하부 2 개의 전층 결손 창상을 유발한 후 광물성 미네랄의 창상 치유효과를 총혈지수, 창상 연축율, 창상 상피화율, 창상 치유율 및 병리조직학적 검사를 통하여 살펴해보았다<sup>15-18)</sup>. 그 결과 미네랄 도포군의 창상부 주변의 총혈이 PBS만 도포한 대조군 보다 빨리 나타났다. 이 결과는 광물성 미네랄에 흰쥐 조직의 염증반응을 촉진시키는 효과가 있을 가능성을 보여준다. 총혈은 염증의 한 증상으로서 창상부로의 염증세포의 이동에 필요한 과정이다<sup>19)</sup>. 창상부쪽으로 백혈구, 단핵구, 섬유모세포 등이 동원될 때 다양한 성장인자의 분비가 필요하다<sup>20)</sup>.

흰쥐 등에 피부 창상을 유발한 후 정상 상피와 연축 창상 외연의 면적과 창상내의 상피화가 되지 않은 창상부 면적을 측정하여 창상 연축율과 창상 상피화율, 창상 치유율 등을 조사하였다. 그 결과 창상유발 2 일 이후 부터 15 일까지 대조군보다 미네랄

도포군의 창상 연속율과, 창상 상피화율, 창상 치유율이 유의적으로 높았다 ( $p < 0.05$ ). 또한 피부의 조직 표본을 H&E 염색법으로 염색하여 병리조직학적 검사를 실시한 결과, 미네랄 도포군이 PBS 도포군에 비해 재생된 상피층의 두께가 두껍고 표층이 부드럽게 형성되었으며 결합조직도 더 일정한 방향으로 깨끗하고 치밀하게 생성되었다. 피하결합조직내의 교원섬유 형성율도 미네랄 도포군이 PBS 대조군보다 더 좋았다. 이상의 결과는 광물성 미네랄이 흰쥐의 창상초기에는 창상 치유율을 높이고, 창상 유발 중·후기에는 상피화를 증진시킬 가능성이 있음을 보여준다.

Schilling<sup>21)</sup>은 상피조직과 결합조직은 광범위하게 재생되나 대부분의 조직은 그 재생능력이 한정되어 있어서 척추동물에서의 창상치유는 주로 염증반응 말기에 새로운 모세혈관 형성, 섬유증식, 상피조직 재생을 동반한다고 하였다. 본 실험에서도 창상치유 과정에서 혈관재생과 섬유증식, 상피재생이 창상유발 후 2, 6 및 10 일째에 활발하게 일어나는 것을 관찰할 수 있었다.

봉합이 안 된 조직의 창상은 육아조직이 창상 기저부에 형성되어 치유되어야 하는데 이곳에서는 괴사조직, 적혈구 및 사멸된 세균들이 들어 있어 세균이 없어졌다 하더라도 재오염으로 인해 만성 염증이 지속될 수 있다. 또한 그 내부에 모세혈관이 일정하게 배열되고 삼출물이 없으며 과립상을 띠게 된다고 알려져 있다<sup>22,23)</sup>. 본 실험에서도 대조군에서 창상 기저부에 형성되었던 육아조직이 탈락되어 각질세포층을 형성하였으나 미네랄 도포군의 몇몇 개체에서 육아조직이 탈락되지 않고 남아있어 창상치유에 있어서 만성적인 진행경과를 보였다.

본 실험을 통하여 광물성 미네랄 도포가 흰쥐 피부 창상에서 유의성 있는 창상 연속율과 창상 치유율 향상을 나타낼 뿐만 아니라 신생 혈관재생, 상피재생, 섬유증식을 증가시킬 수 있음을 알게 되었다. 따라서 광물성 미네랄 복합물은 독성 및 안전성 평가 이후 피부창상 치유에 효과적인 물질로 활용될 수 있을 것으로 보인다.

### 감사의 글

본 연구는 교육과학기술부와 한국산업기술재단

의 지역혁신 인력양성사업으로 수행된 연구 결과입니다.

### 참고 문헌

- 1) Celso de Sousa F. G., João Baptista P. S., 2007, Minerals and clay minerals in medical geology, *Applied Clay Sci.*, 36, 4-21.
- 2) Viseras C., Aguzzi C., Cerezo P., Lopez-Galindo A., 2007, Uses of clay minerals in semisolid health care and therapeutic products, *Applied Clay Sci.*, 36, 37-50.
- 3) 허준, 1613, 동의보감, 본초강목.
- 4) Han D. O., Kim G. H., Choi Y. B., Shim I. S., Lee H. J., 2005, Healing effects of astragali radix extracts on experimental open wound in rat, *Oriental Physiology & Pathology*, 19(1), 92.
- 5) Probst C. W., 1993, Wound healing and specific tissue regeneration. In: *Textbook of small animal surgery*, 2nd ed, Philadelphia:WB Saunders, 53-63.
- 6) Qi S. H., Liu P., Xie J. L., Shu B., Xu Y. B., 2008, Experimental study on repairing of nude mice skin defects with composite skin consisting of xenogeneic dermis and epidermal stem cells and hair follicle dermal papilla cells, *Burns*, 34(3), 385-392.
- 7) Adam J., Singer M. D., Richard A. F., Clark M. D., 1999, Cutaneous wound healing, *N. Engl. J. Med.*, 341(10), 738-746.
- 8) Coulombe P. A., 2003, Wound epithelialization: accelerating the pace of discovery, *J. Invest. Dermatol*, 121(2), 219-230.
- 9) Martin P., 1997, Wound healing-aiming for perfect skin regeneration, *Science*, 276(5309), 75-81.
- 10) Işeri S. O., Gedik I. E., Erzik C., Uslu B., Arbak S., 2008, Oxytocin ameliorates skin damage and oxidant gastric injury in rats with thermal trauma, *Burns*, 34(3), 361-369.
- 11) Hosgood G., 2003, Wound repair and specific tissue response to injury. In: *Textbook of small animal surgery*, 3rd ed, Philadelphia: Saunders, 66-86.
- 12) Goldman R., 2004, Growth factors and chronic wound healing: past, present, and future, *Adv. Skin Wound Care*, 17(1), 24-35.
- 13) Lauren M., David S., Richard A. F., Clark M. D., 2007, Growth factor binding to the pericellular matrix and its importance in tissue engineering, *Adv. Drug Deliv. Rev.*, 59(13), 1366-1381.
- 14) Joeng S. I., Kang S. S., Cho S. K., Choi S. H., 2000, Effect of propolis on healing of full-thickness skin wound in rabbits, *Korean J. Vet. Clin. Med.*, 17(1), 62-69.

- 15) Cass D. L., Sylvester K. G., Yang E. Y., Crombleholme T. M., Adzick N. S., 1997, Myofibroblast persistence in fetal sheep wounds is associated with scar formation, *J. Pediatr. Surg.*, 32(7), 1017-1021.
- 16) Estes J. M., Vande Berg J. S., Adzick N. S., MacGillivray T. E., Desmouliere A., 1994, Phenotypic and functional features of myofibroblasts in sheep fetal wounds, *Differentiation*, 56(3), 173-181.
- 17) Liu M., Warn J. D., Fan Q., Smith P. G., 1999, Relationships between nerves and myofibroblasts during cutaneous wound healing in the developing rat, *Cell Tissue Res.*, 297(3), 423-433.
- 18) Nedelec B., Dodd C. M., Scott P. G., Ghahary A., Tredget E. E., 1998, Effect of interferon-alpha2b on guinea pig wound closure and the expression of cytoskeletal proteins in vivo, *Wound Repair Regen.*, 6(3), 202-212.
- 19) Swaim S. F., Henderson R. A., 1998, Small animal wound management, 27(2), 148-158.
- 20) Myers S. R., Leigh I. M., Navsaria H., 2007, Epidermal repair results from activation of follicular and epidermal progenitor keratinocytes mediated by a growth factor cascade, *Wound Repair Regen.*, 15(5), 693-701.
- 21) Schilling J. A., 1968, Wound healing, *Physiol. Rev.*, 48(2), 374-423.
- 22) Page R. C., Davies P., Allison A. C., 1974, Pathogenesis of the chronic inflammatory lesion induced by group a streptococcal cell walls, *Lab. Invest.*, 30(5), 568-581.
- 23) Saygun I., Karacay S., Serdar M., Ural A. U., Sencimen M., 2008, Effects of laser irradiation on the release of basic fibroblast growth factor (bFGF), insulin like growth factor-1 (IGF-1), and receptor of IGF-1 (IGFBP3) from gingival fibroblasts, *Lasers in Medical Science*, 23(2), 211-215.