

## 후방 Bankart 병변을 동반한 후방 II형 SLAP 병변 - 증례보고 -

부산대학교 의과전문대학원 정형외과학교실

천상진 · 윤명수 · 김휘택 · 서정탁

### Posterior type II SLAP Lesion Combined with Posterior Bankart Lesion - A Case Report -

Sang Jin Cheon, M.D., Myung Soo Youn, M.D., Hui Taek Kim, M.D., Jeung Tak Suh, M.D.

Department of Orthopedic Surgery, Pusan National University School of Medicine, Pusan, Korea

SLAP (Superior labrum anterior to posterior) lesion is found in superior labrum injury alone and also combined with extension of the Bankart lesion (anteroinferior labral tear) in recurrent shoulder dislocation patients and rarely accompanied by the posterior Bankart lesion. There have been reports about SLAP lesions associated with various lesions, however, posterior type II SLAP lesion associated with posterior Bankart lesion has been rarely reported. In such a case, there are important technical tips in inserting anchors and suturing during arthroscopic repair. We experienced a rare case of posterior type II SLAP lesion associated with posterior Bankart lesion, occurred not after repetitive throwing (common mechanism) but after trauma in slipping down with the arm stretched during riding a bicycle. The satisfactory result was obtained after arthroscopic repair in this case.

**KEY WORDS:** Shoulder joint, Posterior type II SLAP lesion, Posterior Bankart lesion, Arthroscopic repair

SLAP 병변 중 II형 병변을 Morgan 등<sup>7)</sup>은 전방형, 후방형, 전후방 복합형으로 구분하고 후방 II형 SLAP 병변은 견관절의 외전 및 외회전을 요하는 반복적인 투구동작을 하는 운동 선수들에서 많다고 하였다. 흔히 SLAP 병변은 상부 관절외순 단독 손상으로 발견되기도 하고 다른 병변을 동반하는 경우도 있다. 단독 SLAP 병변은 흔하나 다른 병변을 동반하는 SLAP 병변의 경우는 동반 병변에 따라 빈도수에서 차이를 보인다. Lo 등<sup>8)</sup>의 연구에 의하면 견관절 관절외순의 병변 중 대부분(67%)에서 단독 II형 SLAP 병변을 보였으나 후방 Bankart 병변을 동반한 II형 SLAP 병변은 3% 정도로 드물다고 하였다. 이처럼 여러 가지 SLAP 병변이 보고되어 왔으나 그 중 후방 Bankart 병변과 동반하여 발생한 후방 II형 SLAP 병변에 대한 보고는 드물다. 후방 Bankart 병변을

동반한 후방 II형 SLAP 병변을 수상한 외상성 증례에 대해 추가적 삽입구(portal)를 사용한 관절경적 복원술을 시행하여 만족할 만한 결과를 얻었기에 보고하는 바이다.

#### 증례 보고

19세 남자 환자로 2년 전 자전거를 타다 넘어지면서 좌측 견관절에 후방 탈구가 발생하였으나 당시 자의로 도수정복 시행하였으며 그 후 약간의 불안정성(instability)이 있었으나 그냥 지내다 7개월 전 무거운 물건을 들다 발생한 우측 견관절 탈구 후 재발성 견관절 탈구, 지속적 견관절 통증을 호소하여 내원하였다. 내원 당시 환측 견관절의 운동 범위는 정상 측에 비해 크게 차이 나지 않았으며 외전(abduction), 외회전(external rotation) 시에 통증을 호소하였다. 이학적 검사 상 O'Brien 검사, 압박-회전 검사에서 양성 소견을 보였으나 Neer 검사, Hawkin 검사, Speed 검사, Yergason 검사는 음성이었고 III-IV도의 후방 전이(posterior translation)를 나타내었다. 내원시 시행한 단순 방사선 사진 상에는 특이 소견 없었으며 관절 조영 자기 공명 영상(MR-

\* Address reprint request to

**Sang Jin Cheon, M.D.**

Department of Orthopaedic Surgery, Pusan National University Hospital, 1-10 Ami-dong, Seo-gu, Pusan 602-739, Korea  
Tel: 82-51-240-7248, Fax: 82-51-247-8395  
E-mail: scheon@pusan.ac.kr

Arthrography) 상 상부에서 후방 하부에 걸친 관절외손의 파열 및 상완골두의 전내측에 reverse Hill-Sachs 병변을 보였다(Fig. 1).

### 수술 방법

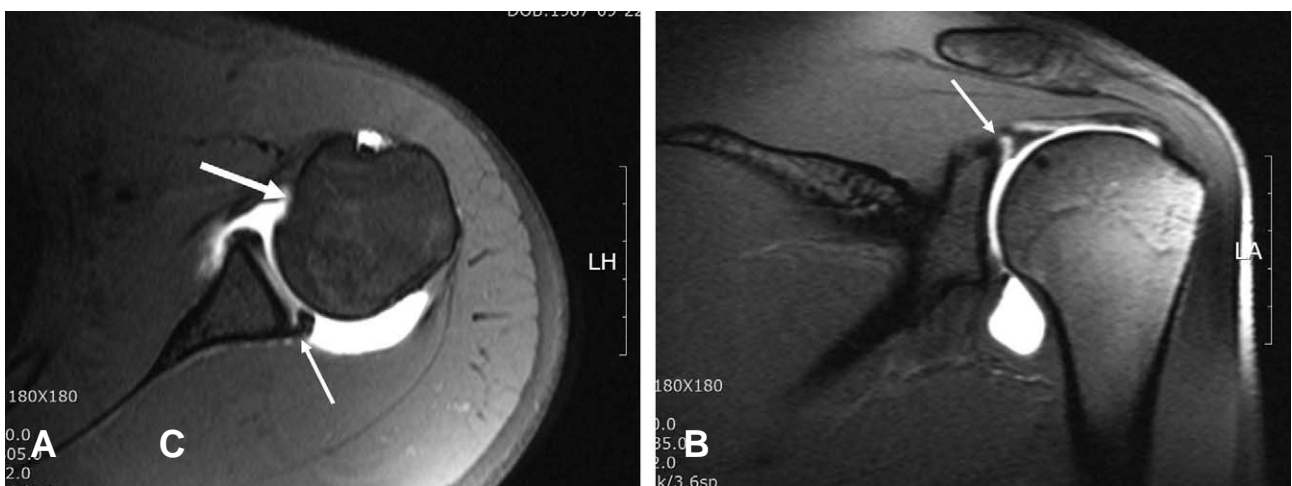
수술은 전신 마취하에서 후방 입구(posterior portal), 전방 입구(anterior portal)와 전상방 입구(anterosuperior portal)를 이용하여 먼저 진단적 관절경 검사를 시행하였다. 상방 및 후방 관절외손의 마모와 변성 및 관절외손에서의 박리가 관찰되었으며, 병변을 소식자(probe)를 이용하여 견인한 결과 12시 방향에서 5시 방향에 이르는 후방 Bankart 병변과 동반한 후방 II형 SLAP 병변을 관찰할 수 있었다(Fig. 2). 병변의 봉합을 위해 Wilmington 입구(Port of Wilmington portal)와 후외측 입구(posterolateral portal)를 추가로 만들었다. 후방 Bankart 병변의 봉합이 SALP 병변의 봉합을 힘들게 하므로 먼저 후방 입구를 통해 관찰하면서 Wilmington 입구를 이용하여 1시 방향에 흡수성 봉합 나사를 삽입하고 관절외손에 봉합사를 통과시켰다. 그 후 전상방 입구를 통해 관찰하면서 4시 방향의 흡수성 봉합 나사를 후외측 입구를 통해 삽입하고 관절외손에 봉합사를 통과시켰다. 마지막으로 후방 입구를 통해 2시 30분 방향에 흡수성 봉합 나사를 삽입하고 관절외손에 봉합사를 통과시켰다(Fig. 3A). 이때, 3개의 봉합 나사 고정 부위에서 관절외손으로 봉합사를 통과시킨 후 봉합사의 묶음(tie)은 시행하지 않고 두었다가 봉합사의 묶음은 4시, 2시 30분의 후방 Bankart 병변을 먼저 시행하고 마지막으로 1시 방향의 후방 II형 SLAP 병변의 묶음을 완성하였다(Fig. 3B).

수술 후 6주 동안 외전 보조기(abduction brace)를 착용하게 하는 한편 진자 운동과 삼각근과 회전근개의 등척성 운

동에 이어 관절 운동 범위 회복을 위한 신연 운동(stretching exercise)을 시행하였으며 10주 동안 관절순 봉합을 보호하기 위해 과도한 내전, 내회전, 외회전 운동 및 저항성 운동은 허용하지 않았다. 술 후 6개월째 추시 관찰 상 환측 견관절의 운동 범위는 정상측과 차이가 없었으며 통증, 불안정성, 후방 전이도 보이지 않았고 환자는 만족하였다.

### 고 찰

견관절의 상부 관절순(superior labrum)의 병변 즉 SLAP 병변은 잘 알려진 견관절 병변 중의 하나이며 야구 선수 등 상지를 사용하는 운동 선수에게 주로 발생하는 것으로 알려져 있다. 상부 관절순의 손상에 대해 Andrew 등<sup>1)</sup>이 처음으로 임상적 의의를 보고하였고 Snyder 등<sup>11)</sup>이 이 병변을 SLAP으로 명명하고 네가지로 분류하였다. 그러나 SLAP 병변은 다양한 형태의 동반 병변이 많아서 이후 여러 저자에 의해 X형 병변까지 기존 분류에 추가되기도 하였다<sup>6,8)</sup>. Snyder의 분류 방법은 관절순 병변의 유형과 이두 건 부착부의 안정성에 따라 이루어지는데 II형은 상부 관절순의 마모와 변성이 있을 수도 있지만 이두 건 부착부가 파열되어 안정성이 없는 경우이다<sup>11)</sup>. SLAP 병변은 외전 및 외회전 동작이 흔한 투구 동작을 하는 운동 선수에게서 발생하거나 외상에 의해 발생하는 경우가 대부분이다<sup>4)</sup>. 외상에 의해 발생하는 SLAP 병변의 기전은 크게 3가지로 구분할 수 있다. 첫번째는 자동차 운전대를 양손으로 잡고 있는 상태에서 후면 충돌을 한 경우처럼 능동적으로 수축을 하고 있는 상완 이두 건에 역행하는 강한 힘에 의해서 발생하며 두번째는 높은 곳에서 낙상하면서 갑작스러운 외전, 외회전 상태로 물건을 잡을 때 견관절에 힘이 가해지면서 발생할 수 있으며, 세번째는 본 증례처럼 팔을 완전히 편 상태에서 땅을 짚고 넘어졌을 때 발생

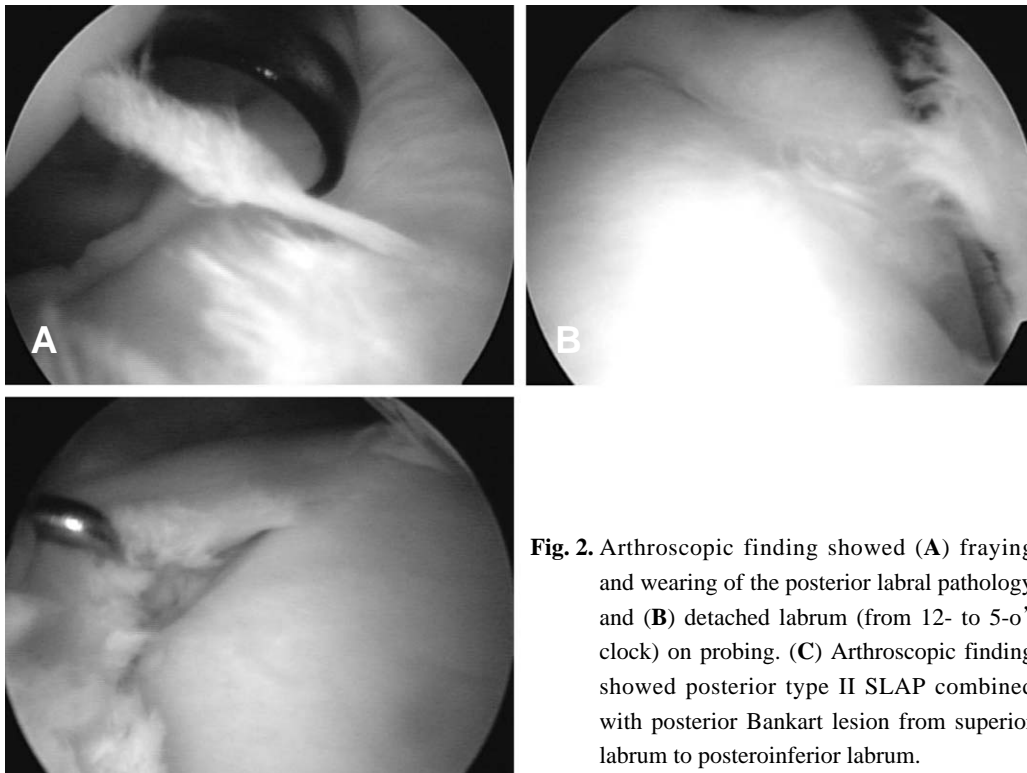


**Fig. 1.** (A) An axial MRA (Magnetic resonance imaging with arthrogram) finding revealed posterior labral detachment from glenoid (thin arrow) and mild flattening of anteromedial aspect of humerus (thick arrow). (B) An coronal MRA finding showed superior labral detachment from glenoid (arrow).

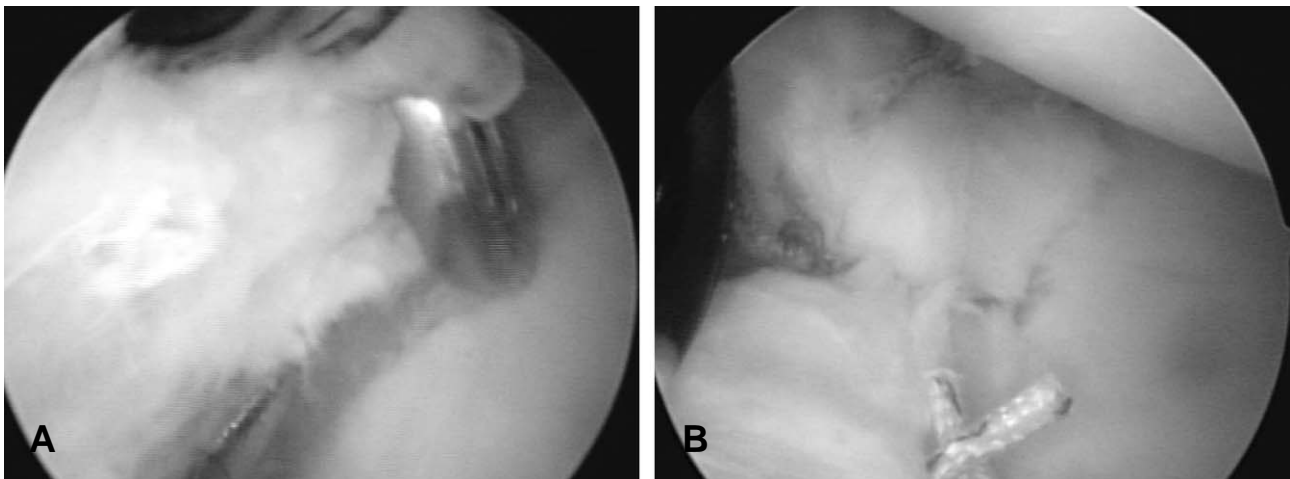
할 수 있다. Morgan 등<sup>7)</sup>은 Snyder의 II형 SLAP 병변을 전방형, 후방형, 전후방 복합형으로 세분하였으며, 전방 II형 SLAP 병변은 외상에 의해 발생한 경우가 더 많고 후방 II형 SLAP 병변은 견관절의 외전 및 외회전을 요하는 반복적인 투구동작을 하는 운동 선수들에서 더 많다고 하였다. 현재까지 전방 Bankart 병변이나 회전근개(rotator cuff) 파열을 동반한 II형 SLAP 병변은 여러 저자들에 의해 보고되어 왔다<sup>3-5,10,12)</sup>. 하지만, 본 증례와 같이 후방 Bankart 병변을 동반한 후방 II형 SLAP 병변에 대한 보고는 드물며 Nord와

Ryu<sup>9)</sup>는 이런 형태의 병변을 VIII형 SLAP 병변으로 명명하기도 하였다.

후방 Bankart 병변은 단독 손상으로는 흔치 않으며 불안정성(instability)을 유발할 수 있다. 그러나 Antoiou 등<sup>2)</sup>과 Pollock과 Bigliani<sup>10)</sup>의 보고에 의하면 후방 불안정성이 있는 환자에서도 실제로 후방 Bankart 병변을 보이는 경우는 12%, 10~15% 정도로 드물다고 한다. Lo 등<sup>5)</sup>의 연구에 의하면 견관절 관절외손 병변 297예 중 단독 후방 Bankart 병변은 2%, 후방 Bankart 병변을 동반한 II형 SLAP 병변은 3%



**Fig. 2.** Arthroscopic finding showed (A) fraying and wearing of the posterior labral pathology and (B) detached labrum (from 12- to 5-o' clock) on probing. (C) Arthroscopic finding showed posterior type II SLAP combined with posterior Bankart lesion from superior labrum to posteroinferior labrum.



**Fig. 3.** (A) While viewing through a anterosuperior portal, an anchor (4-o' clock) was inserted through the posterolateral portal. (B) Arthroscopic finding of well repaired posterior type II SLAP combined with posterior Bankart lesion.

의 빈도를 보였다고 하였고 II형 SLAP 병변을 세분화하지는 않았다. 후방 II형 SLAP 병변은 흔히 외전 및 외회전 동작이 흔한 투구 동작을 하는 운동 선수에게서 발생하나 본 증례처럼 팔을 완전히 편 상태에서 땅을 짚고 넘어져서 발생한 외상성 병변은 드문 것으로 보고되고 있다<sup>7)</sup>. 본 증례는 90도 전방 굴곡 상태로 팔을 편 상태에서 후방으로 직접적인 힘이 작용하여 후방 Bankart 병변과 후방 II형 SLAP 병변이 동반된 것으로 추정된다.

SLAP 환자에게 유의한 진찰 검사법으로 많은 방법이 알려져 있으나 질환 특이도 및 민감도가 충분하지는 못하다. 전위된 SLAP 병변에 자극을 주어 통증을 유발시키는 O'Brien 검사, 압박-회전 검사 등에서 본 증례의 경우 양성 소견을 보였으나 SLAP 병변의 증상이 모호한 경우가 많고 방사선학적 검사 중 제일 유용하다고 알려진 관절 조영 자기 공명 영상 또한 특이도가 낮으며 위양성으로 판독되는 경우가 많아 확진을 위해서 관절경 검사가 필수적이다.

일반적으로 SLAP 병변의 수술적 치료는 유형에 따라 결정되며 일반적으로 I형은 변연절제, II형은 이두 건 부착술을, III형은 절제술을 시행하며 IV형은 나이와 이두 건 침범 정도에 따라 결정하여 노인에게서 30% 이하의 침범 시는 절제술을, 젊은 환자에서 작지만 심각한 정도의 파열이나 노인에서 30% 이상 침범 시는 건 고정술이 추천되며 젊은 환자에서는 봉합술을 고려할 수 있다. 그 외 복합형 병변에서는 각각의 소견에 따라 부가적인 수술을 시행한다. 본 증례와 같이 후방 Bankart 병변을 동반한 후방 II형 SLAP 병변의 경우 상부 관절순이 상부 관절와로부터 분리되어 결과적으로 이두 건 기시부에 불안정성을 유발하므로 반드시 관절와에 다시 연결하여 정상적인 견관절의 안정성과 이두 건의 기능을 회복하여야 하며 후방 Bankart 병변만을 봉합하는 경우 술 후 견관절의 재발성 아탈구의 우려가 있다. 본 증례와 같이 후방 Bankart 병변을 동반한 후방 II형 SLAP 병변의 관절경 수술 시 견관절의 종창이 생기기 전에 먼저 SLAP 병변에 대한 봉합 나사를 삽입하는 것이 도움이 되나 후방 Bankart 병변의 봉합 나사 삽입이나 봉합이 시행되기 전에 SLAP 병변의 봉합사의 묶음은 시행하지 않는 것이 좋다. 그 이유는 SLAP 병변을 먼저 봉합하는 경우 후방 Bankart 병변의 봉합을 어렵게 만들기 때문이다<sup>3)</sup>. Morgan 등<sup>8)</sup>은 후방형 SLAP 병변의 고정 시에 정확한 봉합을 위해서는 후방 입구 즉, Wilmington 입구(Port of Wilmington portal)가 유용하다고 하였다. 저자들은 본 증례의 봉합을 위해 2개의 입구를 추가로 사용하였다. Wilmington 입구(Port of Wilmington portal)를 이용하여 후방 II형 SLAP 병변에 흡수성 봉합 나사를 고정하고 봉합사를 통과시켰으며 봉합사의 묶음은 시행하지 않았다. 그 후 후외측 입구(postero-lateral portal)와 후방 입구(posterior portal)를 통해 흡수성 봉합 나사의 고정과 봉합사의 통과를 순서대로 시행하였다. 봉합사의 묶음은 수술 방법에 기술한 바와 같이 후방

Bankart 병변부터 먼저 시행하고 다음으로 후방 II형 SLAP 병변에서 시행하였다. 보통 후외측 입구를 통해 관절 후방에 봉합 나사를 삽입하나 본 증례에서는 후방 입구가 관절와와 평행하지 않고 다소 경사를 이루며 만들어져서 후방 입구를 통해서도 2시 30분 방향의 봉합 나사는 고정이 가능하였다. 술 후 6개월 추시 관찰 상 제반 임상적 증상의 호전을 보였다.

저자들은 드물게 보고된 병변의 하나인 외상성 손상으로 야기된 후방 Bankart 병변을 동반한 후방 II형 SLAP 병변에 대해 추가적 삽입구를 더불어 사용한 관절경적 복원술을 시행하여 만족할 만한 결과를 얻었기에 보고하는 바이다.

## REFERENCES

- 1) **Andrews JR, Carson WG and Mcleod WD:** Glenoid labrum tears related to the long head of the biceps. *Am J Sports Med*, 13: 337-341, 1985.
- 2) **Antoniou J, Duckworth DT and Harryman DT II:** Capsulolabral augmentation for the management of posteroinferior instability of the shoulder. *J Bone Joint Surg Am*, 82: 1220-1230, 2000.
- 3) **Burkhart SS, Lo IKY and Brady PC:** Posterior Bankart and SLAP repair. In: Burkhart view of the shoulder: A cowboy's guide to advanced shoulder arthroscopy. Philadelphia, Lippincott-Raven Publishers, 226-227, 2006.
- 4) **Gartsman GM, Roddey TS and Hammerman SM:** Arthroscopic treatment of anterior-inferior glenohumeral instability. *J Bone Joint Surg Am*, 82: 991-1003, 2000.
- 5) **Lo IKY and Burkhart SS:** Triple labral lesions: pathology and surgical repair technique-report of seven cases. *Arthroscopy*, 21: 186-193, 2005.
- 6) **Maffet MW, Gastsman GM and Moseley B:** Superior labrum-biceps tendon complex lesions of the shoulder. *Am J Sports Med*, 23: 93-98, 1995.
- 7) **Morgan CD, Burkhart SS, Palmeri M and Gillespie M:** Type II SLAP lesions: three subtypes and their relationships to superior instability and rotator cuff tear. *Arthroscopy*, 14(6):553-565, 1998.
- 8) **Nord KD and Ryu RKN:** Further refinement of SLAP classification. E-poster, AANA Annual Meeting, Orlando, FL, April: 22-25, 2004.
- 9) **Pollock RG and Bigliani LU:** Recurrent posterior shoulder instability. Diagnosis and treatment. *Clin Orthop Relat Res*, 291: 85-96, 1993.
- 10) **Snyder SJ, Banas MP and Karzel RP:** An analysis of 140 injuries to the superior glenoid labrum. *J Shoulder Elbow Surg*, 4: 243-248, 1995.
- 11) **Snyder SJ, Karzel RP, Delpizzo W, Ferkel RD and Friedman MJ:** SLAP lesions of the shoulder. *Arthroscopy*, 6: 274-279, 1990.

12) Warner JJP, Kann S and Marks P: Arthroscopic repair of combined Bankart and superior labral detachment ante-

rior and posterior lesions: Technique and preliminary results. *Arthroscopy*, 10: 383-391, 1994.

### 초 록

견관절 상완순 전후방 (SLAP: Superior labrum anterior to posterior) 병변은 상부 관절와순 단독 손상으로 발견되기도 하고, 견관절 재발성 탈구 환자에서 전하방 관절와순의 파열, 즉 Bankart 병변의 연장으로 상부 관절와순까지 파열이 진행된 동반 손상으로 발생하기도 하며, 드물게 후방 Bankart 병변을 동반하는 경우도 있다. 여러 가지 병변과 동반된 SLAP 병변이 보고되어 왔으나 그 중 후방 Bankart 병변과 동반하여 발생한 후방 II형 SLAP 병변에 대한 보고는 미미하고 그 병변에 대한 관절경적 복원술 시 봉합 나사(suture anchor)의 삽입과 봉합에 주의할 점이 있다. 저자들은 투구 동작과 같은 흔한 손상 기전이 아닌 팔을 뻗은 상태에서 넘어지면서 발생한 외상으로 야기된 본 증례에 대해 관절경적 복원술을 시행하여 만족할 만한 결과를 얻었기에 보고하는 바이다.

**색인 단어:** 견관절, 후방 II형 SLAP 병변, 후방 Bankart 병변, 관절경적 복원술