

악골 골절에서 술 후 교합압 및 근전도 변화

최용관 · 한세진 · 김경욱

단국대학교 치과대학 구강악안면외과학교실

Abstract (J. Kor. Oral Maxillofac. Surg. 2008;34:293-299)

OCCLUSAL FORCE AND EMG CHANGE OF MANDIBULAR FRACTURE

Yong-Kwan Choi, Se-Jin Han, Kyung-Wook Kim

Dept. of Oral and Maxillofacial Surgery, College of Dentistry, Dankook University

Bite force is created by the force of adjacent teeth accompanied with tension of masticatory muscle. The bite force value is greater in male than in female and has maximum value at first molar. Masseter muscle is associated with bite force and during muscle contraction the electric signal is expressed in EMG form.

The aim of the study is to assess recovery time for masseter muscle activity and according to each part of bite force after open reduction with internal fixation when mandibular angle fracture and subcondyle fracture occurred. And to determine the appropriate period for mandibular fracture patients to have normal masticatory activity.

30 patients with normal bite condition was selected for control group and from April, 2007 to September, 2007, 20 patients who visited our department of oral and maxillofacial surgery of Dankook University, were selected for the study and were diagnosed as mandibular angle fracture and subcondyle fracture. For control group, the bite force for incisors, canine, premolars and molars and activity of the masseter muscle was measured and compared for 1, 2, 3, 4, 6 and 8 weeks. That was divided as fracture side and normal side. Mann-Whitney U test was performed for significant difference and the following result was obtained.

1. The maximum voluntary bite force for incisors, canine, premolars and molars portion were 0.113 kN, 0.182kN, 0.295kN and 0.486kN and the masseter muscle activity was 0.192 volts in the control group.
2. The maximum bite force at fracture side was recovered by 4th weeks for incisors, 6th weeks for canine and premolars and 8th weeks for molars and the masseter muscle activity was recovered by 6th weeks in the experimental group.
2. The maximum bite force at normal side was recovered by 4th weeks for incisors, 6th weeks for canine, premolars and molars and the masseter muscle activity was recovered by 3rd weeks in the experimental group.
3. The method for internal fixation by 2.0mm miniplates at both superior and inferior border had no complications according for twenty patients and had a satisfactory recovery.

According to the result, patient with mandibular angle fracture and subcondyle fracture, 8 weeks was required for bite force recovery. Therefore, patients with open reduction and internal fixation under general anesthesia, it can be assumed that 8 weeks was needed after operation in order to have normal bite force and masseter muscle recovery.

Key words: Bite force, EMG, Mandibular fracture

I. 서 론

악골 골절의 원인은 외상에 의한 동적인 요소(dynamic factor)와 생리적인 연령이나 악골 자체의 취약성에 의한 정적인 요소(stationary factor)로 나뉘며, 임상적 증상으로는 안면부의 부종, 개구제한, 교합이상·안면부의 지각이상 등이 있다. 안면골의 골절 중 비골을 제외하면 하악골의 골절이 가장 많으며 40~60%를 차지하는데 이는 안면골 중에서 가장 돌출되어 있어 외상에 노출되기 쉽고 골 유합선이 없어서 충격이 흡수되

김 경 욱

330-716 충남 천안시 안서동 29

단국대학교 치과대학 부속병원 구강외과

Kyung-Wook Kim

Dept. of OMFS, College of Dentistry, Dankook University,

29 Amseodong, Choengan, Chungnam, 330-716, Korea

Tel: 82-41-550-1994 Fax: 82-41-551-8988

E-mail: kkwoms@dku.edu

기 어렵기 때문이다¹⁾.

하악골의 골절에 대한 분류는 다양하나 가장 널리 사용되는 분류는 과두돌기(condylar process fracture), 상행지(ascending ramus fracture), 우각부(angle fracture), 골체부 골절(body fracture) 및 정중부 골절(symphysis fracture)이다¹⁾.

Marisa 등²⁾은 하악골의 골절은 주로 남성에서 많이 발생하고, 발생하는 평균나이는 30.3세이며, 호발부위는 하악 우각부로 28.21%로 가장 높은 빈도를 갖는다고 보고했다.

치료방법은 정복 방법에 따라 비관혈적 정복술과 관혈적 정복술로 나뉘고, 골절편을 고정하는 방법에 따라 견고 고정술(rigid fixation)과 비견고 고정술(non-rigid internal fixation)로 나뉘며, 고정재료의 종류와 사용수에 따라 다시 여러 가지 방법으로 나눌 수 있다³⁾.

골절의 치유과정은 골절 후 약 1~5일 사이에 일어나는 염증기(inflammatory phase), 골절 후 약 4~40일 사이에 일어나는 복원기(reparative phase), 그리고 재형성기(remodeling phase)의 과정이 서로 중복되면서 순차적으로 진행된다. 복원기는 다시 10~30일 사이에 일어나는 연성 가골기(stage of soft callus)와 20~60일 사이에 일어나는 경성 가골기(stage of hard callus)로 분류된다⁴⁾.

교합력(occlusal force)이란 저작근의 수축에 의해 발생하는 장력이 치아간 대합치에 가해지는 힘을 말하며 일반적으로 측절치에서 가장 적고 제 1대구치에서 최대값을 갖는다. 남자가 여자보다 크며, 제 1대구치에서의 최대 교합력은 남자는 612N 여자 418N이다⁵⁾.

교근은 협골공에서 기시하고 하악지의 외측면에서 정지하는 악골의 폐구에 관계하는 근육으로 삼차신경의 3번째 가지인 하악신경의 교근신경에 의해 지배를 받는데, 교합 시 교근이 수축하는 동안 근섬유의 전기적 활성이 일어나게 되고, 이렇게 발생된 전기적 신호가 전극(electrode)을 통해 기록되는 것을 근전도(Electromyography, EMG)라 하며 여러 선학들에 의해 교합상태와 저작근의 EMG와의 상관관계를 규명하려는 연구가 진행되어 왔다^{4,6)}. 자발적 교합력(voluntary bite force)은 악골의 폐구근의(근전도적 활성도, electromyographic activity)에 비례해 증가하게 되고 근전도는 악골의 폐구근의 활성도의 관찰에 많이 사용된다^{6,8)}.

악구강계의 기능은 안면골격 구조와 여러 연조직의 조화 속에서 이루어지며⁹⁾, 어떠한 요인에 의해 이러한 조화가 깨지게 되면 여러 변화가 나타나기 때문에 하악골의 골절은 교합과 하악의 운동 범위, 저작근의 근활성도 및 교합력을 변화시킨다¹⁰⁾.

이에 저자는 악골 골절을 치료하기 위한 관혈적 정복술을 통한 내부금속판 고정술시 교근을 박리가 시행되는 하악골 우각부 골절과 과두하부 골절시 수술 후 치아별로 가해지는 교합력과, 교근의 근활성도가 회복되는 시간을 알아보고자 하였으며, 또한 하악골 우각부 골절과 과두하부 골절환자에서 관혈적 정복술과 내부금속판 고정술 후 정상 교합 운동을 가능하게 할 수 있는 적절한 시기를 알아보고자 하였다.

II. 연구 대상 및 방법

1. 연구 대상

실험군은 2007년 4월부터 2007년 9월 까지 단국대학교 치과 대학 부속 치과병원 구강악안면외과에 내원하여 하악골 편측 우각부 골절과 과두하부 골절중 단일 부위 골절로 진단 받은 환자에게 전신마취하에 교근 박리 후 관혈적 정복술을 통한 내부금속판 고정술을 시행 받은 평균나이 26.0세(18세~37세)의 20명(남자: 14명, 여자: 6명)의 환자를 대상으로 하였다. 이중 15명은 하악골 우각부 골절, 5명은 하악골 과두하부 골절로 진단받았다. 수상 전 모든 치열이 정상인 class I occlusion을 가지고 있지 않았거나 TMJ disorder의 병력이 있었던 환자는 대상에서 제외시켰다.

대조군은 역시 모든 치열이 건전한 class I occlusion을 가지고 있으며 TMJ disorder의 병력이 없는 평균나이 27.8세(22세~36세)의 30명(남자: 22명, 여자: 8명, 총 60개의 대조군)의 지원자를 대상으로 하였고, 최대 자발적 교합력(maximum voluntary bite force)과 교근의 근활성도를 좌측과 우측에서 모두 측정했다.

2. 연구 방법

(1) 수술 방법

수상 후 1주일 이내에 모든 수술을 시행 하였으며, superior border와 inferior border에 2.0mm noncompression monocortical miniplate (Synthes Inc., Swiss)를 사용해 고정했다(Fig. 1). 모든 환자는 술 후 5일간 악간고정 후 개폐운동을 유도하였다.

(2) 교합력의 측정

환자의 최대 자발적 교합력(maximum voluntary bite force)을 측정하였으며 교합력의 변화는 OCCLUSAL FORCE-METER GM10 (NAGANO KEIKI CO., Japan)를 사용하여 절치부, 견치, 소구치부 및 대구치부 이렇게 4개의 군으로 나누어 골절측(Fracture side)과 비이환측(Normal side)을 각각 측정하였다. 수술 후 총 6회(1주, 2주, 3주, 4주, 6주 및 8주)에 걸쳐 측정하였다(Fig. 2).

(3) 근활성도 측정

HK/214 advanced Human Physiologic Teaching Kit(Iworx, U.S.A)를 사용하여 측정하였다. 피대상자의 신체에 모든 장신구를 제거하고 150 pre-gelled Ag/AgCl surface electrode를 부착해야 하는 부위를 알콜솜으로 닦은 후 ground electrode를 우측 팔에 부착하고 나머지 두 개의 electrode는 교근의 주행 방향에 따라 기시부와 정지부에 부착했다. 하악을 안정위(resting position)상태로 유지시키다가 최대 자발적 교합력을 3회 유도하였으며 평균값을 측정하였다. 골절측과 비이환측의 근활성도 값을 수술 후 총 6회 (1주, 2주, 3주, 4주, 6주 및 8주)에 걸쳐 측정하였다(Fig. 3).

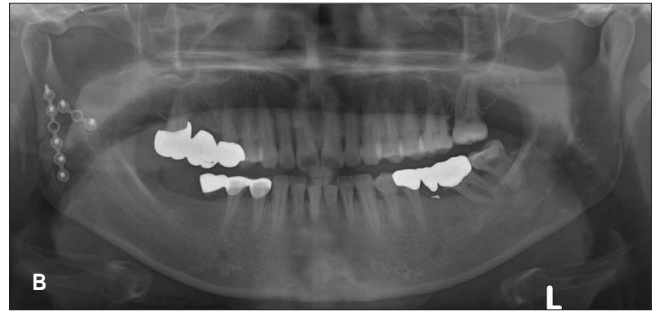
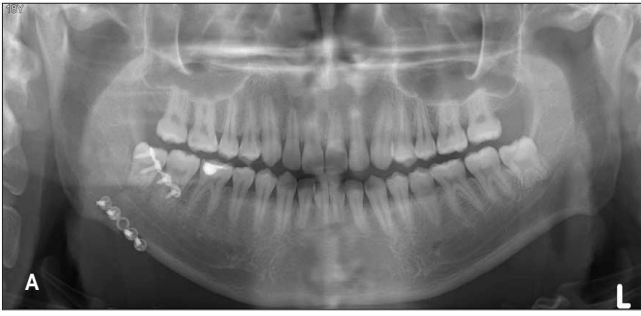
Fig. 1. Postoperative Radiograph Showing Angle Fracture & Subcondyle Fractures Treated with Two Non-compression Miniplates (A. Rt. Angle Fx., B. Rt. Subcondyle Fx.)

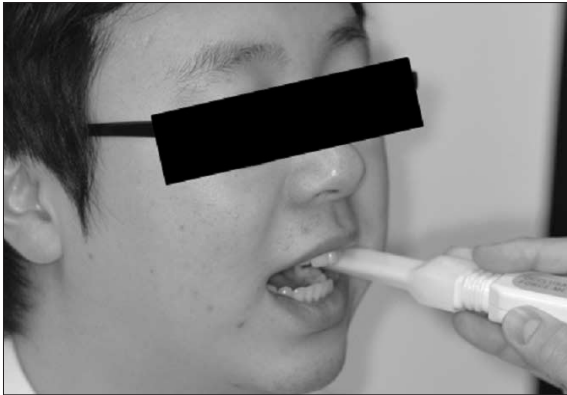

Fig. 2. Photograph Showing That Taken The Maximum Voluntary Force.

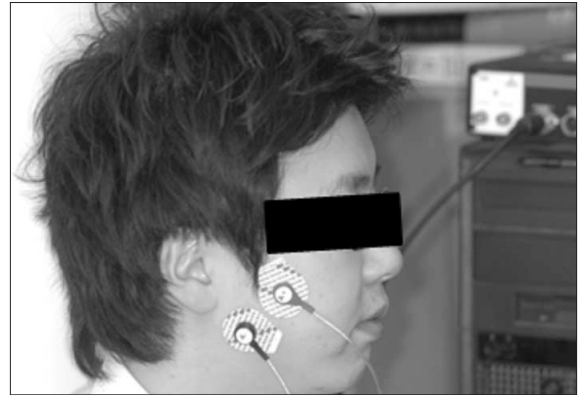


Fig. 3. Photograph Showing That Taken The Electromyographic Activity.

(4) 통계분석

모든 통계학적 유의성의 검증은 Window용 SPSS 12.0(SPSS, Inc USA) Program을 사용하였으며, Mann-Whitney U Test를 이용하여 통계학적으로 분석하였다.

Ⅲ. 연구결과

가. 최대 자발적 교합력의 변화

1. 대조군의 최대 자발적 교합력 (kN)

30명, 60개의 대조군을 대상으로 측정해본 결과 아래와 같은 결과를 보였다(Table 1).

2. 실험군에서 최대 자발적 교합력의 변화

(1) 골절측에서의 최대 자발적 교합력 변화

모든 군에서 꾸준히 증가하였으며 4주에서 6주 사이에 가장 두드러진 증가폭을 보였다. 절치부는 4주, 견치와 소구치부는 6주, 구치부는 8주째 통계적으로 유의성이 없는 결과를 보였다 (Table 2).

(2) 비이환측에서의 최대 자발적 교합력 변화

구치부에서 2주에서 3주 사이를 제외하고는 꾸준히 증가하였다. 절치부는 4주째 나머지 군은 모두 6주째 통계적으로 유의성이 없는 결과를 보였다(Table 3).

(3) 대조군과 실험군의 비교

전반적으로 비이환측이 골절측 보다는 큰 최대 자발적 교합력을 보였다(Table 4).

나. 교근의 근활성도

1. 대조군의 교근 활성도 (volts)

30명, 60개의 대조군을 대상으로 측정한 결과 0.192 volts였다.

2. 실험군에서 근활성도의 변화

(1) 골절측에서 근활성도의 변화 (volts)

꾸준히 증가하는 양상을 보였으며, 4주에서 6주째 가장 큰 증가폭을 보였다. 6주째 통계적으로 유의성이 없는 결과를 보였다 (Table 5).

Table 1. The Mean Bite Force of The Control Group (kN)

	Incisors	Canine	Premolars	Molars
The Mean Bite Force	0.113	0.182	0.295	0.486

Table 2. The Change of The Maximum Bite Force at Fracture Side (kN)

Postoperative Weeks	Incisors	Canine	Premolars	Molars
1	0.038***	0.083***	0.061***	0.066***
2	0.056***	0.077***	0.108***	0.116***
3	0.072**	0.109***	0.140***	0.177***
4	0.094	0.113**	0.184***	0.257***
6	0.120	0.170	0.254	0.370**
8	0.133	0.194	0.298	0.479

(* P<0.05, ** P<0.01, ***P<0.001)

Table 3. The Change of The Maximum Bite Force at Normal Side (kN)

Postoperative Weeks	Incisors	Canine	Premolars	Molars
1	0.038***	0.051***	0.070***	0.090***
2	0.064***	0.087***	0.130***	0.152***
3	0.086*	0.114***	0.172***	0.152***
4	0.106	0.142*	0.201***	0.309***
6	0.128	0.179	0.262	0.435
8	0.141	0.205	0.301	0.505

(* P<0.05, ** P<0.01, ***P<0.001)

Table 4. Comparison of The Maximum Voluntary Bite Force in Each Side (kN)

	Control Group	1 Weeks		2 weeks		3 weeks		4 weeks		6 weeks		8 weeks	
		F	N	F	N	F	N	F	N	F	N	F	N
I	0.013	0.038***	0.083***	0.056***	0.064***	0.072**	0.086*	0.094	0.106	0.120	0.128	0.133	0.141
C	0.182	0.083***	0.051***	0.077***	0.087***	0.109***	0.114***	0.133**	0.142*	0.170	0.179	0.194	0.205
P	0.295	0.061***	0.07***	0.108***	0.13***	0.14***	0.172***	0.184***	0.201***	0.254	0.262	0.298	0.301
M	0.486	0.066***	0.09***	0.116***	0.152***	0.177***	0.152***	0.257***	0.309***	0.370**	0.435	0.479	0.505

(I: Incisors, C: Canine, P: Premolars, M: Molars, F: Fracture Side, N: Normal Side, kN)

(*P<0.05, **<0.01, ***P<0.001)

(2) 비이환측에서 근활성도 변화 (volts)
 꾸준히 증가하는 양상을 보였으며 3주째부터 유의성이 없는 결과를 보였다(Table 6).

다. 골절측과 비이환측 모두에서 최대 자발적 교합력과 교근의 근활성도 값이 꾸준히 증가하는 양상을 보였다(Fig. 4, 5).

(3) 대조군과 실험군의 비교
 비이환측에서 더 빠른 회복을 보였다(Table 7).

Table 5. The Change of The Muscle Activity at Fracture Side (volts)

Postoperative Weeks	Muscle Activity
1	0.115***
2	0.122***
3	0.136***
4	0.154*
6	0.183
8	0.215

(*P<0.05, **P<0.01, ***P<0.001)

Table 6. The Change of The Muscle Activity at Normal Side (volts)

Postoperative Weeks	Muscle Activity
1	0.123***
2	0.147**
3	0.163
4	0.189
6	0.219
8	0.257***

(*P<0.05, **P<0.01, ***P<0.001)

Table 7. Comparison of The Masseter Muscle Activity in Each Side (volts)

Postoperative Weeks	Muscle Activity (F)	Muscle Activity (N)
1	0.115***	0.123***
2	0.122***	0.147**
3	0.136***	0.163
4	0.154*	0.189
6	0.183	0.219
8	0.215	0.257***

(*P<0.05, **P<0.01, ***P<0.001)

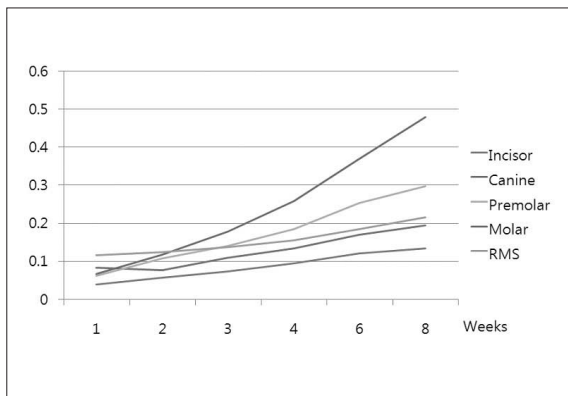


Fig. 4. Line Graph of Sequential Bite Force and Electromyographic Activity (RMS) for Mean Subjects. (Fracture side)

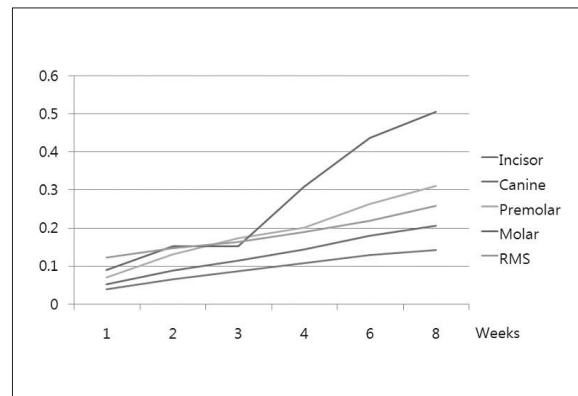


Fig. 5. Line Graph of Sequential Bite Force and Electromyographic Activity (RMS) for Mean Subjects. (Normal side)

IV. 총괄 및 고찰

하악골 골절의 치료 목적은 수상전 환자가 가지고 있었던 해부학적 형태, 기능적 교합 및 안면부의 심미성을 회복시켜주는 것이다¹¹⁾.

악골 골절의 치료 방법 대해 수많은 논쟁이 있어 왔는데 비관혈적 정복술(closed reduction)에서부터 견고 고정술(rigid fixa-

tion) 까지 다양한 방법이 연구되어 왔다. 비관혈적 정복술의 intermaxillary fixation(IMF)은 오랫동안 사용되어왔던 방법이지만 불리골절(unfavorable fracture)시 골절편의 정복이 확실하지 않고 환자의 불편감 및 사회활동의 어려움이 커진다는 데 큰 단점이 있다¹¹⁾. Williams 등¹²⁾은 IMF를 받은 환자에서 일회 호흡량(tidal volume)이 최대 40%까지 감소한다고 보고하였으며, 골절편의 정복이 잘 이루어지지 않을 경우 술 후 비유합(ununion)

등의 합병증이 발생할 수 있는데, 양 등¹³⁾은 2개의 mini-implant를 이용해 골절편의 정복을 보다 용이하게 할 수 있는 방법을 소개했다.

관혈적 정복술을 통한 내부금속판 고정술은 가장 안정적인 골절의 치료 방법이며 크게 두 개의 개념을 가지고 있다. 첫째 방법은 Spiessl과 AO/ASIF group (Arbeitsgemeinschaft fur Osteosynthesefragen/Association for the Study of International Fixation)으로 bicortical screw를 사용해 rigid plates로 고정하는 방법이며 1972년에 소개했다¹²⁾. 둘째는 2.0mm monocortical screws와 miniplate를 사용하는 방법으로 중앙면부 골절에 대해 1973년 Michelet 등¹⁴⁾에 의해 적용되었다. 그 중 miniplate를 사용하는 방법은 지난 20년 동안 가장 넓게 사용해진 방법으로¹⁵⁻¹⁶⁾, rigid internal fixation과 비교하여 여러 장점이 있는데 구내 절개를 통한 구의 피부의 반흔이 최소화 되는 것, marginal mandibular nerve의 손상이 최소화 되는 것, 정복된 골절선과 환자의 교합 관계를 동시에 지속적인 관찰이 가능하다는 것, reconstruction plate보다 골의 외형에 적합이 쉽다는 것 및 구내 접근은 구외 접근법 보다 술식에 대한 민감성이 적다는 것이며¹⁷⁻¹⁹⁾, miniplate를 한 개를 쓰느냐 혹은 두 개를 쓰느냐에 대한 논쟁은 지금도 계속 되고 있고 선학들에 의해 수많은 연구가 진행되어 왔다^{3,17,20-24)}.

하악골의 골절시 골절측과 비이환측의 최대 자발적 교합력과 폐구근의 근활성도가 현저하게 감소되는데, 그 이유는 악안면 영역에서 통각을 일으킬만한 자극에 반응하는 유해 수용기는 안면 피부, 구강점막, 악관절낭, 치수, 치주 조직, 그리고 골막과 근육에 주로 분포하고 있으며²⁵⁾, 하악골 골절시 악골과 골막, 근육등에 있는 유해수용기가 자극을 받아 동통이 발생하기 때문으로 생각된다. 골절측과 비이환측의 교합력과 폐구근의 근활성도를 비교해보면 골절측에서의 감소가 약간 더 심하다²⁶⁻²⁷⁾.

저작근은 4쌍의 주저작근과 3쌍의 부저작근으로 구성이 되어 있다. 이중 폐구운동은 교근과 측두근 그리고 내측익돌근에 의해 이루어지게 되지만 이번 연구는 동심침 전극(coaxial needle electrode)을 통한 근전도 분석이 아닌 은판 표면전극(surface electrode)을 통한 근전도 분석이고 관혈적 정복술을 통한 내부 쇠판 고정술 시 박리되는 주된 근육이 교근이기 때문에 교근에 대한 근활성도만 측정하였다.

Tate 등²⁷⁾은 구치부에서의 교합력은 술 후 6주후 150N까지 회복되었다고 발표하였고, 이는 이번 연구결과와는 차이가 보였는데, 그 이유는 본 연구는 편측의 하악 우각부 골절과 과두하골절만을 연구대상에 포함시킨 반면, Tate 등²⁷⁾의 연구에서는 우각부 골절을 포함한 모든 하악골 골절환자를 대상으로 했기 때문이라고 생각된다.

Gerlach 등²⁸⁾은 하악 우각부 골절시 전신마취하 관혈적 정복술을 통한 내부쇠판 고정술을 시행 후 교합력은 6주동안 정상 의 58%정도로 회복되었으며, 4주에서 6주 사이에 일시적으로 감소하는데, 이유는 하치조 신경이 재생(regeneration)되고, 박리되었던 골막이 재위치(reinnervation)되어 동통 감각이 돌아오

기 때문이라고 주장 하였다. 하지만 이번 연구에서는 구치부의 최대 자발적 교합력이 2주에서 3주째 변화가 없었을 뿐 나머지 기간 동안에 최대 자발적 교합력이 감소하는 양상을 보이지 않았고, 6주째 골절측 구치부의 교합력은 76%가 회복되었다.

하악골의 골절 시 발생 가능한 합병증으로는 유합 지연, 감염, 부정유합, 악관절 강직, 신경손상 등이 있다¹⁾. 여기에 Fox 등¹⁸⁾은 창상열개(wound dehiscence)와 악골 골수염을 추가해서 연구하였는데 이중 infection이 가장 많이 발생 되었다고 보고 했다.

Durham 등²⁹⁾은 술 후 방사선학적 검사는 하악골 골절환자의 술 후 합병증을 예상하는 데 있어서 20%의 민감도(sensitivity)와 5%의 특이성(specificity)을 갖는다고 보고 하였으며, Kawai 등³⁰⁾은 하악골 골절시 방사선학적 골 변화의 시작은 18세 이전의 젊은 사람에 있어서는 1~2개월 후에 나타나고 연령이 증가할 수록 골변화가 나타나는 기간이 약간씩 늦어지며 골유합(union)은 평균적으로 수상 후 3개월 혹은 그 이상이 지난 후에 나타난다고 보고했다. 따라서 하악골 우각부 골절과 과두하부 골절 환자에 있어서 술 후 방사선 검사를 통한 추적 관찰은 매우 중요하며, 본 연구에서는 8주의 추적관찰 기간 동안 어떠한 합병증도 보이지 않았다. 따라서 두 개의 noncompression miniplate를 사용한 관혈적 정복을 통한 내부금속판 고정술은 매우 안정적인 방법이라고 생각되며, 좀 더 오랜 기간의 추적관찰을 통한 합병증에 대한 연구가 필요할 것이라고 생각된다.

Plate의 종류와 수술 방법과 함께 술자의 숙련도, 술 후 사용한 항생제, 환자의 술 후 관리(음주, 흡연 여부) 등 합병증이 발생에 관여하는 인자는 무수히 많다. 따라서 악골 골절의 합병증과 관련된 연구시 이러한 인자들을 모두 포함해야 할 것으로 생각되며, 악골 골절의 치료 방법은 골절의 양상과 술자의 숙련도와 선호도에 따라 선택되어야 한다고 생각된다.

V. 결 론

하악골의 편측 우각부 골절과 과두하부 골절시 교근의 박리 후 관혈적 정복술을 통한 내부 금속판 고정술을 시행 하였을 때 환자의 최대 자발적 교합력과 교근의 근활성도가 감소할 것이라고 추정되어 단국대학교 치과대학교 병원 부속 치과병원에 하악골의 우각부 골절과 과두하부 골절로 진단받은 후 전신마취하 관혈적 정복술을 통한 2.0mm noncompression miniplate를 이용하여 superior border와 inferior border에 내부 쇠판고정술을 시행한 20명의 환자를 대상으로 골절측과 비이환측의 최대 자발적 교합력과 교근의 근활성도를 각각 술 후 총 6회(1주, 2주, 3주, 4주, 6주 및 8주)측정하여 통계분석한 결과 다음과 같은 결론을 얻었다.

1. 대조군의 최대 자발적 교합력은 전치부, 견치, 소구치부 및 대구치부에서 각각 0.113 kN, 0.182kN, 0.295kN 및 0.486kN으로 측정되었으며 교근의 활성도는 0.192volts로 측정되었다.

2. 실험군의 골절측에서 최대 자발적 교합력은 절치부에서 4주, 견치와 소구치부에서 6주, 구치부에서 8주에 회복되었으며, 교근의 근활성도는 6주에 회복되었다.
3. 실험군의 비이환측에서 최대 자발적 교합력은 절치부에서 4주 그리고 견치, 소구치, 대구치부에서는 모두 6주에 회복되었으며, 교근의 근활성도는 3주에 회복되었다.
4. 2.0mm miniplates를 이용하여 superior border와 inferior border에 고정하는 방법은 20명의 환자 중 어떠한 합병증도 발생하지 않았으며, 양호한 최대 자발적 교합력과 근활성도의 회복을 보였다.

이상의 소견으로 하악의 편측 우각부 골절과 과두하부 골절의 관혈적 정복술을 통한 내부금속판 고정술 시 2개의 miniplate를 이용한 내부 금속판 고정법은 매우 안전한 방법이며, 술 후 약 8주 이상이 지나야 정상 교합이 가능할 것으로 결론 내렸다.

참고문헌

1. Peterson LJ, Indresano AT, Marciano RD, Roser SM: Principle of Oral and Maxillofacial Surgery. 1992.
2. Marisa Aparecida Cabrini Gabrielli, Mario Francisco Real Gabrielli, Elcio Marcantonio and Eduardo Hochuli-Vieira: Fixation of mandibular fractures with 2.0mm miniplates: review of 191 cases. J Oral Maxillofac Surg 2003;61:430-436.
3. Ellis E. III: Treatment method for fractures of the mandibular angle. Int J Oral Maxillofac Surg 1999;28:243-252.
4. Ahlgren J, Thilander BL: Muscle activity in normal and positional occlusion. Am J Orthod. 1973;64:445-456.
5. 김명국: 정상인 하악운동시에 있어서 저작근의 근전도 분석, 서울대학교 논문집. 1968;19:76-92.
6. Georgiakaki I, Tortopidis D, Garefis P, Kiliaridis S: Ultrasonographic thickness and electromyographic activity of masseter muscle of human females. Journal of Oral Rehabilitation 2007;34:121-128.
7. Armijo-Olivo S, Gadotti I, Kornerup N, Lagravere MO, Flores C: Quality of reporting masticatory muscle electromyography in 2004: a systemic review. Journal of Oral Rehabilitation 2007;34:397-405.
8. Teenier TJ, Throckmorton GS, Ellis E. III: Effect of Local Anesthesia on Bite Force Generation and Electromyographic Activity. J Oral Maxillofac Surg 1991;49:360-365.
9. Miralles R. et al: Pattern of electromyographic activity in subjects with different skeletal facial types. Angle Orthod 1991;61(4):277-84.
10. Reena M, Talwar, Ellis E. III, Gaylord S. Throckmorton: Adaptation of the Masticatory System After Bilateral Fractures of the Mandibular Condylar Process. J Oral Maxillofac Surg 1998;56:430-439.
11. Kuriakose MA., Fardy M., Sirikumara M., Patton DW., Sugar AW. : A comparison review of 266 mandibular fractures with internal fixation using rigid(AO/AIF) plates or miniplates. Br J Oral Maxillofac. 1996;34:315-21.
12. Spiessl B.: Rigid internal fixation of fractures of lower jaw. Reconstr Surg Traumatol 1972;13:124-140.
13. 양병은, 최영준, 최원철: Mini-implant를 이용한 하악골 우각부 골절의 효과적인 정복; 증례보고. J Kor Oral Maxillofac Surg 2007;33:397-400.
14. Michelet FX, Deymes B: Osteosynthesis with miniaturised screw plates in maxillo-facial surgery. J Maxillofac Surg 1973;1:79.
15. Champy M, Loddle JP, Schmutt R, Jaeger JH, Muster D: Mandibular osteosynthesis by miniature screwed plate via a buccal approach. J Maxillofac Surg 1978;1:79-84.
16. Siddiqui A, Markose G, Moos KF, McMahon J, Ayoud AF: One miniplate versus two in the management of mandibular angle fractures: A prospective randomised study. Br J Oral Maxillofac Surg 2007;45:22-225.
17. Levy FE, Smith RW, Odland RM, Marentette LJ: Monocortical miniplate fixation of mandibular angle fractures. Arch Otolaryngol Head Neck Surg 1991;117:149-154.
18. Fox AJ, Kellman RM: Mandibular angle fractures: two-miniplate fixation and complications. Arch Facial Plast Surg 2003;5(6):464-9.
19. Edwards T, David D: A comparative study of miniplates used in the treatment of mandibular fractures. Plast Reconstr Surg 1996;97:1150-1156.
20. BH. Choi, JH. Yoo, KN. Kim, HS. Kang,: Stability testing of a two miniplate fixation technique for mandibular angle fracture. An *in vitro* study. J Craniomaxillofac Surg 1995;23:122-5.
21. Schierle HP, Schmelzeisen R, Rahn B, Pytlík C: One or Two plate fixation of mandibular angle fracture? J Craniomaxillofac Surg 1997;25:162-8.
22. Gupta DS, Goyal M, Marya K: Mandibular angle fracture-a comparative study of one plate fixation versus two plates fixation. Int J Oral Maxillofac Surg 2007;36:1075-1076.
23. Ellis E, Waker LR: Treatment of mandibular angle fractures using one noncompression miniplates. J Oral Maxillofac Surg 1996;54:864-871.
24. BH. Choi, KN. Kim, HS. Kang: Clinical and *in vitro* evaluation of mandibular angle fracture fixation with two-miniplate system. Oral Surg Oral Med Oral Pathol Oral Radiol Endod 1995;79:692-5.
25. 서울대학교 치과대학편: 악안면 신경과학, 1995, 군자출판사.
26. Tate GS, Ellis E. III, Throckmorton GT: Bite Force in Patients Treated for Mandibular Angle Fractures. J Oral Maxillofac Surg 1994;53:734-736.
27. Tate GS, Ellis E, Throckmorton G: Bite forces in patients treated for mandibular angle fractures: Implications for fixation recommendations. J Oral Maxillofac Surg 1994;52:734-736.
28. Gerlach KL, Schwarz A: Bite force in patients after treatment of mandibular angle fractures with miniplate osteosynthesis according to Champy. Int J Oral Maxillofac Surg 2002;31:345-348.
29. Durham JA, Paterson AW, Pierse P, Adams JR, Clark M: Postoperative radiographs after open reduction and internal fixation of the mandible: Are they useful? Br J Oral Maxillofac Surg 2006;44:279-282.
30. Kawai T, Murakami S, Hiranuma H, Sakura M: Radiographic changes during bone healing after mandibular fractures. Br J Oral Maxillofac Surg 1997;35:312-318.