韓資植誌 21(4) : 329~335(2008)
Korean J. Plant Res.

택칠에서 분리한 Corilagin이 Collagen 유발 관절염에 미치는 영향 (Ⅰ)

- Corilagin을 투여한 류마티스 관절염 유발 생쥐의 형광유세포 분석 -

신삼기, 장준복, 도은수*
중부대학교 한약자원학과

Studies on the Effect of Corilagin Isolated from *Euphorbia helioscopia* on Collagen-Induced Arthritis (Ⅰ)

- Analysis of Fluorescence Flow Cytometry from Collagen Ⅱ Induced Arthritis Mice Model -

Sam Kee Shin, Jun Pok Chang and Eun Soo Doh*
Dept. of Oriental Medicine Resources, Joongbu University

Abstract - This study was intended to research into the possibility of corilagin (CRN) isolated from *Euphorbia helioscopia* as rheumatoid arthritis drug. For the study, CRN was medicated to the abdominal cavity of collagen induced arthritis (CIA) mice that was a animal model for rheumatoid arthritis and its effects on incidence and arthritis index (AI) were studied. The results were as folllows; Medicating corilagin that were isolated from *Euphorbia heliscopia* to CIA mice resulted in inhibiting an incidence of arthritis and reducing in arthritis index. It was found that inflammatory cells were remarkably decreased and joint cavity was well secured. Also it was displayed that the formation of pannus was not observed and a cartilage was preserved well by cell histological research. Performing fluorescence flow cytometry of CIA mice resulted in reducing in inflammatory cells infiltrated each tissue.

Key words - Corilagin, Collagen induce arthritis mice, Arthritis, Fluorescence flow cytometry, Inflammatory cells

서 언

대극과 식물은 열대, 아열대에 넓게 분포하고 있고 그 종류는 300속, 7,500종에 이르며, 그 중에 약용식물로서 중요한 것이 많고 또 탄닌의 자원으로도 중요한 식물군이다. Euphorbia속 식물은 아열대를 중심으로 2,000여종이 분포하고 있고 줄기와 잎에 상처를 내면 흰색의 유액을 내는 것이 특징이다. Euphorbia 속 식물의 유액에 euphane계 triterpenoid인 euphol 등이 함유되어 있는 것으로 보고되어 있다(Ahn and Lee, 1996; Ahn and Kang,1996; Ahn *et al.*, 1996). 옛날부터 하제, 이뇨제, 통경약, 진통약, 해독약, 수렴약 등으로 이용되고 있지만 독성이 있기 때문에 사용에 주의를 요하는 것이 많다.

대극과 식물인 등대풀(*Euphorbia helioscopia*)은 다른 이름으로 택칠이라 하며 〈신농본초경〉에 오타운, 오봉초, 도독산, 양산초, 유장초, 묘아안정초라고도 한다. 원 식물은 우리나라에 경기도 이남에 분포되어 있고, 중국에서는 신강, 티베트 등지를 제외한 전 지역에 분포한다. 주로 골짜기, 길가, 황야, 습지에서 자란다. 키가 10~30cm이며, 줄기 끝에 작은 꽃이 많이 피며 회색의 삭과가 있다.

한방의 효능으로는 이수소종, 화담산결, 살충하며 임상에서는 복수창만, 면목부종, 담음천해, 세균성 이질, 나력, 결핵성누관, 선창, 식도암, 위암, 임파육류의 치료에 쓰인다. 주요성분으로는 Quercetin-5, 3-di-D-galactoside, Phasin, Triterpenoids, Butyric acid, β-dihydrofucosterol, 포도당, 과당, 맥아당 등이 있다(전통의학연구소, 2000).

택칠의 성분 등에 관한 화학적 연구로는 Zhang 등(2006)이 새로운 jatrophon-type diterpenoid인 Euphohelionoid D를 분리한 후 분광학적 분석을 통해 구조를 해명하고 그 중의 하나로 2α-hydroxy helioscopinolide B임을 밝혔고, Masturah 등(2006)은 대극과 niruri(眞珠草 : 여우구슬)에서 corilagin의 추출용매와 추출방법에 따른 추출효율에서 에탄올-물 혼합용제가 corilagin의 수율이 높다는 것을 밝혔다. Nuchanart 등(2005)

*교신저자(E-mail) : esdoh@joongbu.ac.kr

은 무환자나무과의 longan(용안)에서 corilagin의 추출부위, 추출방법 및 동정과 정량화에 대한 연구결과 70% 메탄올 추출물에서 HPLC로 gallic acid와 ellagic acid 및 corilagin등 3개의 화합물을 동정하였고, Lee 등(1991)은 택칠에서 새로운 가수분해형 tannin인 supinanin, euphorscopin, euphorhelin 및 jolkianin을 단리 하였다. 택칠의 성분 중 corilagin에 대한 분자화학적 연구로는 최근에 Gaudreault 등(2006)이 corilagin과 페놀화합물을 포함한 화합물과의 관계에 대한 연구결과 이들의 결합 mechanism을 보고했다.

택칠의 성분 중 corilagin에 대한 생리활성에 관한 연구로는 용안식물의 종자에서 분리한 corilagin이 항산화효과와 미백활성에 효과가 있음을 보고 하였다(Nuehanart, 2006). Duan 등(2005)은 corilagin이 피부에 발생하는 분류증(粉瘤症)과 동맥경화의 일반 형태인 죽종(粥腫)에 상처를 경감하거나 혹은 Oxidized low-density lipoprotein(ox-LDL)를 억제하고 vascular smooth muscular cells(VSMC)를 유도(촉진)하여 anti atherogenic에 효과가 있음을 보고하였고, Zhang 등(2004)은 大戟科 낙엽교목인 emblica에서 분리한 4개의 norsesquiterpenoids와 14개의 페놀성화합물로 항증식성과 선암종, 위장 腺癌腫 및 자궁내막 악성종양의 조사를 하여 corilagin이 이들의 증식 억제에 활성을 나타낸다고 하였다.

국내에서는 박 등(2005)이 암대극(jolkinii)의 알코올 추출물로부터 28종의 화합물을 분리하였고, 그중 corilagin을 포함하는 ellagitannin이 간장에 존재하는 5α-reductase에 강한 활성억제 효과가 있으며, monomer보다는 dimer의 활성이 강하다고 보고하였다.

이와같은 국내외 선행 연구들을 정리하면 택칠의 corilagin 성분의 생리활성은 antitumor, antiallergy, antiasthma, antitussis, 항산화, 피부미백활성, 항동맥경화, 항미생물(항균), 항암 등에 효과가 있는 것으로 요약된다.

한약재를 이용한 류마티스성 관절염에 대한 연구는 많이 보고되어 있지만, 택칠의 성분 중 생리활성물질인 corilagin을 이용한 면역학적 측면에서 류마티스성 관절염에 관한 연구는 거의 없다. 따라서 이에 관한 실험적 접근으로 한약재인 택칠(*Euphorbia helioscopia*)의 전초에서 분리, 정제한 corilagin (CRN)이 류마티스성 관절염에 미치는 면역기전을 실험적으로 규명하고자 류마티스성 관절염 병리기전에 관한 현대 의학적 실험기법인 Trentham 등(1997)에 의하여 시도된 생쥐에 제Ⅱ형 collagen을 접종한 관절염 모델을 이용하여 실험을 실시하였다.

재료 및 방법

실험동물

본 실험에 사용한 동물은 6주령 DBA/1생쥐를 Charles River(Japan)사에서 구입하여 자유식이(고형사료, 삼양사)로 2주일간 실온 22±2℃, 1일 12시간 조명, 12시간 조명 차단의 실험실 환경에 적응시킨 후 사용하였다.

실험약재

본 실험에 사용된 택칠(*E. helioscopia*)은 중국 안국시장에서 건조된 상태의 하북산 약재를 구입 정선한 후 건조된 택칠 50g을 약탕기로 2시간 동안 열탕추출하고 감압 농축 후 동결 건조하였다.

시약

본 실험에 사용된 시약으로는 collagen typeⅡ, methotrexate, D-PBS(Dulbecco's phosphate buffered saline), Collagenase, EDTA는 Sigma(USA), PE-anti-CD3e, FITC-anti-CD19, FITC-anti-69, FITC-anti-CD4, FITC-anti-CD8, FITC-anti-CD25, FITC-anti-llb는 Pharminge(USA)에서 PE-anti-Gr-1와 IL-4, IFN-γ, IL-6, TNF-a, IgG, IgM는 Biosource(USA)에서 구입하였으며, 분리 및 정제를 위해 사용된 시약 acetonitrile(HPLC grade)와 trifluoroacetic acid(98%)는 Merck사 제품을 사용하였다.

실험기기

본 실험에 사용된 기기는 prep-LC(Shimadzu LC-8A, Japan), ACE 10 C18(250×30㎜), LC-MS(Waters ZQ 4000, USA), XTerra MS C18(2.1×250㎜, Waters, USA), rotary vacuum evaporator(Buchi, Switzerland), deep freezer (Sanyo Co. Japan), freezer dryer(Eyela, Japan)등을 사용하였다. 그리고 생리학적인 활성연구에서는 RT-PCR(Applied Biosystems USA), Flow cytometer(Beeton, biekinsn, USA), ELISA kit(R&D System, USA), ELISA leader (molecular devuces USA), ELISA(enzyme-linked immunasorbent assay(Endogen, USA), Fluoresence activated cell sorter(Becton Dickinson) 등을 사용하였다.

류마티스 관절염 생쥐 모델 제조

DBA/1 생쥐 6마리를 한 군으로 관절염을 유발시키지 않은 정상군(Nr)과 collagen induced arthritis(CIA)로 유발시키고 치료제를 처리하지 않은 대조군 그리고 methotrexate(MTX) 투여군, corilagin(CRN) 투여군으로 나누었다.

CIA 유발은 8주령의 DBA/1 생쥐에 100㎍의 bovine type Ⅱ collagen과 0.1ml Complete Freund's Adjuvants를 혼합하여 생쥐 꼬리의 등위 부분에 피하주사하고, 21일 후 동량을 boosting하여 CIA 모델을 제조하였다(Fig. 1).

류마티스 관절염 생쥐 모델에 CRN 투여

DBA/1 생쥐 6 마리씩을 한 군으로 하여 정상군(Nr) 그리고 MTX(0.3mg/kg) 투여군, CRN-8(8mg/kg), CRN-4(4mg/kg) 투여군으로 나누었다. 정상군과 대조군에게는 매일 1회 생리식염수를 각각 0.1ml씩 복강에 주사하였고, MTX는 0.3mg/kg의 농도로, CRN-8과 CRN-4 투여군은 매일 오전 11시에 0.1ml씩 복강투여 하였다.

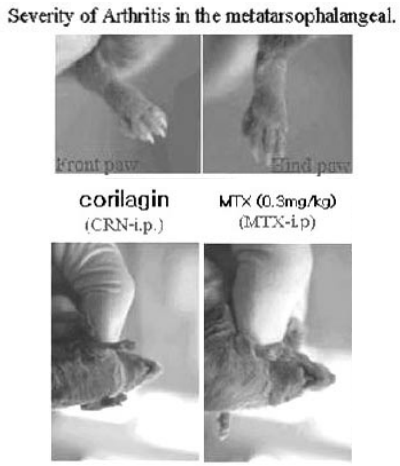

Fig. 1. Collagen Ⅱ induced Arthritis mice model and MTX and CRN treatment.

관절염지수(AI)와 발병율 분석

Collagen type Ⅱ로 boosting 후 DBA/1 생쥐의 각 4개의 발(paw)에서 관절염 징후를 Table 1과 같은 기준으로 발병정도를 결정하고, CIA유발정도를 1 주일에 2회씩 기록하였다(Table 1).

Table 1. Incidence degree of arthritis in DBA/1 mice

Degree	Contents
0	No arthritis
1	Small degree of arthritis
2	Light swelling
3	Medium swelling
4	Severe swelling
5	Severe swelling and non-weight-bearing

CIA유발 생쥐 무릎관절의 조직학적 분석

CIA생쥐모델에 4주동안 MTX, CRN-8과 CRN-4를 투여하고, 실험 종료 후 생쥐의 관절(joint)을 적출하여 H&E 염색과 M-T 염색을 하여 조직을 분석하였다.

말초혈액 단핵구, 비장, 림프, 관절 및 흉선의 형광 유세포 분석

DBA/1 생쥐에서 비장, 림프 그리고 흉선을 각각 적출하여 100 mesh로 세포를 분리하여 D-PBS로 현탁 후 5분간 원심분리(1,700rpm)하고 2회 세척한 후 cell strainer(FALCON)에 통과시켜 세포 이외의 분해되지 않은 조직이나 불순물을 제거하였다. 관절은 잘게 chopping한 후 collagenase 1mg/ml(in 2% FBS+RPMI 1640)을 넣고 37℃ shaker(180rpm, 20min.) 배양기에서 배양한 후 상층액을 회수하는 방법으로 4회 반복하였다. PBMC는 미리 heparin이 들어있는 주사기로 심장천자법으로 채혈하여 혈장을 분리한 후 혈액세포를 분리하였다.

이들 세포들을 ACK 용액(8.3g NH_4Cl, 1g $KHCO_3$, in 1L of deionized water+0.1mM EDTA)에 넣어 실온에서 5분 동안 처리하여 적혈구를 용해시키고 다시 D-PBS로 2회 세척한 후 0.04% trypan blue로 염색한 후 세포수를 측정하였다. 측정한 비장세포, 림프, PBMC, 관절세포, 그리고 흉선세포를 5×10^5세포를 조정한 후 4℃에서 면역형광염색(immunofluorescence staining)을 실시하였다. 각각에 PE-anti-CD3e, FITC-anti-CD19, FITC-anti-CD4, FITC-anti-CD8, PE-anti-CD25, FITC-anti-CD69, PE-anti-Gr-1 FITC-anti-CD11b, PE-anti-Gr-1을 넣고 30 분간 얼음에서 반응시켰다. 반응 후 3회 이상 인산완충 생리식염수로 수세한 후 flow cytometer의 Cell Quest 프로그램을 이용하여 CD4e+/CD25+, CD3e+/CD69+, CD4+CD8+, CD3e+CD19+ 그리고 CD11b+/Gr-1+세포수를 백분율(%)로 분석한 다음 총세포수를 적용하여 각 조직에서의 절대세포수(absolute number)를 산출하였다.

통계처리방법

각 실험으로 부터 얻은 결과는 mean±standard error로 기록하였고, Student's T-test 분석방법을 이용하여 유의성 검정을 하였다.

결과 및 고찰

류마티스 관절염 생쥐(CIA) 모델에서 관절염 지수와 발병률

Fig. 2은 4주간 CIA생쥐모델에 MTX, CRN-8 그리고 CRN-4를 처리한 후 관절염지수(AI)와 발병률(%)을 관찰한 결과를 나타낸 것이다. Fig. 2A에서 같이 대조군에 비하여 실험군인 MTX, CRN-8 그리고 CRN-4 투여군이 2주 후부터 관절염지수가 유의성 있게 현저히 감소됨을 알 수 있었다. 4주째에는 MTX와 CRN-4 투여군이 대조군에 비하여 약 50% 억제효과가 있음을 관찰할 수 있었다($p<0.01$). 그리고 CRN-8 투여군은 대조군에 비하여 75% 이상 유의성 있는 억제효과를 나타내었다

(p<0.001). Fig. 2B에서 같이 관절염 발병률은 대조군에 비해 MTX 그리고 CRN-8 및 CRN-4 투여군 모두 유의성 있게 감소됨을 관찰할 수 있었다(p<0.01, p<0.001).

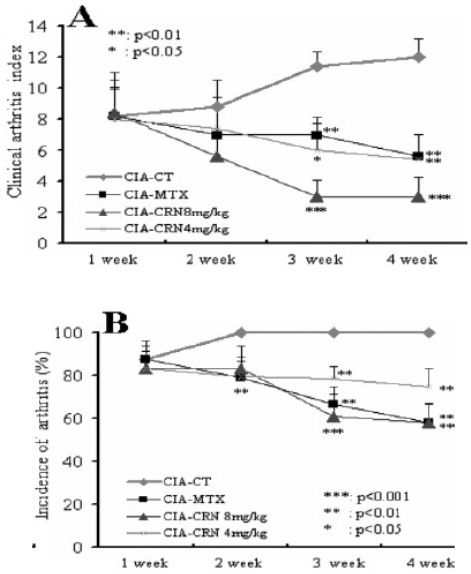

Fig. 2. Effects of CRN on arthritis index and histopathologic grade of arthritis in CIA mice.

CIA유발 생쥐 무릎관절의 조직학적 분석

Fig. 3B와 D는 CIA의 대조군으로 Collagen type Ⅱ에 의한 관절에 macrophage, granulocytes, mononuclear세포, subsynovial 염증화 및 hyperplasia의 침투가 일어나 연골과 뼈의 침하로 joint architecture의 손실이 일어난 것을 관찰할 수 있었다.

Fig. 3B와 D는 CIA의 대조군으로 Collagen type Ⅱ에 의한 관절에 macrophage, granulocytes, mononuclear 세포, subsynovial 염증화 및 hyperplasia의 침투가 일어나 연골과 뼈의 침하로 joint architecture의 손실이 일어난 것을 관찰할 수 있었다.

그러나 MTX투여군(Fig. 3E와 G), CRN-8(Fig. 3F와 H) 그리고 CRN-4(Fig. 3I와 J) 투여군에서는 SM(synovial membrane)과 JC(joint cavity)에서 염증이, 관절주변에 실험군은 대조군에 비하여 면역세포의 침투나 연골의 erosion, 그리고 활막세포의 손상이 거의 없었다(Fig. 3).

CIA유발 생쥐의 비장, 림프, 관절, 흉선의 총 세포수 측정

Fig. 4는 CIA생쥐모델에 4주간 MTX, CRN-8과 CRN-4를 투여하고, 실험 종료 후 생쥐의 조직과 관절에서 총 면역세포수를 관찰한 결과를 나타낸 것이다.

Fig. 4A와 C에서와 같이 비장 및 관절에서 각각 정상군(WT)에 비하여 대조군의 총세포수가 증가하였다. 비장에서는 MTX, CRN-8와 CRN-4 투여군 모두 대조군과 총 세포수에 차이가 나타나지 않았으나, 관절에서는 MTX 및 CRN(8mg/kg) 투여군에서 유의하게 차이가 있었다(p<0.01, p<0.001). 또한 Fig. 4B에서와 같이 DLN에서는 정상군(WT), 대조군, MTX, CRN-8과 CRN-4 투여군에서 총세포수는 차이가 없었다. 그리고 Fig. 4D에서와 같이 정상군(Nr), 대조군과 MTX투여군의 총세포수는 차이는 없으나, CRN-4 및 CRN-8 투여군은 대조군에 비하여 유의성 있게 증가하는 경향이었다(p<0.01).

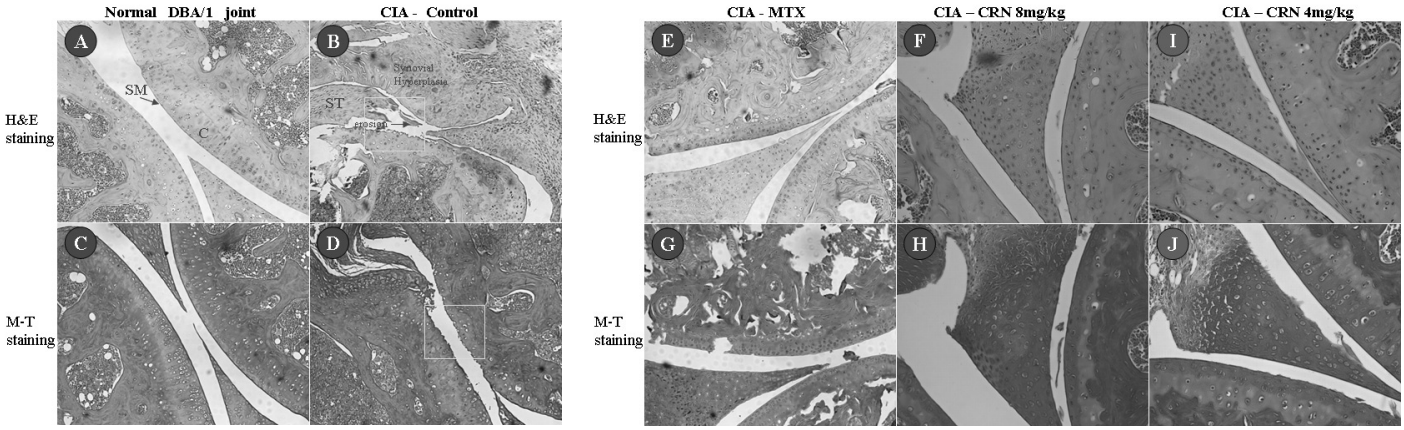

Fig. 3. Histological section of knee joints from CIA mice.
Normal wild-type DBA/1 mouse (A, C), control; murine CIA (B, D), MTX-0.3mg/kg (E, G), CRN 8mg/kg (F, H), and CRN 4mg/kg (I, J) were analysis with histopathology of joints of Murine CIA. Intraarticular exudate, marginalerosion, necrotic chondrocytes, and relative loss proteoglycans in the articular cartiageare present panel (B). JC; synovial joint cavity, SM; synovial membrane, B, bone; CPJ, cartilage pannus junction; P, pannus S, synovium NB, new bone; IP, invasion pannus JS, joint space, and resulting insevere cartilage and bone degradation (arrow). Original magnifications: X 20.

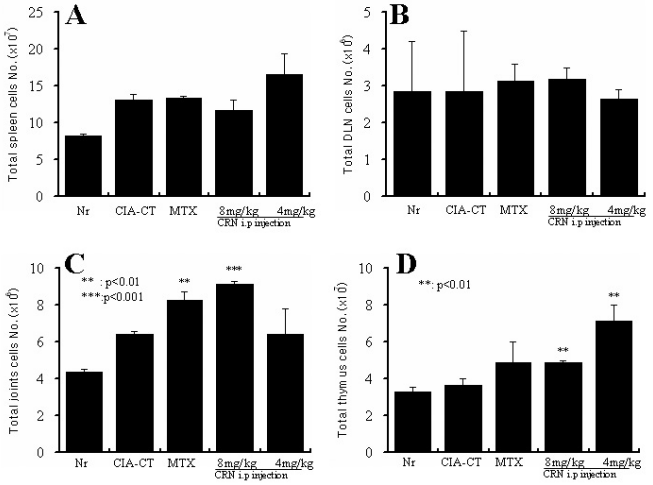

Fig. 4. The effect of CRN on the total cellnumber of spleen, DLN, paw joint, and thymus in CIA mice.

말초혈액단핵구, 림프, 관절 및 흉선세포의 형광유세포 분석

CIA생쥐모델에 4주간 MTX, CRN-8와 CRN-4를 투여한 후 각 기관과 조직에서 면역세포를 분리하여 면역형광염색으로 표지하여 FACS로 분석하였다.

말초혈액단핵구에서 형광유세포의 분석

Fig. 5(upper panel)에서와 같이 PBMC에서 CD3e 세포와 CD19 세포를 분석한 결과, 정상군에 비하여 대조군의 CD3e T 활성세포수가 약 33% 감소하였고, MTX와 CRN-8 투여군에서는 대조군에 비하여 활성세포수가 증가하였지만 유의성은 없었으나, CRN-4투여군은 유의하게 증가하는 경향을 나타냈다 ($p<0.01$).

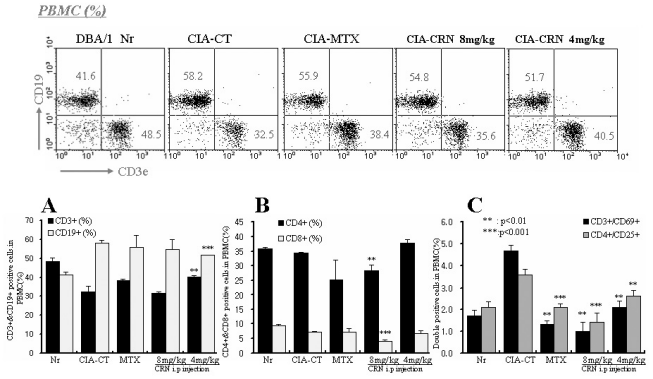

Fig. 5. Effects of MTX, and CRN on the percentage of immune cell content in PBMC in CIA mice.

또한 CD19인 B세포는 T세포에 비례하여 증가와 감소를 나타내었다. 즉, Fig. 5A와 B에서 나타난 바와 같이 CD3e 세포나 CD19세포는 대조군에 비하여 MTX와 CRN-8 투여군에서는 차이가 없었으나, CRN-4 투여군은 CD3e 세포는 오히려 증가하였고CD19세포는 감소하였다. 그리고 CD4 세포나 CD8 세포 모두 대조군에 비하여 CRN-8 투여군에서 감소하였다($p<0.01$), $p<0.001$). 그러나 Fig. 5C에 나타나듯이 $CD4^+/CD25^+$와 $CD3^+/CD69^+$ 세포는 정상군에 비하여 대조군이 2배 이상 현저히 증가하였고, MTX, CRN-8과 CRN-4 투여군에서는 대조군에 비하여 $CD4^+/CD25^+$와 $CD3^+/CD69^+$의 활성세포수가 유의성 있게 뚜렷이 감소하였다($p<0.01$), $p<0.001$)(Fig. 5). 이러한 결과는 CII 항원에 대한 반응과 염증에 의한 염증세포의 활성화로 대조군의 세포수가 증가되었고, 총 CRN의 투여로 관절염 생쥐의 염증면역 반응이 억제되어 세포수의 감소하는 것으로 생각된다.

림프에서 형광유세포 분석

림프에서 총세포수를 적용한 총 절대세포수는Fig. 6A, B와 C에 나타나듯이 CD3e세포나 CD19세포, CD4세포나 CD8세포, 그리고 $CD4^+/CD25^+$세포 모두 대조군에 비하여 MTX와 CRN-4 투여군에서 큰 차이가 나타나지 않았다. 그러나 Fig. 6C에 나타난 바와 같이 $CD3^+/CD69^+$ 총 절대세포수는 정상군에 비하여 대조군에서 현저히 증가하였고, MTX와 CRN-8 투여군에서는 대조군에 비하여 $CD3^+/CD69^+$ 총 절대세포수가 뚜렷하게 감소하였다(Fig. 6).

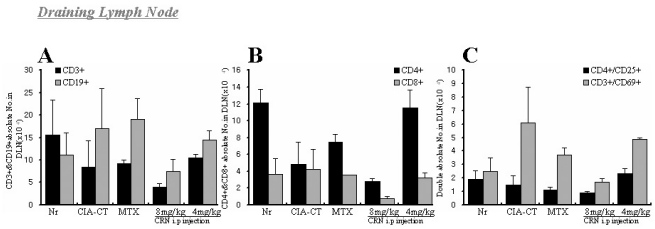

Fig. 6. Effects of MTX, CRN on the changes of total absolute numbers in DLN in CIA mice.

비장에서 형광유세포의 분석

비장에서 총세포수를 적용한 총 절대세포수는 Fig. 7A, B와 C에 나타나듯이 CD3e세포나 CD19세포, CD4세포나 CD8세포 그리고 $CD4^+/CD25^+$세포에서 모두 대조군에 비하여 MTX와 CRN-8 투여군에서 큰 차이가 나타나지 않았다. 그러나 CRN-4 투여군에서는 $CD4^+$세포가 대조군에 비하여 증가하였다.

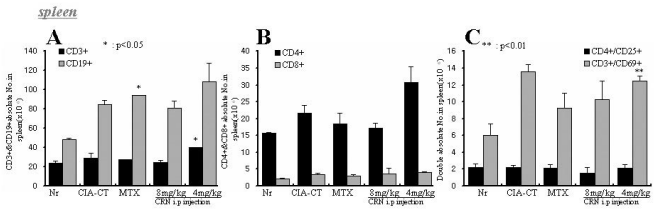

Fig. 7. Effects of MTX, CRN on the changes of total absolute numbers in spleen in CIA mice.

그리고 Fig. 7C에 나타난 바와 같이 $CD3^+/CD69^+$ 세포의 총 절대세포수 에서는 정상군에 비하여 대조군이 현저히 증가하였고, MTX와 CRN-8 투여군에서는 대조군에 비하여 $CD3^+/CD69^+$ 세포에서는 총 절대세포수가 감소하였다(Fig. 7).

흉선에서 형광유세포의 분석

흉선에서 총세포수를 적용한 총 절대세포수는 Fig. 8A와 B에 나타난 바와 같이 $CD4^+/CD8^+$세포 그리고 $CD4^+/CD25^+$세포는 정상군에 비하여 대조군과 MTX, CRN군 모두 증가하였다. 특히 $CD4^+/CD25^+$의 총 절대세포수는 정상군이나 대조군에 비하여 CRN-4와 CRN-8 투여군 모두 유의성 있게 증가하였다 ($p<0.001$)(Fig. 8).

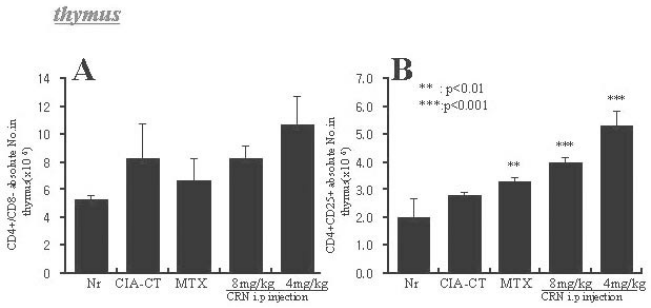

Fig. 8. Effects of MTX, CRN on the change of total absolute numbers in thymus in CIA mice.

관절에서 형광유세포의 분석

관절에서 $CD11b^+/Gr-1^+$세포를 분석한 결과, 정상군에 비하여 대조군의 $CD11b^+/Gr-1^+$활성세포수가 약 14.7배 증가하였고, MTX투여군은 대조군에 비하여 감소하였다. 또한 CRN-8과 CRN-4에서는 대조군에 비하여 활성세포수가 각각 30.1%, 8.9% 감소하였다. 관절에서 총세포수를 적용한 총 절대세포수는 Fig. 9A와 B에서 나타난 바와 같이 $CD11b^+/Gr-1^+$세포에서는 CRN-8($p<0.01$)과 CRN-4($p<0.05$) 투여군에서 유의성 있게 감소하였고, $CD3e^+$ 총 절대세포수는 대조군에 비하여 MTX($p<0.001$), CRN-8($p<0.01$)과 CRN-4 투여군($p<0.001$)에서 유의성 있게 감소하였다(Fig. 9).

적 요

본 연구에서는 택칠에서 분리된 CRN(corilagin)이 류마티스성 관절염 치료제로 사용될 수 있는가능성을 조사하기 위하여 류마티스성 관절염의 동물 모델인 CIA(collagen induced arthritis) 생쥐에 CRN을 복강 투여하여 CIA의 발병률 및 관절염 지수 등에 대한 효과를 관찰하여 다음과 같은 결과를 얻었다.

택칠에서 분리한 corilagin을 관절염 유발 생쥐에게 투여한 결과, 관절염의 발병진행이 억제되고 관절염 지수가 감소되는 것을 확인하였다.

세포 조직학적 관찰을 통하여 염증성 세포들이 현저하게 줄어들고, 관절강이 잘 확보되었으며, pannus의 형성이 보이지 않고 연골 또한 잘 보호되어져 있음을 확인하였다.

관절염 유발 생쥐의 형광유세포 분석결과 각 조직에 침윤되는 염증세포가 감소하였다.

인용문헌

Ahn B.T. and K.S. Lee. 1996. Phenolic compounds from *Euphorbia ebracteolata*. Kor. J. Pharmacogn 27: 136-141.

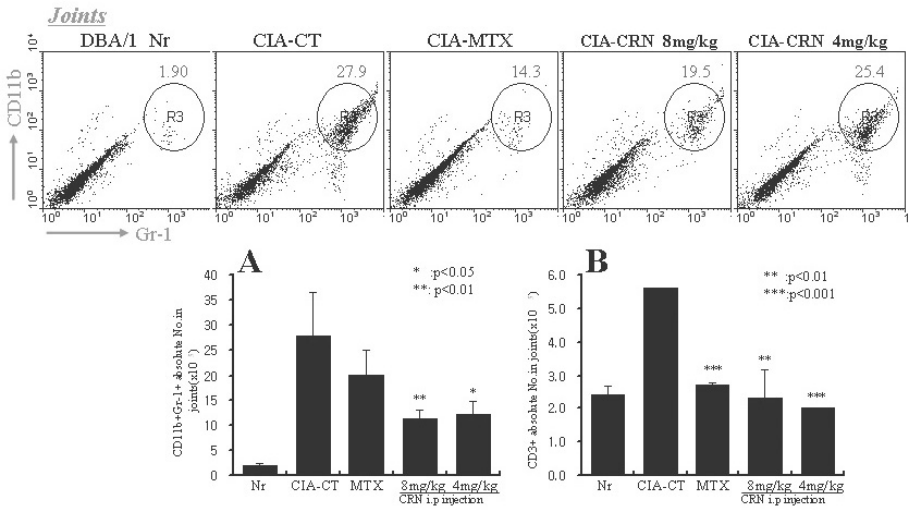

Fig. 9. Effects of MTX, and CRN on the percentage of CD11b/Gr-1 gated cells and changes of total absolute numbers in joints in CIA mice.

Ahn B.T. and S.S. Kang. 1996. Phenolic compounds from aerial parks of *Euphobia pekinensis* (II). Kor. J. Pharmacogn 27: 142-145.

Ahn B.T., B.K. Zhang, S.C. Lee, J.G. Kim, J.S. Ro and K.S. Lee. 1996. Phenolic compounds of aerial parts of *Euphorbia pekinensis*. Yakhak Hoeji 40: 170-176.

Duan, W., Y. Yu and L. Zhang. 2005. Anti-atherogenic effects of *Phyllanthus emblica* associated with corilagin and its analogue. Yakugaku Zasshi, 125(7): 587-591.

Gaudreault, R., M.A. Whitehead and Theo G.M. van de Ven. 2006. Molecular orbital studies of gas-phase interactions between complex molecules. Phys. Chem. A 110: 3692-3702.

Lee, S.H., T. Tanaka., G. Nonaka and I. Nishioka. 1991. Tannins and relate compounds. CV. monomeric and dimeric hydrolyzable tannins having a dihydrohexahydroxydiphenoyl group, supinanin, euphorscopin, euphorhelin and jolkianin, from *Euphorbia* species. Chem.Pharm. Bull. 39: 630-638.

Masturah, M., H. Masitah, R.W.D. Wan., S. Har-charan and M.J. Jamaliah. 2006. Extraction of hydrolysable tannins from *Phyllanthus niruri* Linn.: Purification Technology: 1-10.

Nuchanart, R., W. Luksamee, N.T. Richard and S. Jutamaad. 2005. Identification and quantification of polyphenolic compounds in longan (*Euphoria longana* Lam.) Fruit J. Agric. Food Chem. 53: 1387-1392.

Nuchanart, R., S. Somkid., W. Luksamee., M. Chulabhorn., R. Mathuros and S. Jutamaad. 2006. Evaluation of free radical scavenging and antityrosinase activities of standardized longan fruit extract. Food and Chemical Toxicology, 1-9.

Zhang, W. and Y.W. Guo. 2006. Chemical studies on the constituents of the Chinese Medicinal Herb *Euphorbia helioscopia* L. Chem. Pharm. Bull. 54(7): 1037-1039.

Zhang, Y.J., T. Nagao., T. Tanaka., C.R. Yang., H. Okabe and I. Kouno. 2004. Antiproliferative activity of the main constituents from *Phyllanthus emblica*. Biol. Pharm. Bull. 27(2): 251-255.

박성희, 김정아, 허광화, 이종구, 최지영, 오인석, 손애량, 정시련, 이승호. 2005. 암대극의 5α-reductase활성 억제물질. 생약학회지 36(1), 9-16.

전통의학연구소. 2000, 동양의학대사전, 성보사. 서울

(접수일 2008. 6. 2 ; 수락일 2008. 8. 14)