

증례

## 경향통 치료에 있어 T형 침도침 기술을 활용한 증례보고

이건목\* · 김도호\* · 김현욱\* · 조은희\* · 임병철\* · 김형수\*\* ·  
이재규\*\* · 이경희\*\* · 이건휘\*\*\*

\*원광대학교 한의과대학 침구학교실

\*\*원광대학교 산본병원

\*\*\*원광대학교 공과대학 기계공학부

### Abstract

#### The Clinical Study on the Effect of T-shaped Acupotomy in Neck Pain

Lee Geon-mok\*, Kim Do-ho\*, Kim Hyun-wook\*, Cho Eun-hee\*, Lim Byung-chuel\*,  
Kim Hyung-soo\*\*, Lee Jae-kyoo\*\*, Yi Kyung-hee\*\* and Lee Geon-hui\*\*\*

\*Dept. of Acupuncture and Moxibustion, College of Oriental Medicine, Wonkwang University

\*\*San-bon Hospital, Wonkwang University

\*\*\*Dept. of Mechanical Engineering, College of Engineering of Wonkwang University

Objective : The purpose of this study is to report the effect of T-shaped acupotomy for patients with Neck pain.

Methods : We treated 16 patients who have Neck pain with T-shaped acupotomy.

Results : It was effective to 14 patients among the 16 patients.

Conclusions : This study demonstrate that T-shaped acupotomy useful effect on Neck pain. As though we had not wide expience in this treatment, more research is needed.

Key words : T-shaped acupotomy, Neck pain, Cervical HIVD

## I. 서론

경추는 정상에서 전만곡 상태로 굽어 있는 부위로

일상의 자세가 거의 직립위이기 때문에 체중 부하를 많이 받아 기계적인 마모가 심하고 척추 중 운동 범위도 가장 큰 부위이므로 연령이 증가함에 따라 퇴행성 변화가 나타나기 쉽고, 또한 경한 외상에도 쉽게

\* 이 논문은 2008학년도 원광대학교 교내연구비 지원에 의해 연구되었음

· 접수 : 2008. 7. 18. · 수정 : 2008. 7. 21. · 채택 : 2008. 7. 21.

· 교신저자 : 이건목, 경기도 군포시 산본동 1126-1 원광대학교 산본한방병원 침구과

Tel. 031-390-2676 E-mail : geonmok@wonkwang.ac.kr

손상을 받을 수 있다. 경추에 퇴행성 변화가 있는 환자가 초진시에 다른 곳으로 전달되는 관련통만을 호소하는 경우가 상당히 많다. 따라서 연령의 증가로 일어나는 경추부의 퇴행성 변화를 잘 이해하고 이로 인하여 야기되는 일련의 증상들에 대하여 그 원인을 구명하여 적절한 처치가 필요함은 물론, 동일 부위에 동통 및 관련통을 나타내는 질환들과 감별을 요한다<sup>1)</sup>.

보통 경부의 신경근 병변의 3가지 증상은 일측의 경부 동통과 상완부의 방사통, 수부나 수지의 지각이상이다. 경부의 동통은 주로 목덜미 부위의 동통과 견갑 상부의 동통, 견갑간 또는 견갑부의 동통을 호소한다. 초진시 환자의 약 93%는 경부 동통을 호소하며, 상완부의 동통은 93%, 손가락의 저린감은 약 83%에서 보인다. 대개 초진시 보이던 경부 동통이 다른 증상으로 발전하는데 걸린다고 하며, 주로 침범되는 신경근은 C7, C6, C8, C5의 순서이다<sup>2)</sup>.

한의학에서는 경항통이란 頸項痛, 項強, 頭項強痛, 項強痛, 痺證, 落沈 등에 속하는데 주로 外傷, 勞損, 感風寒濕邪, 직업성 스트레스로 인하여 脈絡不通, 氣血運行不暢, 經絡瘀阻되어 근골 관절에 동통과 마목을 나타내는 것으로 보고 있으며, 기타 肝腎虛나 선천적 기형으로 인하기도 한다<sup>3,4)</sup>.

경항통 치료에 있어 침도침 기술을 이용하는 것은 그 효과가 높고, 비용이 저렴하고 조작이 간편하여 경항통 치료의 주요 방법 중 하나이다. 그러나 압통점에 침도침 기술을 하는 것은 효율성은 좋으나 치료율이 낮다는 보고가 있다<sup>5)</sup>. 따라서 본원 내원 환자들 중 경항통을 주소로 호소하는 환자를 대상으로 T형 침도침 기술을 시행하여 16례 중 효과를 얻었기에 그 결과 및 T형 침구침기술 방법에 대해 논하고자 한다.

## II. 대상 및 방법

### 1. 대상

2008년 3월부터 7월까지 원광대학교 산본한방병원을 내원하거나 입원한 환자들 중 경항통을 주소로 하는 환자를 대상으로 하였으며 시술자는 시술 전에 환자에게 침도침 시술에 대하여 충분히 설명하였으며 이에 동의를 한 환자에 한하여 침도침 시술을 하였다.

### 2. 치료방법<sup>5)</sup>

#### 1) 체위

환자는 침대에 옆드려서 머리를 숙인다.

#### 2) 체표 정위<sup>5-7)</sup>

후두융기를 중심으로 횡으로 5개의 점을 잇는 선을 그린다. 두개골 상향선(Superior nuchal line) 위쪽으로 양측방 2.5cm에 2개의 점을 잡고, 다시 각 외방 2.5cm에 각 1개씩 점을 잡는다. 이 5개의 점이 향인대(Nuchal ligament)의 종지점, 승모근(Trapezius muscle)의 기시점, 頭半棘筋(musculus semispinalis capitis)의 종지점, 頭最長筋(musculus semispinalis capitis) 종지점, 흉쇄유돌근의 후내측 종지점이다. 수직으로 5개의 점을 C3-C7 극돌기 정점에 잡는다. 이 5개의 점은 향인대, 두관상근, 승모근과 경관상근 등 연부조직의 기시점이다(Fig. 1).

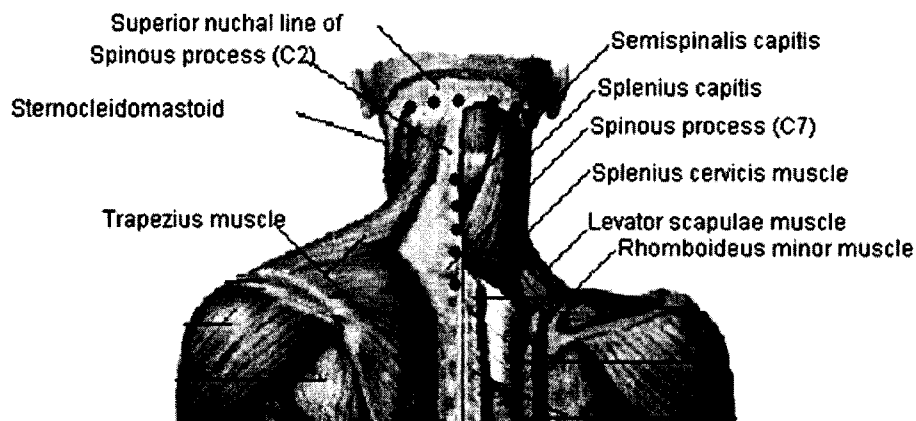


Fig. 1. T형 침도침 기술을 위한 체표정위 표시도

### 3) 침도침 조작방법(Fig. 2)<sup>5-7)</sup>

① 횡선 제1지에 침도침을 찔러서 항인대의 종지점, 승모근의 기시점, 두반극근의 종지점을 절개한다. 시술자는 손으로 침도침을 잡고 침도침의 침끝을 인체의 線軸에 일치시키고 침도침의 체부를 45° 다리 쪽으로 기울여서, 외후두융기에 수직이 되도록 한다.

상향선(superior nuchal line)상의 후두융기 두피위를 엄지손가락으로 누르고 엄지손가락의 背側부터 침도침을 자입한다. 침도침이 상향선의 골면 뒤쪽에 도달하도록 하되 침도침의 끝이 90°를 이루도록 하고, 2-3刀로 끊어내는데 범위가 0.5cm를 넘지 않도록 한다. 그 후 침도침을 피하조직까지 뽑아서 좌우를 향하여 45° 각도로 상향선 하방 0.5cm까지 도달시키고, 2-3刀로 끊어내는데 범위가 0.5cm를 넘지 않도록 하여 승모근의 기시점과 두반극근의 종지점을 절개시킨다.

② 횡선 양측의 제2지 침점은 제1지 침점의 각각 좌우방 2.5cm에 있는 두 점이다. 이 양측 제2지 침점에 침도침을 찔러서 항인대 부위의 종지점을 절개한다. 시술자는 손으로 침도침을 잡고, 침도침의 끝을 인체의 線軸에 일치시키고 침도침의 체부를 다리 쪽으로 45° 기울여 침끝에 수직이 되도록 한다. 엄지손가락으로 상향선의 침도침(針刀点)을 누르고 엄지손가락의 背側부터 침도침을 자입한다. 침도침이 상향선 골면 뒤쪽에 도달하도록 하되 침도침의 끝이 90°를 이루도록 하고, 2-3刀로 끊어내는데 그 범위가 0.5cm를 넘지 않아야 한다.

③ 횡선 양측 제3지 침점은 제2지 침점의 각각 좌우방 2.5cm에 있는 두 점이다. 이 양측 제3지 침점에 침도침을 찔러서 두판상근 종지점, 홍쇄유돌근 종지점, 두최장근 종지점을 절개한다. 시술자는 손으로 침도침을 잡고, 침도침의 끝을 인체의 線軸에 일치시키고 침도침의 체부를 다리 쪽으로 45° 기울여 침끝에 수직이 되도록 한다. 엄지손가락으로 상향선의 침도침을 누르고 엄지손가락의 背側부터 침도침을 자입한다. 침도침이 상향선 골면 뒤쪽에 도달하도록 한 후 다시 아래쪽을 향하여 하향선(Inferior nuchal line)에 자입한다. 침도침의 끝이 90°를 이루도록 하고 2-3刀로 끊어내는데 그 범위가 0.5cm를 넘지 않아야 한다.

④ 수직선 제1-5지 침점에 침도침을 찔러서 C3-C7 항인대 기시점, 두판상근 기시점, 승모근 기시점, 경관상근 기시점과 극간 인대까지 절개한다. 시술자는 손으로 침도침을 잡고, 침도침의 끝을 인체의 線軸에 일치시키고 침도침의 체부를 머리 쪽으로 45° 기울이고, 극돌기와 60°를 이루게 한다. 침도침을 곧게 극돌기 정점의 골면까지 넣고 2-3刀 횡으로 끊어내는데 범위는 0.5cm를 넘지 않아야 한다. 그 후에 침도침을 퇴행시켜 극돌기 정점의 상연에 이르게 하고, 침도침의 체부를 점차 다리 쪽을 향해 기울여 경추 극돌기 주행방향과 일치하게 한 후 침도침의 끝을 90°로 하여 극돌기 상연을 따라 2刀를 안에서 자르되 범위는 0.5cm를 넘지 않게 하여 극간인대를 자른다.

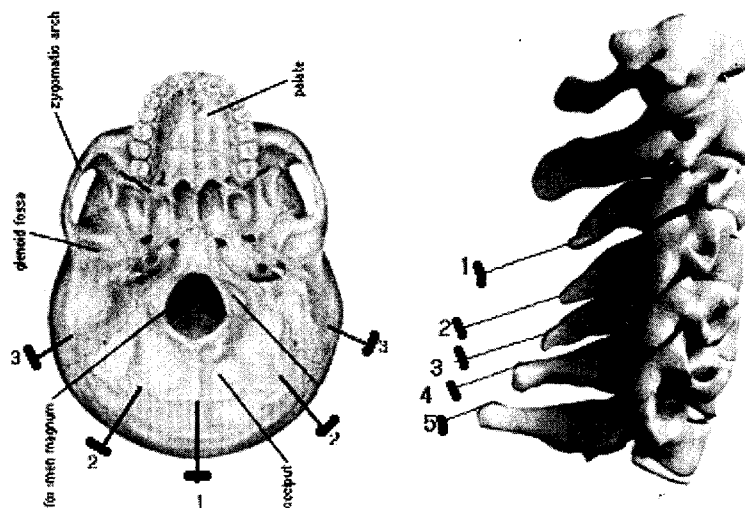


Fig. 2. T형 침도침 기술을 위한 표시도

#### 4) 치료 도구

침도는 I-4형을 사용하였으며 전체길이 7cm, 鍼柄길이 2cm, 鍼體길이 5cm이며 鍼體는 원주형에 직경이 1mm이고 鍼尖에 편평한 날이 붙어 있고 날끝선은 0.8mm이다.

#### 5) 주의사항

경부는 혈관들이 많고, 복잡하게 맺히고 얽혀있는데 그 해부관계에 대한 대처가 익숙하지 않을 수 있기 때문에 침도침을 시술함에 있어 신중을 기해야 하며 후유증이 발생하지 않도록 해야 하며, 시술자가 경부의 해부구조, 신경과 혈관 주행방향 등에 능숙하게 침도침 조작을 골면상으로 고르게 진행하여 안정성을 확보해야 한다<sup>8)</sup>.

### 3. 치료효과의 평가<sup>9)</sup>

① 우수한 효과 : 경부와 지체(肢體)가 정상으로 회복되어 일상 활동이 가능하다.

② 유효 : 증상이 개선되고, 경부, 견부, 배부의 통증이 감소되고 신체 활동이 개선되었다.

③ 무효 : 증상의 개선이 없다.

#### 3) 주소증

경항통, 좌측 1, 2, 3지 심한 통증과 마목감

#### 4) 발병일

2007년 5월 14일

#### 5) 현병력

현 60세 남자 환자로 2007년 5월 14일 사무실에서 일하다 갑자기 좌측 1, 2, 3지에 심한 통증 발생 후 통원치료 받던 환자로 침치료 후에도 통증의 호전 및 악화가 반복되어 적극적인 치료를 위해 침도침 시술을 받기로 함.

#### 6) 치료경과

2007년 5월 15일부터 지속적인 외래 통원치료를 받던 환자로 좌측 1, 2, 3지의 저림 및 통증 증상이 주소이다. 통증이 호전되었다가 2007년 12월 2일경 통증이 다시 심해져 지속적인 통원치료를 받았으나 큰 호전을 보지 못하였다. 2008년 6월 12일 T형 침도침 요법을 시행하여 1달 경과 관찰하였으며 경항통 및 3지의 마목감은 완전 소실되었으며 1, 2지의 마목감은 미약하게 남아 있었다.

## III. 증 례

### 1. 대표 증례

#### 1) 환자

윤OO 남자, 60세

#### 2) 진단명

2007년 12월 06월 C-spine MRI상 HCD C6/7 extrusion Lt. 진단을 받았다(Fig. 3).

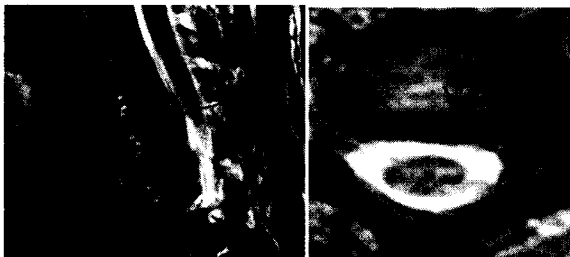

Fig. 3. Sagittal and axial C-spine MRI(level C6/7)

## IV. 고 찰

경항통은 목의 전부에 해당하는 頸과 후부에 해당하는 項의 동통으로 경항부의 운동범위 제한이나 국소부위 압통 및 견갑부나 상지방사통을 특징으로 하고 있다. 최근에 현대인의 정신적 스트레스와 컴퓨터 과사용 및 교통사고 등으로 인하여 임상에서 흔히 접하게 되는 질환 중의 하나이다<sup>10)</sup>.

서양의학적으로는 경추추간판탈출증, 경부염좌, 경부척추증, 경부척수종양, 사경증, 사경성긴장 등이 경항통에 속하며<sup>11)</sup>, 치료법으로는 약물치료, 안정요법, 근력강화운동, 물리치료요법 등이 있다<sup>12)</sup>. 한의학의 경항통 치료는 보존적 요법에 해당하는 것으로 변증에 따른 한약치료, 침구치료, 추나치료, 운동요법 등이 있으나 침도침 시술에 대한 연구는 아직 미미한 실정이다. 이에 저자는 경항통의 침도침 시술에 대한 개요와 방법 등을 상세히 소개하는 바이다.

침도침 시술은 한의학의 침법과 서양의학의 수술

이 결합된 형태의 새로운 치료법으로, 치료 기전은 조직의 유착을 박리하여 원래의 동적 상태로 회복시켜 주는 것으로 회복된 조직은 활동 시 자유롭게 체내에서 위치를 변화할 수 있게 된다. 동시에 병소 부위를 소통시켜 기혈을 순조롭게 통하게 한다. 막힌 것이 소통되고 기혈이 순조롭게 통하여 동통이 제거되고 기능이 회복된다<sup>13)</sup>.

침도침 기술은 조작방법이 간단하고 조직 손상이 적으며 개방성 수술에 비하여 감염도 잘 일어나지 않으며, 환자가 느끼는 통증과 공포감도 비교적 덜하다. 또한 치료시간과 치료과정도 비교적 짧아 정확한 병변의 위치와 그에 따른 해부학적 지식만 있다면 비교적 쉽고 안전하게 시행될 수 있다는 장점을 지니고 있다<sup>14)</sup>.

만성 연조직 손상 경향통의 병리적 틀에 의거하여 본원에서는 T형 침도침을 이용한 기술을 계획하였다. 이러한 기술은 동태 평형 실조가 경향통의 기저 원인이 되며, 힘의 평형실조가 동태평행실조의 결과라는 사고에 기초하는 것이다. 경향통의 최종 원인은 연부조직의 문제이며, 골관절 병변은 연부조직의 손상이 심해진 단계로서 골관절에 그 보상반응이 나타나는 것이다. 압통점에 대한 침도침 치료는 단지 국부에만 해당하는 치료로써, 통증을 완화시킨다<sup>5)</sup>. T형 침도침을 이용한 방법은 주요 경향통 병변 부위 즉 두부, 경부, 견부의 연부조직 부착점의 유착, 반흔, 연축과 경결을 헐겁게 풀어주는 것이다. 경부의 후면과 측면의 주요 연부조직 손상의 절개가 끝나면, 항인대 기시점의 기술을 하는데 항인대 기시점뿐만 아니라, 동시에 두관상근 기시점, 승모근 기시점, 경관상근의 기시점 및 극간인대를 함께 절개한다. 항인대 종지점의 절개는 항인대 종지점을 절개하는 것 뿐 아니라 승모근의 기시점, 두반극근, 추침근, 두최장근과 흉쇄유돌근의 후측 종지점까지 절개하며, 두경부의 신경까지 치료한다. 경향통 치료는 이와 같은 기초 위에 침도침요법과 수기법, 또한 약물치료를 통해 국부 혈액순환을 촉진시키고, 대사산물의 흡수를 촉진시켜 치료한다<sup>15)</sup>.

이에 원광대학교 산본한방병원에 내원하거나 입원 중인 환자 중 경향통이 주소인 16명의 환자를 대상으로 침도침 기술을 시행하였다. 본 16명의 환자는 남자 8명, 여자 8명이었으며 연령별 분포는 20-30세 1명, 41-50세 3명, 51-60세 9명, 61세 이상 3명이었다. 병정(病程)은 3개월에서 40년이다. 본 16례의 추적기간은 1-6개월이며, 우수한 효과 10례, 유효 4례, 무효는 2례를 보였다.

T형 침도침 기술은 만성연부조직의 손상 병리를 이용하여 경향통을 치료하는 방법으로 이는 “以痛爲輪”에 따른 압통점 치료뿐 아니라, 경향통 병리의 진행에 따라 정체(整體)적으로 치료하는 고도의 방법으로써 침도침의 기초이론을 더욱 완전하게 보충할 것으로 기대되는 치료방법이다. T형 침도침 기술은 기억하기 쉽고, 응용이 용이하므로 추후 경향통의 치료율을 높이고, 재발생률을 낮추는 중요한 역할을 할 것으로 기대되는 방법이다<sup>16)</sup>.

이상 경향통의 침도침술에 있어 T형 침도침 기술의 결과 유효한 결과가 관찰되어 경향통 치료에 있어 효과적 치료가 될 수 있는 가능성이 나타났다. 하지만 대상 환자가 적으며 장기적 추적조사가 이루어지지 못한 점, 통증의 객관적 평가가 부족한 점은 아쉬운 점으로 남는다. 앞으로 경향통에 대한 기존 침도침 기술 및 다른 치료 방법과의 비교 연구 및 대조군을 이용한 비교 연구가 필요하리라 사료되며 이러한 치료 기술에 대한 지속적인 연구를 기대하는 바이다.

## V. 결 론

경향통을 호소하는 16명의 환자에게 T형 침도침 요법을 시술하였다.

1. 16례 중 10례에서 우수한 효과를 보였고, 4례에서 유효한 효과를 보였다. 2례에서 무효를 보였다.
2. T형 침도침 요법은 압통점만을 시술하는 것에 비해 효과적으로 알려져 있으며 기억하기가 쉽고 치료가 용이한 장점이 있다.
3. 이를 토대로 보다 적극적으로 침도침 기술을 활용할 수 있을 것으로 사료되지만, 대조군이 없었던 점과 다른 치료법과의 비교 고찰을 시행하지 못한 것은 아쉬운 점으로 남아 있다. 앞으로 침도침 기술이 여러 방면에서 보다 효과적으로 적용될 수 있도록 지속적인 임상연구가 필요할 것으로 사료된다.

## VI. 참고문헌

1. 문명상, 김인, 한인형. 경추 골극형성증에 대한 임

- 상적 고찰. 대한정형외과학회지. 1973 ; 8(1) : 29-35.
2. Tanaka Y, Kokubun S and Sato T. Cervical radiculopathy and its unsolved problems, Currents Orthopedics. Harcourt Brace & Co. Ltd. 1998 ; 12 : 1-6.
3. 이은용, 이승렬. 항통을 주소로 입원 치료한 환자 25례에 대한 임상적 고찰. 대한침구학회지. 1998 ; 15(2) : 384-5, 401-2.
4. 전국한의과대학 재활의학과학교실. 동의재활의학과학. 서원당. 1995 : 303-6.
5. 張天民, 吳緒平. “T”型針刀整體松解術治療頸椎病. 湖北:科學之友雜誌社. 2008 : 29-30.
6. 張天民 主編. 《分部疾病針刀治療叢書—針刀治療頭頸部疾病》. 北京 : 中國醫藥科技出版社. 2008 : 247.
7. 吳緒平, 張天民 主編. 《針刀臨床治療學》. 北京 : 中國醫藥科技出版社. 2007 : 174-5.
8. 吳緒平 主編. 《針刀醫學》. 北京 : 中國中醫藥出版社. 2008 : 168.
9. 朱漢章. 針刀醫學原理. 北京 : 人民衛生出版社. 2002 ; 695.
10. 김경식. 동의임상지침. 서울 : 대성문화사. 1998 : 167.
11. 대한정형외과학회. 정형외과학. 서울 : 최신의학사. 1999 : 431-3, 659-68, 675, 677.
12. 이영진 편. 근골격계 진단 및 치료의 핵심. 한우리. 1999 : 509-23.
13. 한국소침도학회편. 소침도요법. 서울 : 도서출판정담. 2003 : 81-2, 87, 113.
14. 黃龍詳. 中國鍼灸刺灸法通鑒. 青島 : 青島出版社. 1996 : 281-91.
15. 張天民. 頸椎病的針刀診療思路[J]. 湖北中醫學院學報. 2007 : (35)3 : 66.
16. 張天民. 針刀治療神經卡壓綜合症[J]. 中國臨床康復雜誌. 2000 : 11(7) : 402.