

진성 적혈구증다증 환자에서 발현한 Erdheim-Chester Disease 1예

가톨릭대학교 의과대학 내과학교실

김지은, 이현정, 이진국, 윤형규, 송정섭

A Case of Erdheim-Chester Disease Who Has Polycythemia Vera

Ji Eun Kim, M.D., Hyun Jeong Lee, M.D., Chin Kook Rhee, M.D., Hyung Kyu Yoon, M.D., Jeong Sup Song, M.D.

Division of Pulmonary Medicine, St. Mary's Hospital, Department of Internal Medicine, The Catholic University of Korea College of Medicine, Seoul, Korea

Erdheim-Chester disease (ECD) is a rare disease that is characterized by multi-organ involvement of foamy histiocytes. It causes systemic inflammation, and also demonstrates various clinical manifestations and has a poor prognosis. We encountered a case of ECD in a patient that had been treated for underlying polycythemia vera. As far as we know, this is the first reported case worldwide where ECD developed in association with polycythemia vera. A 59-year-old man visited our hospital due to pleuric pain at the right side of the chest. Pleural tissue that was obtained following a thoracoscopic biopsy showed non-Langerhan's cell histiocytosis, suggesting the presence of ECD. The histiocytes stained positively for CD68, but were negative for S-100 and CD1a. The patient also complained of pain at both hips and the right shoulder area. An X-ray and magnetic resonance image demonstrated that the lesion showed sclerosis and osteolysis in both the proximal femur and right humerus. Treatment was started with prednisolone, and subsequently cyclophosphamide was added. ECD is a very rare multi-systemic disease, and its cause and therapeutic options have not yet been defined. ECD has a poor prognosis. Therefore, we believe that additional case studies are needed prior to the determination of a novel therapy for ECD. (*Tuberc Respir Dis* 2008;64:224-229)

Key Words: Erdheim-Chester disease, Polycythemia vera, Bone pain

서 론

Erdheim-Chester disease (ECD)는 1930년 미국 병리학자 Edheim과 Chester에 의해 처음 보고되었으며, 1972년 Jaffe에 의해 Erdheim-Chester disease라는 용어로 사용된 질환으로 뼈, 심장, 폐, 후복강, 피부, 중추신경계 및 기타 조직에 황색 육아종의 침범을 보이는 전신질환이다. 과거에는 악성조직구증에 포함하여 분류해왔으나 장골에서의 특징적인 대칭적 병변소견과 랑게르한스 과립 및 S-100 항체가 조직구에 없음을 들어 독립적인 원발성 포식세포 장애로 정의한다¹. 현재까지 외국에서는 약 180 사례가 보고되었고² 국내에서는 안구, 골격계, 피부, 후복막강을 침

범한 사례들이 7예가 보고된^{3,6} 매우 드문 전신질환이며 침범장기에 따라 무증상에서 치명적인 경우까지 다양한 임상발현을 보인다⁷. 이에 저자들은 국내에서 처음으로 진성 적혈구증다증 환자에서 발현한 ECD 1예를 경험하였기에 문헌 고찰과 함께 보고하는 바이다.

증 례

환 자: 김○○, 남자 59세

주 소: 내원 2일 전부터 지속되는 오른쪽 흉통

현병력: 내원 2일 전부터 오른쪽 옆구리 통증이 지속되어 응급실 내원하였으며 흉부 방사선 소견상 오른쪽 흉수 소견 보여 이에 대한 검사와 치료를 위해 입원하였다.

과거력: 1998년 9월 타 대학 병원에서 전립선암으로 전립선 제거술과 방사선 치료 병행(5040 cGy/28Fx)하였고, 2003년에서 2004년까지 내분비적 절제 치료시술을 시행하였다. 이후 2005년 5월 본원에서 진성 적혈구증다증을 진단 받고 hydroxyurea 복용 중으로 혈액내과 추적관찰

Address for correspondence: Jeong Sup Song, M.D.

Division of Pulmonary Medicine, St. Mary's Hospital, 62 Yeouido-dong, Yeongdeungpo-gu, Seoul 150-713, Korea
Phone: 82-2-3779-1146, Fax: 82-2-780-3132

E-mail: jssong@catholic.ac.kr

Received: Dec. 3, 2007

Accepted: Feb. 11, 2008

중이었다.

가족력: 특이소견 없었다.

약물 복용력: Hydroxyurea 500~1,500 mg (2005.9.14~2007.7.31)과 2005년부터 고혈압으로 amlodipine 복용 중이었다.

계통학적 문진: 오른쪽 흉통 호소하였고, 전신 피로감과 함께 어깨, 다리의 통증을 호소하였다.

신체진찰 결과: 내원당시 환자의 활력징후는 혈압 130/90 mmHg, 맥박수 100회/분, 호흡수 28회/분, 체온 36.6°C이었다. 급성 병색 소견 띄었으나 의식 및 지남력은 정상이었고 두경부 진찰 소견상 이상 소견은 없었다. 흉

부 이학적 검사에서 오른쪽 폐하부의 호흡음 감소되었으며 수포음 및 흉막 마찰음은 청진되지 않았다. 복부 진찰 소견상 특이소견은 없었고 양 상지와 하지에 압박통은 없었다. 신경학적 검사상 특이소견은 없었다.

검사실 결과: 말초혈액 검사에서 백혈구 9,060/mm³ (중성구 76%, 림프구 14%, 단핵구 6.3% 호산구 3.5%) 혈색소 16.9 g/dl, 혈소판 531,000/mm³이었고, 생화학 검사상 AST/ALT 21/13I U/L, BUN/Cr 8.9/0.97 mg/dl 총단백 7.11 g/dl, 알부민 3.72 g/dl, 총 빌리루빈 0.9 mg/dl, 직접 빌리루빈 0.12 mg/dl, 칼슘 8.8 mg/dl, 인 3.51 mg/dl, 나트륨 139 mEq/L, 칼륨 3.7 mEq/L, LDH 536 IU/L, CPK 64 IU/L로 이상소견 없었으며, 동맥혈가스 검사에서 pH 7.4, PaCO₂ 23.7 mmHg, PaO₂ 92.8 mmHg, HCO₃⁻ 17 mmol/L, O₂ saturation 99%로 정상소견이었고, 적혈구 침강속도 23 mm/h, C-반응성 단백질은 43 mg/dl로 상승되었다. 지질검사 결과 총콜레스테롤/트리글리세라이드/고밀도리포단백질/저밀도리포단백질 155/153/28/94 mg/dl로 고밀도리포단백질의 저하소견 보였다.

우측 늑막액 천자 시행했으며 검사결과 투명한 노란색으로 pH 8, 백혈구 648/mm³ (중성구 3%, 림프구 24%, 호산구 10%, 대식세포 및 단핵구 63%) 적혈구 12,758/mm³로, 늑막액/혈장 단백질 비는 3.8/7.1 (0.53), 늑막액/혈장 LDH 비는 310/536 (0.57)로 삼출액 소견을 보였다. ADA는 10, TB PCR 음성이었다.

방사선 결과: 흉부 X-선 사진에서 우측 흉수 관찰되었으며(Figure 1), 흉부 전산화 단층 촬영에서 소량의 심막 유출액과 대동맥궁과 복부 대동맥의 동맥염, 양측 신장염

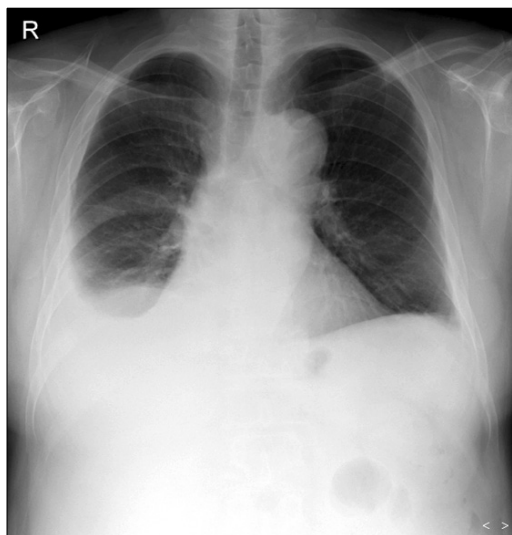


Figure 1. Chest X-ray shows right-sided pleural effusion.

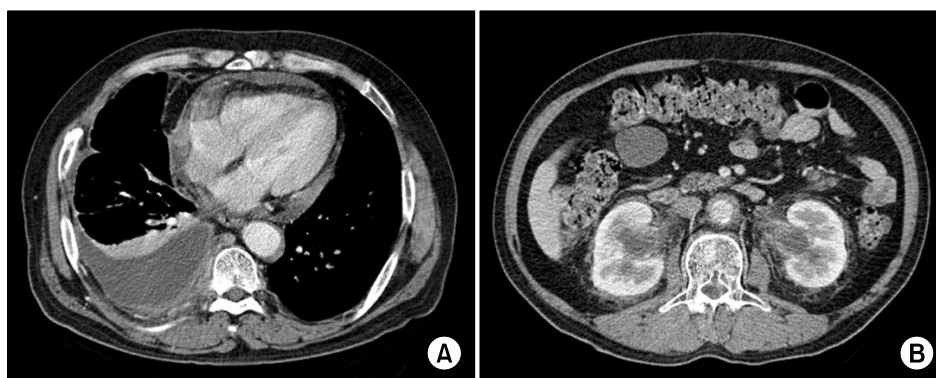


Figure 2. Chest CT shows large amount of right pleural effusion and surrounding pleural thickenings. Small amount of pericardial effusion are also noted (A). Focal wall thickening and enhancement is seen at lateral wall of aorta and bilateral perirenal fat infiltrations combined with bilateral pelvic dilatations are noted which represent bilateral nephritis and mild hydronephritis (B).

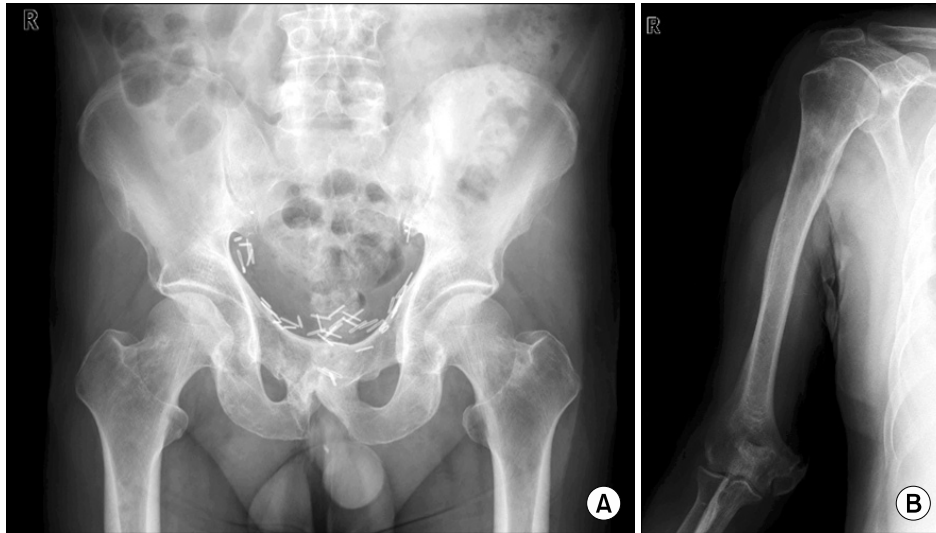


Figure 3. (A) Pelvis X-ray shows ill-defined sclerosis and osteolysis in both pubic bone and proximal femur metadiaphysis, (B) Right humerus AP X-ray also shows diffuse sclerosis in proximal humeral shaft.

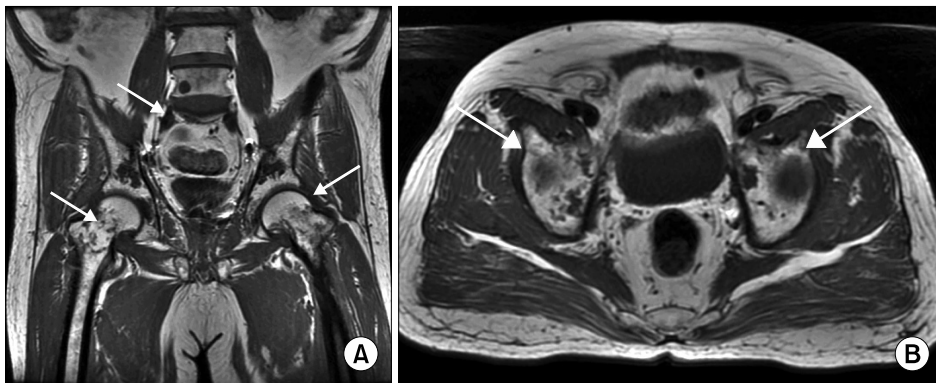


Figure 4. Coronal (A) and axial (B) T-1 wighted pelvic bone MRI shows numerous variable sized (less than 1 cm to 7 cm) round oval to ill-defined patchy marrow signal changes (arrow) involving the L4-5 body and other multiple lesions in pelvic bone, Lesions appear relatively dark signal intensity on T1-wighted image.

과 약간의 수신증 소견이 관찰되었다(Figure 2). 상하지 X선 사진에서 양측 대퇴부 근위부, 좌측 장골, 우측 상완골에 경화성 병변과 골융해성 병변이 함께 관찰되었으며 병적 골절이나 골막 반응은 동반 되지 않았으며 관절액 증가는 없었다(Figure 3). 대퇴골 자기공명영상에서 양측 대퇴골 근위부의 골간단(metaphysis)과 골간부(diaphysis)에서 T1영상에서 골수의 신호 강도가 미만성으로 감소되었으며 T2 강조영상에서 골수의 저신호 및 고신호 강도의 병변이 혼재 되어 있었으며 조영제 주입 후에 골수에 강한 조영증가 소견이 보였다(Figure 4). 이러한 병변은 골단(epiphysis)에서는 관찰되지 않았고, 대퇴골 이외에 요추 4, 5, 장골, 좌골, 치골에서도 관찰 되었으며, 우측

상완골 자기공명영상에서도 상완골과 견갑골에 동일한 소견이 관찰 되었다. 골스캔 검사에서도 병변의 흡수율 증가를 관찰할 수 있었다(Figure 5).

병리 결과: 흡수 세포진 검사상 결핵이나 악성 세포 발견되지 않았으며, 확진 위해 비디오 보조하 흉곽 수술시행, 흉막 생검과 종격동의 조직 검사 시행하였다. 조직검사 결과 지질을 함유한 대식 세포가 미만성으로 침윤된 황색 육아종 소견을 보였다. 면역 조직화학 염색에서 S-100 항체 음성, CD68 염색 양성, CD1a 음성 소견(Figure 6)을 보이고 있어 ECD에 합당한 결과를 보였다.

치료 및 경과: prednisolone 65 mg/day 경구투여 시작하였고, 약 3주 후 심초음파 시행했으며, 그 결과 심수축

구혈률은 60%, 심낭유출액이 전벽 0.5 cm, 후벽 0.9 cm으로 측정되었으며 이외 다른 심벽운동의 이상소견은 보이지 않았다. 약 1주 후 호흡곤란과 사지 동통으로 재입원했다. 동맥혈 가스검사에서 저산소증 없었으며 폐기능 검사 시행하였고, 그 결과 1초간 노력성 호기량 2.5 L (86%),

노력성 폐활량 3.3 L (91%) 비는 77%, 노력성 호기 중간유량 64%로 말초 소기도 폐쇄성 질환소견 보였으나 폐확산능은 84%로 정상이었다.

추적 관찰한 흉부 전산화 단층촬영 결과 이전과 비교해 보았을 때 흉막의 비후와 양측 폐실질의 말초에 미세결절이 새로 증가되었다. 한편 당뇨 발현되어, prednisolone 30 mg로 감량 후 cyclophosphamide 100 mg/day 추가하였고 현재 추적관찰 중이다.

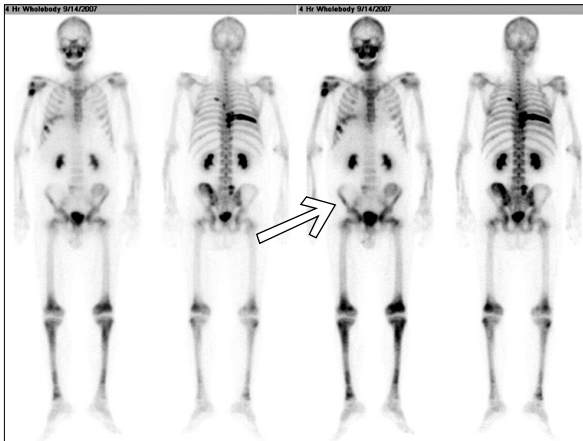

Figure 5. Bone scan shows multifocal hot uptake in right humeral neck, right side of L5-S1 vertebrae, right 7th-9th costovertebral junction areas, left iliac bone, and left 5th posterior rib. A focal hot uptake in right humeral head, and right 7th axillary rib is again seen. Periarticular areas of bi-lateral hips show increased activity.

고 찰

ECD는 현재까지 원발성 포식세포 장애라는 것 외에 정확한 병인론이 밝혀지지 않았으며, 악성조직구증과는 독립된 질환으로 정의되고 있다¹. 진단은 특징적인 골 병변과 함께 전신 장기에 황색 육아종의 침범으로, 침범된 장기의 조직검사와 면역조직염색을 통해 확진된다. 본 증례의 경우 폐막의 조직검사에서 황색 육아종이 관찰되었고, 특수염색 결과 S-100 음성, CD68 양성, CD1a 음성으로 ECD를 확진 할 수 있었다^{8,9}.

특징적인 골 병변은 대부분의 경우 하지에서 나타나며 장골의 골간단(metaphysis) 및 골간부(diaphysis)에서 대칭적으로 피질의 경화성 및 용해성 소견을 보인다¹⁰. 신경계, 안구, 피부, 폐, 심장, 후복막, 간, 비장, 췌장, 담관,

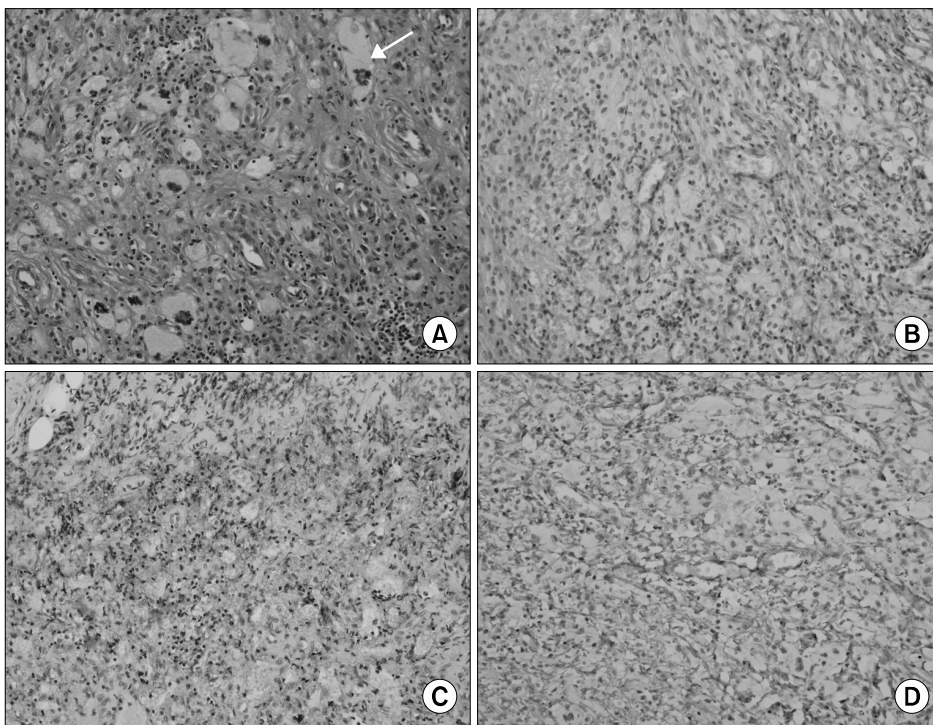


Figure 6. Pleural biopsy, (A) there are diffuse lipid-laden histiocyte infiltration, and Touton-type multinucleated eosinophilic giant cell (arrow) (H&E stain, $\times 200$). (B) Immunohistochemical staining of S-100 protein reveals cytoplasmic staining only few macrophages (S-100, $\times 200$). (C) Immunohistochemical staining of CD68 demonstrates strong positive, expressed as brown color in most macrophages (CD-68, $\times 200$). (D) Immunohistochemical staining of CD1a reveals negative result (CD1a, $\times 200$).

부신, 전신혈관 등을 침범함으로써 다양한 전신증상으로 나타내게 되는데, 연구된 바에 의하면 가장 흔한 증상은 하지의 골통증이고, 심장막 삼출, 신경학적 증상, 요붕증, 수신증, 후복막 섬유화, 간질성 폐침윤, 안와후부 종괴 및 안검의 황색관종, 간이나 비장의 비대 등 거의 모든 장기에 침윤에 의한 증상을 보인다고 한다^{7,11}. 본 증례의 경우 침범부위의 골통이 있었으며 단순 방사선 촬영과 자기공명영상에서 ECD의 특징적인 골 병변을 관찰할 수 있었다. 이 외 타 장기의 침범증상으로는 시력저하와 이명 호소했으나 시력검사, 청력검사상 저하 소견 없었다. 흉수로 인해 처음 진단적 접근이 이루어졌으나 폐실질의 침범은 없었으며 흉막의 비후가 관찰되었다. 그 외 침범된 장기는 심막, 대동맥궁과 복부 대동맥을 침범한 대동맥염의 혈관염, 양측 신장염과 약간의 수신증이 있었다. 본 환자의 특이한 점은 진성 적혈구 증다증으로 치료받던 중에 ECD가 발현한 것으로 세계적으로 첫 번째 증례인 것이다.

ECD의 치료로 아직까지 확립된 치료법이 없으며 고식적으로 스테로이드를 사용, 염증 작용을 완화시키고 전신 증상의 완화를 위해 사용되고 있으며¹² prednisolone을 1 mg/kg/day 또는 100 mg/day로 사용한 경우 등 다양한 치료가 시도되었고 methylprednisolone 1 g/day를 사용하기도 했다. 경험적으로 cyclophosphamide, vinblastine, adriamycin, azathioprine 등의 항암제를 스테로이드와 병합하여 사용한 예가 있으며¹³ colchicine, 방사선 치료도 시도 되었다. 고농도의 etoposide와 자가 모세포 이식이 일부 좋은 성과를 보이고 있고 INF- α 를 사용하여 좋은 치료 성적을 거둔 예가 있다^{14,15}. 본 증례의 경우 스테로이드만으로 전신 증상과 골통의 호전 보이지 않았으며 추적관찰한 흉부 전산화 단층촬영에서 진행된 흉막비후와 폐실질의 미세결절을 근거로 병의 진행으로 판단하여 스테로이드를 감량(프레드니솔론 30 mg/day)하였고 cyclophosphamide를 추가하였다.

ECD의 예후는 진단 후 평균 생존기간 32개월로 호흡곤란, 폐섬유화, 심부전, 신부전으로 진행되며 합병된 이후에는 6개월 이내 36%, 3년 이내 50%가 사망할 수 있는 치명적인 질환이다⁷. 본 증례의 경우 장기 침범에 따른 기능적 손실이 오기 전에 진단하고 치료를 시작했으며 향후 지속적인 치료예정이다.

요 약

ECD는 포말 대식세포의 전신 침범으로 염증 반응을 일

으키는 드문 질환으로 다양한 임상양상과 불량한 예후를 보이는 질환이다. 본 증례는 골 동통과 폐막 침범이 된 자에서 흉막 생검을 통한 확진으로 ECD가 진단된 경우이며 기저질환으로 진성 적혈구 증다증이 있는 자에서 발현한 예를 경험하였기에 이를 문헌고찰과 함께 보고하는 바이다.

참 고 문 헌

1. Devouassoux G, Lantuejoul S, Chatelain P, Brambilla E, Brambilla C. Erdheim-Chester disease: a primary macrophage cell disorder. *Am J Respir Crit Care Med* 1998;157:650-3.
2. Allen TC, Chevez-Barrios P, Shetlar DJ, Cagle PT. Pulmonary and ophthalmic involvement with Erdheim-Chester disease: a case report and review of the literature. *Arch Pathol Lab Med* 2004;128:1428-31.
3. Hwang HS, Ji BS, Lee CK, Kim JY, Choi BS, Yang CW, et al. A case of Erdheim-Chester disease that presented with chronic renal failure. *Korean J Med* 2007;73:216-22.
4. Kim YJ, Kim YD. Erdheim-Chester disease: two cases of orbital involvement. *J Korean Ophthalmol Soc* 2002; 43:1323-9.
5. Park YK, Ryu KN, Huh B, Kim JD. Erdheim-Chester disease. *J Korean Med Sci* 1999;14:323-6.
6. Hong JR, Lee HG, Ko YH, Ahn JM, Choi YH, Kim BT. A case of Erdheim-Chester disease with periodic fever and knee pain. *Korean J Med* 1999;56:542-6.
7. Veyssier-Belot C, Cacoub P, Caparros-Lefebvre D, Wechsler J, Brun B, Remy M, et al. Erdheim-Chester disease. Clinical and radiologic characteristics of 59 cases. *Medicine (Baltimore)* 1996;75:157-69.
8. Sheu SY, Wenzel RR, Kersting C, Merten R, Otterbach F, Schmid KW. Erdheim-Chester disease: case report with multisystemic manifestations including testis, thyroid, and lymph nodes, and a review of literature. *J Clin Pathol* 2004;57:1225-8.
9. Favara BE, Jaffe R. Pathology of Langerhans cell histiocytosis. *Hematol Oncol Clin North Am* 1987; 1:75-95.
10. Chung JH, Park MS, Shin DH, Choe KO, Kim SK, Chang J, et al. Pulmonary involvement in Erdheim-Chester disease. *Respirology* 2005;10:389-92.
11. Athanasou NA, Barbatis C. Erdheim-Chester disease with epiphyseal and systemic disease. *J Clin Pathol* 1993;46:481-2.
12. Koziolok MJ, Kunze E, Muller A, Thiem V, Scheel AK,

- Muller D, et al. Erdheim-Chester disease. *Dtsch Med Wochenschr* 2005;130:25-8.
13. Bourke SC, Nicholson AG, Gibson GJ. Erdheim-Chester disease: pulmonary infiltration responding to cyclophosphamide and prednisolone. *Thorax* 2003;58:1004-5.
 14. Boissel N, Wechsler B, Leblond V. Treatment of refractory Erdheim-Chester disease with double autologous hematopoietic stem-cell transplantation. *Ann Intern Med* 2001;135:844-5.
 15. Braiteh F, Boxrud C, Esmali B, Kurzrock R. Successful treatment of Erdheim-Chester disease, a non-Langerhans-cell histiocytosis, with interferon-alpha. *Blood* 2005;106:2992-4.
-