

건강한 젊은 남성에서 발생한 폐트리코모나스증 1예

단국대학교 의과대학 ¹내과학교실, ²병리학교실

라성수¹, 공재환¹, 방창석¹, 한성환¹, 명나혜², 김도형¹

A Case of Pulmonary Trichomoniasis in a Young Healthy Male

Sung Soo La, M.D.¹, Jae Hwan Kong, M.D.¹, Chang Seok Bang, M.D.¹, Sung Hwhan Hahn, M.D.¹, Na-Hye Myong, M.D.², Doh Hyung Kim, M.D.¹

Departments of ¹Internal Medicine, ²Pathology, Dankook University College of Medicine, Cheonan, Korea

Bronchopulmonary infections caused by trichomonads have been reported principally in patients with pre-existing pulmonary diseases, such as bronchial carcinoma, lung abscess, or bronchiectasis. Pulmonary trichomoniasis is most often caused by *Trichomonas tenax*, which is usually regarded as a harmless commensal organism of the human mouth. However, pulmonary infection may rarely be caused by other trichomonas species, including *Trichomonas vaginalis* from the genitourinary tract and *Trichomonas hominis* from the intestines. Because of the rarity of trichomonas pulmonary infection, and because of its close association with underlying lung and systemic disease, pulmonary trichomoniasis is considered an opportunistic infection. We recently treated a case of pulmonary trichomoniasis occurring in a young, healthy male without obvious underlying pulmonary or systemic illness. To our knowledge, there has been only one reported case of pulmonary trichomoniasis in Korea, and there have been only two reported cases of pulmonary trichomoniasis occurring in normal lung worldwide. (*Tuberc Respir Dis* 2008;64:387-391)

Key Words: Trichomonas, Lung, Pulmonary trichomoniasis

서 론

트리코모나스(Trichomonas)는 편모충(flagellate)으로 인체에 기생하는 편모충에는 병원균으로 비뇨생식기에 기생하여 질염과 요도염을 일으키는 질편모충(*Trichomonas vaginalis*)과 비병원성으로 소장이나 대장에 기생하는 장세포편모충(*Trichomonas hominis*), 구강 정상 세균총의 하나인 구강편모(*Trichomonas tenax*)의 3 종류가 있다¹. 편모충이 원래의 기생부위를 벗어나 질병을 일으키는 경우는 매우 드문 것으로 알려져 있으며, 호흡기계 감염이 가장 흔한데 주로 구강편모충에 의해 화농성 폐질환 또는 괴사성 폐질환을 가지고 있는 50세 이상의 남성에서 흡인이나 직접적인 이행으로 발생하는 일종의 기회

감염으로 생각되고 있다^{2,3}. 폐트리코모나스증(Pulmonary trichomoniasis)은 매우 드물어 우리나라에서는 2001년 Ha 등에 의해 기관지 확장증과 만성 간질환을 앓고 있는 63세 남자 환자에서 발생한 농흉을 진단하는 과정에서 편모충 감염이 확인된 1예가 보고되었을 뿐이다⁴. 저자들은 최근 기저 폐질환이나 면역저하를 동반할 수 있는 전신질환이 없는 젊고 건강한 성인 남자에서 우연히 발견된 폐트리코모나스증을 경험하여 문헌고찰과 함께 보고하는 바이다.

증 례

환 자: 광○○, 20세 남자

주 소: 신체 검진 중 우연히 발견된 단순 흉부 방사선 검사 이상 소견

현병력: 평소 건강한 대학생이며 학군단 소속 장교 후보생으로 장교 임관 신체 검사에서 우연히 흉부 방사선 검사에서 이상 소견이 발견되어 정밀 검사를 위해 내원하였으며, 내원 당시 특이 증상을 호소하지 않았다.

과거력: 과거 만성적인 폐질환이나 전신 질환을 진단

Address for correspondence: Doh Hyung Kim, M.D.

Division of Pulmonary Disease and Allergy, Department of Internal Medicine, Dankook University College of Medicine, 16-5, Anseo-dong, Cheonan 330-715, Korea
Phone: 82-41-550-3870, Fax: 82-41-556-3256
E-mail: kimdh@dankook.ac.kr

Received: Apr. 17, 2008

Accepted: May. 15, 2008

받거나 치료 받은 적 없었다.

가족력: 특이 사항 없었다.

사회력: 흡연, 음주를 한 적 없으며, 여자 친구가 있으나 성관계를 가진 적 없음. 내원 약 1개월 전 2주 간에 걸친 야영과 군사 훈련을 받았다.

이학적 소견: 내원 당시 혈압은 130/80 mmHg, 맥박 70회/분, 호흡수 20회/분, 체온 36.5°C이었다. 외관 상 건강해 보였고, 흉부 청진 상 호흡음은 정상이었으며, 천명음이나 수포음은 들리지 않았다. 심음은 규칙적이었고 심

잡음은 들리지 않았다. 그 외 전신적인 신체 검진 상 이상 소견은 관찰되지 않았다.

방사선 소견: 입원 당시 시행한 단순 흉부 방사선 검사 상 우상부 폐야에서 약 16 mm 크기의 경계가 불분명한 결절이 관찰되었으며, 흉부 전산화 단층 촬영에서 병변은 우상엽 후분절에 위치하였고, 불규칙한 모양과 불분명한 경계를 갖는 약 14 mm 크기의 결절이었으며, 결절 주위에는 간유리상의 음영이 관찰되었다(Figure 1).

기관지 내시경검사 소견: 기관지 내시경검사에서 우상

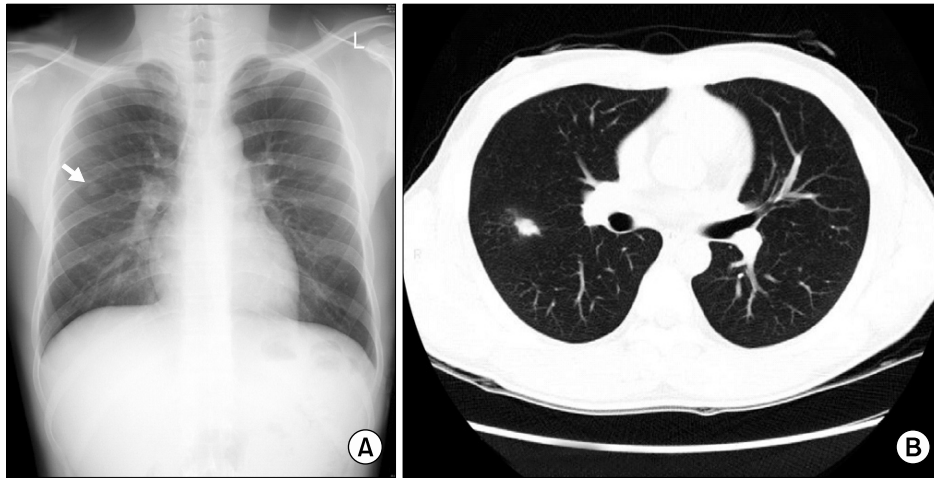


Figure 1. About 16 mm sized nodule was observed in right middle lung zone on simple chest X-ray (A). HRCT demonstrated about 14 mm sized, ill-defined, irregular shaped nodule with subtle ground glass attenuated halo on right upper posterior segment (B).

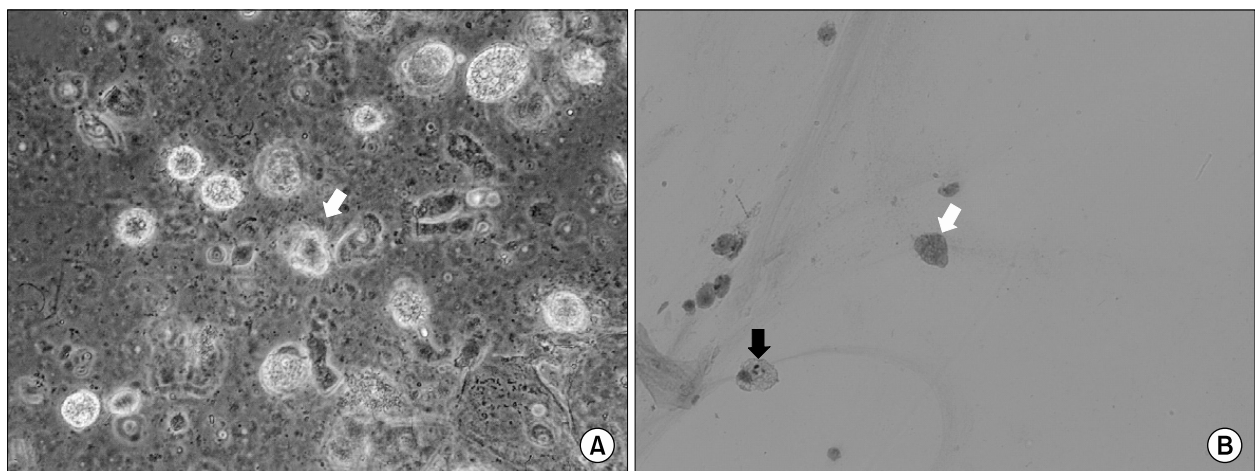


Figure 2. Fresh wet preparation of broncho-alveolar lavage fluid demonstrated numerous flagellated organisms showing jerky movement (A). A cytologic finding of bronchoalveolar lavage shows 4 conglomerated trichomonads with ovoid shapes and degenerated flagella (white arrow). Each trichomonad is about equal to the size of a neutrophil which is engulfed by macrophage (black arrow) (B). Papanicolaou, $\times 400$.

엽 기관지는 4분기 형 기관지 분기를 보이고 있었으며 B2 기관지에서 기관지폐포세척술(broncho-alveolar lavage, BAL)을 시행하였다. 좌우의 나머지 기관지에서 특이 소견은 관찰되지 않았다.

검사 소견: 내원 당시 시행한 말초혈액검사에서 백혈구 $6,800/\text{mm}^3$ (호중구 53.1%, 림프구 35.7%, 단핵구 6.3%, 호산구 4.6%), 혈색소 14.0 g/dl, 헤마토크릿 41.4%, 혈소판 $250,000/\text{mm}^3$ 이었으며, HIV-ELISA test는 음성이었다. 혈청생화학검사와 요검사에서 이상소견은 관찰되지 않았다. 기관지폐포세척액에 대해 시행한 세포성분검사에서 대식세포 및 조기구 80%, 호중구 8%, 림프구 12%, 호산구 0%이었으며, 호중구가 약간 증가되어 있었고 항산균 염색검사와 결핵균 중합효소연쇄반응검사 및 일반 미생물배양검사에서 이상 소견은 관찰되지 않았다. 직접 검경에서 염증세포들이 산재한 가운데, 활동적으로 움직이는 여러 마리의 편모충들이 뭉쳐진 상태로 관찰되었다. Papanicolaou 염색에서 편모충의 편모는 대부분 변성되어 자세한 관찰은 어려웠으나 관찰된 편모충의 크기는 질편모충의 약 절반 정도의 크기였으며, 중성구의 크기와 거의 같은 크기였다(Figure 2).

치료 및 경과: 환자는 페트리코모나스증으로 진단 후 외래에서 2주 간 경구 메트로니다졸(metronidazole) 500 mg 1일 2회 투약 처방을 받았으며, 2주 후 추적 관찰한 단순 흉부 방사선 검사에서 병소는 더 이상 관찰되지 않았다.

고 찰

페트리코모나스증은 매우 드문 기회 감염성 질환으로 지금까지 우리나라에서는 만성 간질환과 기관지 확장증을 기저질환으로 갖고 있던 환자에서 발생한 화농성 폐질환과 동반하여 1예가 보고되었다⁴. 외국에서도 소수의 증례가 보고되었으나 대부분의 환자가 기저 폐질환이나 면역저하를 동반하는 전신 질환 또는 화농성 폐감염증을 동반하고 있었으며^{1-3,5}, 일부 증례에서는 비교적 페트리코모나스증의 위험요소가 없는 환자에서 구강편모충(*Trichomonas tenax*)에 의한 폐감염증을 보고하였으나 무증상의 사르코이드증을 진단 받은 환자이거나⁶, 만성적인 음주 습관과 알비노증(albinism)을 동반하고 있었다⁷. 반면, 본 증례는 면역저하와 동반된 폐 또는 전신 질환이 없는 건강한 젊은 남성에서 우연히 발견된 트리코모나스 폐감염증으로 지금까지 보고된 증례와는 다른 임상 양상을 보이며,

기저 질환이 전혀 없는 환자에서 발생한 페트리코모나스증의 국내 첫 보고이다.

인체에 기생하는 편모충류 중 비노생식기에 기생하는 질편모충은 길이가 약 $8\sim 23\ \mu\text{m}$, 폭은 $5\sim 12\ \mu\text{m}$ 이며, 파동막이 층층이 겹쳐 길이의 절반까지 뻗어있으며, 전방의 4~6개 편모와 종으로 뻗은 축삭 및 체외로 돌출된 선단이 특징적이다⁸. 병원체로서 여성에서 질염을 일으키고 남성에서는 대부분 무증상이거나 요도염과 전립선염을 일으킬 수 있는 것으로 알려져 있으며¹, 국내에서는 약 10.4%의 감염률을 보이는 것으로 보고되고 있다⁹. 또한, 남녀의 성기에 기생하면서 성관계를 통해 전파되는 성병으로 진단 시 메트로니다졸(metronidazole) 등의 항균제 치료를 남녀 배우자 모두에게 시행해야 한다¹⁰. 반면, 장세포편모충은 길이는 약 $7\sim 18\ \mu\text{m}$, 폭은 $5\sim 8\ \mu\text{m}$ 로 질편모충보다 약간 작은 크기이며, 전방에 4~6개의 편모를 갖고 후방에 1개의 유리 편모(free flagellum)를 가지고 있어 질편모충 및 구강편모충과 구별된다⁸. 장편모충은 소장하단부나 맹장에 기생하면서 설사 변에서 흔히 발견되지만 병원성 유무는 확실하지 않다¹¹. 구강편모충은 가장 작은 크기로 길이는 $5\sim 12\ \mu\text{m}$, 폭은 $7\sim 9\ \mu\text{m}$ 로 백혈구보다도 작다. 편모는 전방에 5개의 편모를 가지고 있고 편모충의 특징인 축삭이 몸 전체보다 길게 뻗어있고 장편모충과 마찬가지로 파동막이 몸 전체에 걸쳐있으나 유리편모가 없어 장편모충과 구분된다⁸. 구강 내 정상 세균총으로 개인 위생 상태가 불량한 구강 내에서 주로 검출되며, 한국 군인들에 대한 구강 조사에서 감염률이 15.4%로 보고된 바 있다⁴. 구강편모충은 입맞춤이나 구강 내에서 튀어나오는 침 방출에 의해 직접 전파되거나, 오염된 식품이나 식기, 컵, 술잔 등에 의해 간접 전파되는 것으로 알려져 있으며^{2,4,12}, 병원성으로 인정할 만한 증거가 없어 아직 치료의 대상은 아니지만, 외국에서 보고된 많은 페트리코모나스증의 주요 원인 균이었다¹⁻⁷.

페트리코모나스증의 진단을 위해 객담, 늑막액, 적출된 폐조직 또는 기관지 내시경으로 채취한 호흡기 분비물 등에서 편모를 가지고 활발히 움직이는 편모충을 직접 검경하는 것이 가장 단순하고 효과적인 것으로 알려져 있으나¹, 인체에 기생하는 편모충은 형태적으로 매우 유사하고 세포질의 유연성이 심하며, 크기와 모양의 변이가 생기기 쉬워 정확한 종의 분류를 위해 최근에는 형태학적, 혈청학적, 역학적 소견과 전자현미경 검사 및 중합효소연쇄반응검사와 DNA 염기서열분석법이 진단에 이용되고 있으나 이러한 방법들이 모든 검사실에서 가능한 것이 아니므로

대개의 경우 전과경로를 추정하고 편모충의 크기와 유리 후편모의 모양을 바탕으로 종을 나눈다^{2,3,7,9,12,13}. 본 증례에서는 기관지폐포세척액에서 편모충을 확인하였으나 여러 마리의 편모충들이 서로 겹쳐져 편모를 명확하게 구분하기 어려워 균종을 명확하게 분류하지는 못했다. 다만, 환자가 장교 후보생으로 내원 약 1개월 전 2주 간 야영과 군사 훈련을 받으면서 개인 위생 관리가 불량한 집단 생활에 노출된 점, 이전에 구강성교를 포함한 어떠한 성관계도 가진 적이 없다는 점, 편모충의 크기가 통상적인 질편모충의 크기의 약 절반 정도로 관찰되었고 백혈구 크기와 거의 같은 크기로 관찰된 점을 고려할 때 구강편모충의 가능성이 높을 것으로 생각된다.

페트리코모나스충은 거의 대부분의 논문에서 구강편모충의 감염에 의해 발생한 것으로 보고하고 있다. 하지만, 일부 논문에서는 동성연애자이거나 구강성교자에서 발생한 질편모충에 의한 폐감염^{3,14}, 트리코모나스질염을 앓고 있는 산모로부터 질식 분만 후 발생한 신생아의 페트리코모나스충² 및 위암 또는 전신성으로 진행된 암환자에서 발생한 페트리코모나스충^{2,12,15} 등을 보고하고 있으나 트리코모나스충의 일반적인 감염경로를 고려할 때 혈액성 전파가 아닌 특수한 상황에서의 흡인 또는 직접 전파에 의한 감염으로 생각된다.

폐 또는 폐흉강트리코모나스충을 일으키는 편모충의 병원성 여부는 아직까지 불분명하다. 일반적으로 구강이나 장세포편모충의 경우 비병원성으로 알려져 있어 스스로 질병을 유발하지 못하므로 대변이나 구강에서 발견되더라도 치료를 하지 않지만, 화농성 폐질환에 동반되거나 괴사성 조직에 감염될 경우 세균을 탐식하면서 증식하여 질병의 경과를 연장시키는 것으로 추정되고 있다^{2,11}. 따라서, 일부 페트리코모나스충의 경우 저절로 호전되거나 기저폐질환이 호전되면서 같이 좋아지기도 하지만^{2,11}, 외과적인 배농이나 농절제술이 필요할 수 있어 동반된 폐질환에 대한 항균제 치료와 병행하여 편모충에 대한 메트로니다졸(metronidazole) 치료도 적극적으로 시행해야 한다^{3,8}. 본 증례에서는 환자의 흉부 방사선 소견이 완전히 호전될 때까지 약 2주 간 경구 메트로니다졸 치료를 시행하였으며, 2주 후 시행한 흉부 방사선 검사에서 병변은 완전히 호전되었다.

지금까지 보고된 페트리코모나스충은 극소수의 증례를 제외하면^{6,7}, 기저 폐질환이나 화농성 또는 괴사성 폐질환이 있거나 면역저하를 동반할 수 있는 전신 질환이 동반된 경우였다. 하지만, 본 증례는 이러한 일반적인 페트리코

모나스충의 위험요소가 없는 환자에서 발생한 경우로 편모충이 기저 질환 없이 단독으로도 폐감염증을 유발할 수 있음을 보여주는 드문 예이다. 따라서 정상 상재균으로서 병원성 여부가 불분명한 구강 및 장세포편모충일 지라도 위험 요소가 있는 환자에서 잠재적인 병원성에 대한 주의가 필요할 것으로 사료된다.

요 약

페트리코모나스충은 인체에 기생하는 3가지 종류의 편모충류(구강편모충, 질편모충, 장세포편모충)에 의해 유발되는 매우 드문 기회 감염성 질환으로 대부분 만성 폐질환이나 화농성 또는 괴사성 폐질환을 앓고 있는 환자 및 면역저하를 동반하는 전신질환을 앓고 있는 사람에서 흡입 또는 직접 전파에 의해 발생된다. 일반적으로 질편모충을 제외한 구강 및 장세포편모충은 병원성이 없는 것으로 고려되어 치료가 필요하지 않지만, 정상적으로 분포하지 않는 장기에서 기회감염을 일으키는 경우 적극적인 치료가 고려되어야 한다. 저자들은 폐 및 전신적인 기저 질환이 없는 무증상의 건강한 남성에서 우연히 발견된 흉부 방사선 검사상 이상 소견에 대해 페트리코모나스충을 진단하여 항균제 치료로 호전된 드문 예를 경험하여 보고하는 바이다.

참 고 문 헌

1. Lewis KL, Doherty DE, Ribes J, Seabolt JP, Bensadoun ES. Empyema caused by trichomonas. Chest 2003;123:291-2.
2. Hersh SM. Pulmonary trichomoniasis and *Trichomonas tenax*. J Med Microbiol 1985;20:1-10.
3. Osborne PT, Giltman LI, Uthman EO. Trichomonads in the respiratory tract. A case report and literature review. Acta Cytol 1984;28:136-8.
4. Ha GY, Kim MY, Kim SS, Kim SJ, Lee HY. A case of pulmonary trichomoniasis. Korean J Clin Pathol 2001;21:485-9.
5. Duboucher C, Barbier C, Beltramini A, Rona M, Ricome JL, Morel G, et al. Pulmonary superinfection by trichomonads in the course of acute respiratory distress syndrome. Lung 2007;185:295-301.
6. Stratakis DF, Lang SM, Eichenlaub S, Loscher T, Stein R, Huber RM. Pulmonary trichomoniasis: diagnosis based on identification of irritation in bronchoalveolar lavage. Pneumologie 1999;53:617-9.

7. Wang HK, Jerng JS, Su KE, Chang SC, Yang PC. *Trichomonas empyema* with respiratory failure. *Am J Trop Med Hyg* 2006;75:1234-6.
 8. Heelan JS, Ingersoll FW. *Essentials of Human Parasitology*. 1st ed, Seoul: Medical Korea; 2006.
 9. Ryu JS, Min DY. *Trichomonas vaginalis* and trichomoniasis in the Republic of Korea. *Korean J Parasitol* 2006;44:101-16.
 10. Van Vranken M. Prevention and treatment of sexually transmitted diseases: un update. *Am Fam Physician* 2007;76:1827-32.
 11. Walzer PD, Rutherford I, East R. Empyema with *Trichomonas* species. *Am Rev Respir Dis* 1978;118:415-8.
 12. Shiota T, Arizono N, Morimoto T, Shimatsu A, Nakao K. *Trichomonas tenax* empyema in an immunocompromised patient with advanced cancer. *Parasite* 1998;5:375-7.
 13. Duboucher C, Noel C, Durand-Joly I, Gerbod D, Delgado-Viscogliosi P, Jouveshomme S, et al. Pulmonary coinfection by *Trichomonas vaginalis* and *Pneumocystis* sp. as a novel manifestation of AIDS. *Hum Pathol* 2003;34:508-11.
 14. Ohkura T, Suzuki N, Hashiguchi Y. Invasion of the human respiratory tracts by trichomonads. *Am J Trop Med Hyg* 1985;34:823.
 15. Miller MJ, Leith DE, Brooks JR, Fencel V. *Trichomonas empyema*. *Thorax* 1982;37:384-5.
-