

혈관육종의 낭성 폐전이에 의한 기흉 1예

연세대학교 의과대학 ¹내과학교실, ²병리학교실, ³폐질환연구소

이찬주¹, 최준정², 전한호¹, 정경수¹, 박병훈¹, 박선철¹, 신상운¹, 정우영¹, 변민광¹, 문지애¹, 김영삼^{1,3}, 김세규^{1,3}, 장 준^{1,3}, 김성규^{1,3}, 박무석^{1,3}

A Case of Pneumothorax Caused by Cystic Lung Metastasis of Angiosarcoma

Chan Joo Lee, M.D.¹, Jun Jeong Choi, M.D.², Han Ho Jeon, M.D.¹, Kyung Soo Jung, M.D.¹, Byung Hoon Park, M.D.¹, Seon Cheol Park, M.D.¹, Sang Yun Shin, M.D.¹, Wou Young Chung, M.D.¹, Min Kwang Byun, M.D.¹, Ji Ae Moon, M.D.¹, Young Sam Kim, M.D.^{1,3}, Se Kyu Kim, M.D.^{1,3}, Joon Chang, M.D.^{1,3}, Sung Kyu Kim, M.D.^{1,3}, Moo Suk Park, M.D.^{1,3}

Departments of ¹Internal Medicine, ²Patholgy, ³The Institute of Chest Diseases, Yonsei University College of Medicine, Seoul, Korea

Angiosarcoma is a rare but highly malignant tumor that usually arises in the scalp or face of elderly males. Distant metastases favor the lung, liver, lymph nodes and skin. Metastatic pulmonary angiosarcoma commonly takes the form of a nodule but can sometimes appear as a thin-walled cyst. We report a case of 65 years-old male with a spontaneous pneumothorax, who underwent excision and radiotherapy for an angiosarcoma of the scalp 2 years ago. A chest CT scan revealed multiple cysts in the lung. The video-assisted thoracoscopic lung biopsy demonstrated subpleural cysts without tumor cells. A skin biopsy of the scalp showed an angiosarcoma. This case was diagnosed as a recurrence of an angiosarcoma with a supposed lung metastasis. This case suggests that a spontaneous pneumothorax in elderly people may be secondary to a pulmonary metastasis from an angiosarcoma of the scalp. (*Tuberc Respir Dis* 2008;64:374-378)

Key Words: Angiosarcoma, Cyst, Lung metastasis, Pneumothorax

서 론

혈관육종은 매우 드문 악성 종양으로 고령 남자의 두피나 얼굴에 발생하는 것으로 알려져 있다. 임상적으로 하나 또는 여러 군데, 파란색 또는 자색의 결절, 판상 등으로 다양하게 나타난다^{1,2}. 전이는 림프 및 혈액을 통해 이루어져 림프절, 간, 폐에 주로 생기며, 폐전이의 경우에는 낭성 병변을 형성하여 폐기종과의 감별을 요하기도 한다^{4,5}.

저자들은 두피의 혈관육종을 진단받고 치료받았던 경우에서 객혈, 기침 등의 호흡기 증상이 새롭게 나타나 폐의 낭성병변 및 기흉, 혈흉을 발견하고 혈관육종의 전이로

판단하여 치료한 증례를 경험하였기에 문헌 고찰과 함께 보고하는 바이다.

증 례

환 자: 조○○, 남자, 65세

주 소: 호흡 곤란

현병력: 20일간의 객혈을 주소로 내원하여 시행한 흉부 전산화단층촬영 결과 다발성 폐낭종이 발견되어 검사 도중 내원 1일 전부터 호흡곤란이 발생하여 입원하였다.

과거력: 2년 전 두피의 혈관육종으로 절제수술 받았으며 방사선치료 받았다.

가족력: 특이사항 없었다.

사회력: 특이사항 없었다.

이학적 소견: 입원 시 활력징후는 혈압 90/40 mmHg, 맥박 107회/분, 호흡수 25회/분, 체온 36.6°C였다. 의식은 명료하였으며 전신 무력감 및 급성 병색 보였으며, 결막은

Address for correspondence: Moo Suk Park, M.D.
Department of Internal Medicine, Yonsei University College of Medicine, 134, Shinchon-dong, Seodaemun-gu, Seoul 120-752, Korea
Phone: 82-2-2228-1974, Fax: 82-2-393-6884
E-mail: pms70@yuhs.ac

Received: Mar. 10, 2008

Accepted: Apr. 21, 2008

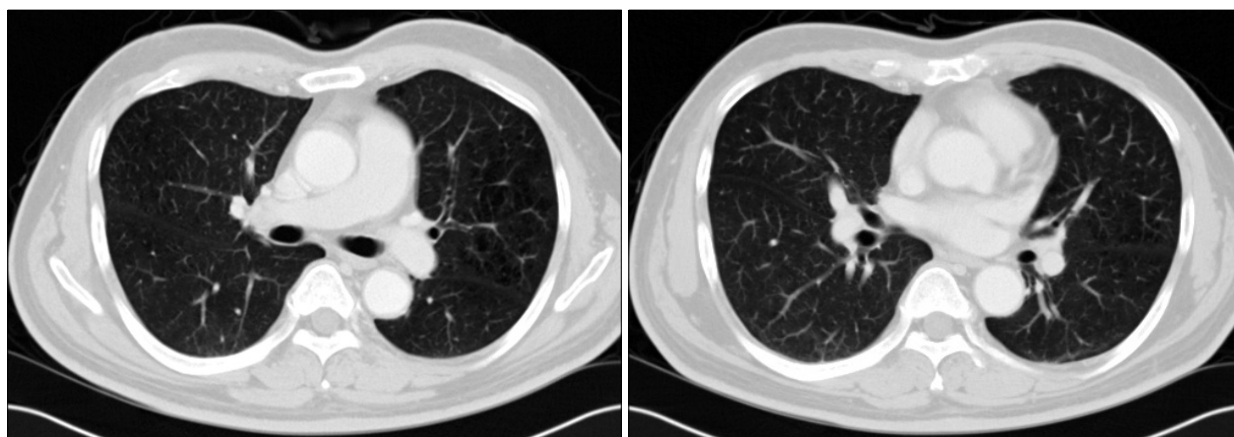


Figure 1. When angiosarcoma of the scalp was diagnosed, chest CT scans showed no cavitary lesions.

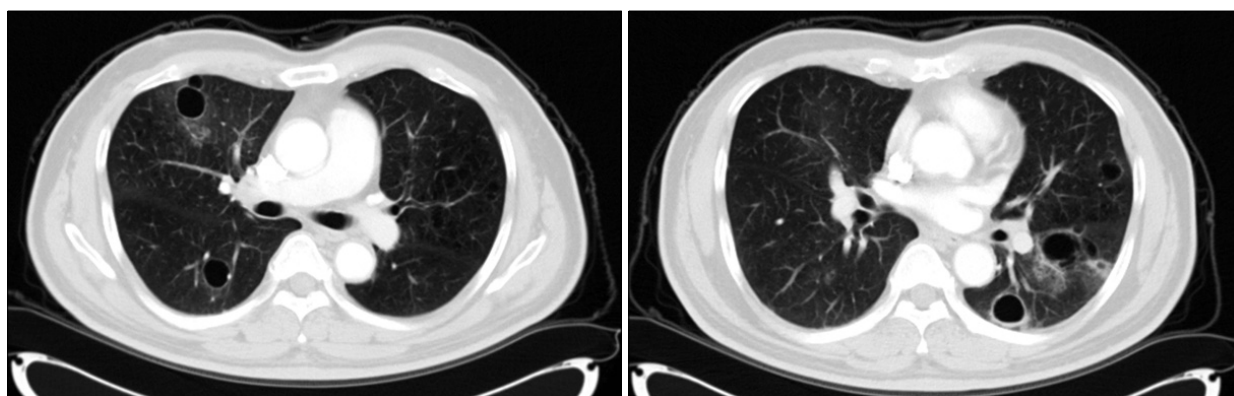


Figure 2. When patient visited outpatient department due to respiratory symptom, Chest CT scans showed multiple cysts and ground glass opacity.

창백하지 않았고 공막에 황달 소견은 보이지 않았다. 호흡음은 좌폐에서 감소되어 있었으며, 심음은 규칙적이었다. 장음은 정상이었고 복부 팽만은 없었으며, 간 및 비장은 촉진되지 않았다. 늑골 요추각 압통 및 하지에 함요부종은 없었다.

검사실 소견: 말초혈액 검사에서 백혈구 11,040/mm³, 혈색소 10.8 g/dl, 혈소판 314,000/mm³이었다. 혈청 생화학 검사에서 BUN 20.8 mg/dl, creatinine 1.1 mg/dl, total protein 6.0 mg/dl, albumin 4.0 mg/dl, total bilirubin 0.7 mg/dl, AST 21 IU/L, ALT 21 IU/L, alkaline phosphatase 88 IU/L, calcium 8.4 mg/dl, phosphate 4.1 mg/dl이었다. 전해질 검사상 Na 141 mmol/L, K 4.2 mmol/L, Cl 106 mmol/L이었고, 종양표지자 검사상 CEA 4.19 ng/ml, CA 125 15.7 U/ml, CA 19-9 5.3 U/ml이었다.

방사선 소견: 2년 전 혈관육종 진단 당시에 시행한 흉부

전산화단층촬영에서 낭종 등의 특이소견이 보이지 않았다(Figure 1). 객혈을 주소로 내원하여 시행한 흉부 전산화단층촬영상 양측 폐실질에 다발성 낭종이 관찰되었으며, 입원 일주일 전에 시행한 양전자방출단층촬영-전산화단층촬영상 양폐야의 출혈을 동반한 낭종들이 더 커진 상태였다(Figure 2). 내원 당시 시행한 단순 흉부 X-선상 좌측 흉부의 기흉 관찰되었다(Figure 3).

임상경과 및 치료: 자발성 기흉으로 흉관 삽입하였으며, 낭종들에 대하여 비디오유도하흉강경 조직검사를 시행받았다. 조직검사상 혈관육종의 전이가 의심되나 확진되지 않은 상태로 퇴원하였다. 퇴원 2일 후에 다시 좌측의 기흉 발생하여 입원하여 흉관 삽입하였으며, 비디오유도하 흉강경 췌기절제술을 시행받으면서 동시에 2년 전 치료받았던 두피의 피부병변에 대하여 조직검사를 시행받았다(Figure 4, 5). 두피의 조직검사상 혈관육종 재발을 진단받

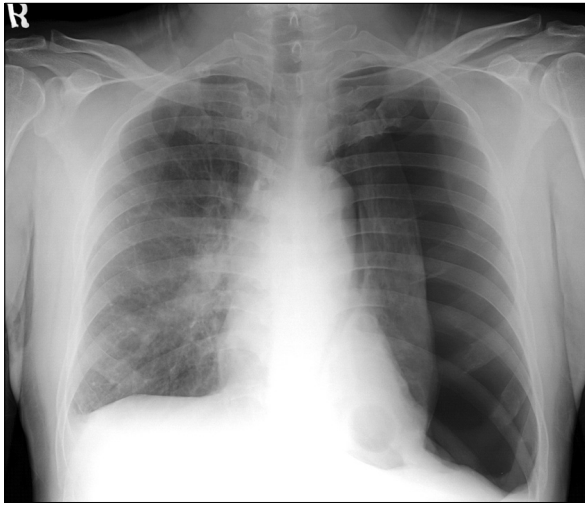


Figure 3. On admission, Chest X-ray showed left pneumothorax.

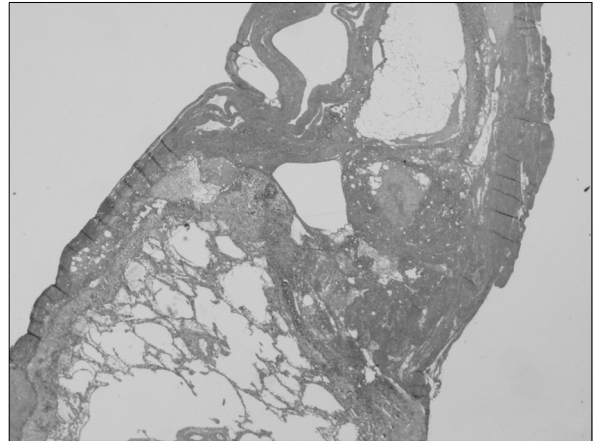


Figure 4. Subpleural cyst formation was seen in video-assisted thoracoscopic lung biopsy, but tumor cells were not seen (H&E stain, $\times 10$).

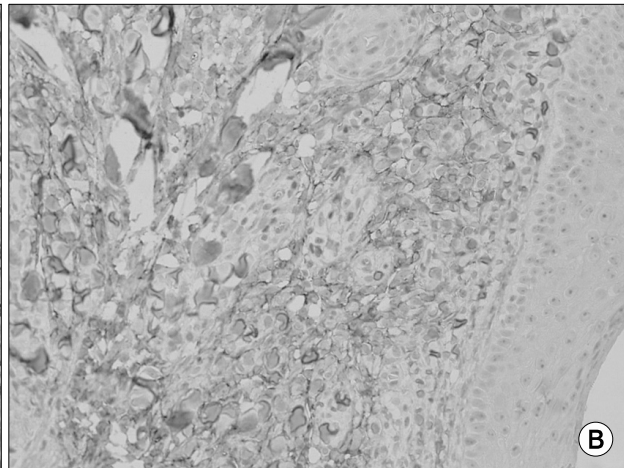
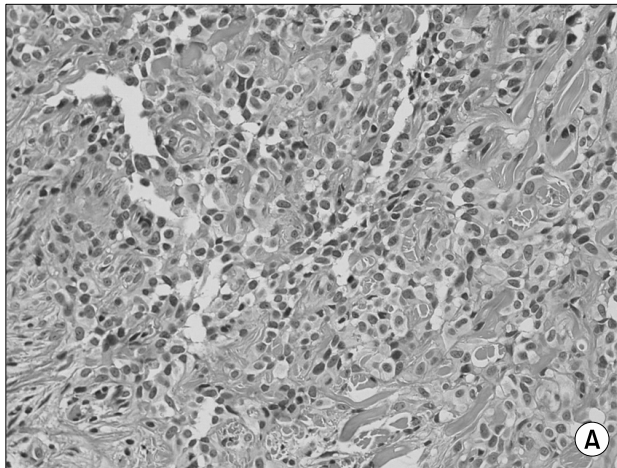


Figure 5. Skin biopsy showed that cysts and intracytoplasmic spaces were formed by tumor cells (A, H&E stain, $\times 200$), which were positive for CD 31, marker of endothelial cells, on the immunohistochemical stain (B, $\times 400$).

았으며, 임상적으로 폐로의 낭성 전이로 판단하고 paclitaxel (70 mg/m^2)로 항암치료 시작하였으나, 암전이가 진행하여 객혈 및 기흉 지속되어 사망하였다(Figure 6).

고 찰

혈관육종은 매우 드문 악성 종양으로 혈관의 내피세포에서 기원한다¹. 전체 악성 종양의 1% 이하를 차지하며, 모든 연조직 육종의 2% 정도를 이루는 것으로 알려져 있다². 주로 피부와 표면의 연조직에서 발생하여, 노년의 남성의 얼굴, 두피, 목 부위에서 호발한다^{2,3}. 혈관육종의 진

단시에 이미 전이가 되어 있는 경우가 많아서 예후가 불량하며, 주된 전이 부위는 폐, 간, 림프절, 피부이다⁴. 혈관육종이 폐로 전이되는 경우 객혈, 기흉, 혈흉 등의 호흡기 증상을 일으킬 수도 있다⁵.

Ukihide 등⁶의 혈관육종의 폐전이에 대한 흉부 전산화 단층촬영 결과에 대한 연구에 따르면 폐전이가 결절성 병변을 이루는 경우가 63%이고, 얇은 벽의 낭종을 보이는 경우가 21%이었다. 병이 진행하면서 낭종의 크기는 커지며 흉막하에 위치하는 경우에는 기흉이나 혈흉을 일으키게 된다. 낭종 안에 공기-액체층이 13%에서 관찰되었으며 이는 전이성 병변의 취약성으로 인한 출혈로 생각된다.

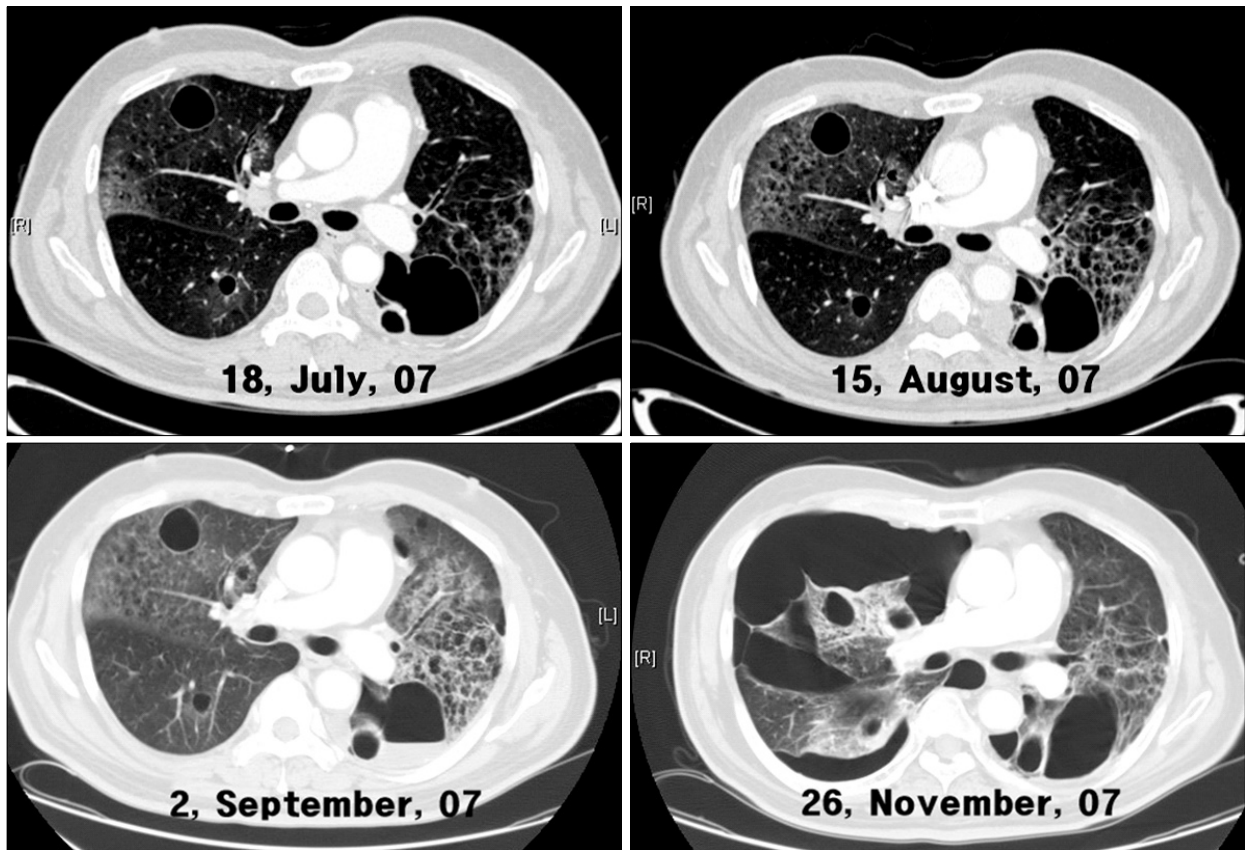


Figure 6. Chest CT scans revealed that multiple cysts have increased in size and number. During disease progression, increased ground glass opacity was observed and pneumothorax was recurred.

낭성변화를 일으키는 기전에 대해서는 여러 가지 가설이 제시되고 있다. 첫째, 결절성 종양 형성 후에 혈류 장애로 인해 괴사되고 괴사 조직은 빠져나가 낭종이 형성된다는 것과, 둘째로 종양 색전에 의해 원위부 폐실질이 괴사되어 낭종이 형성된다는 주장이 있다. 셋째로는, 원래 존재하던 폐낭포 주변으로 종양세포가 침윤한다는 이론이 있고, 넷째로 종양이 작은 기관지를 눌러서 체크밸브 역할을 하여 폐포를 과다팽창시켜 폐실질의 낭성변화를 일으킨다는 것이다⁷. 본 증례의 경우는 폐의 조직생검에서 낭종의 벽을 이루는 종양세포가 관찰되지 않아 네번째 이론에 의한 낭성변화로 생각되며, 이로 인해 이차성 기흉이 발생한 것으로 여겨지나, 이런 변화에 대한 연구는 아직도 진행 중이다.

Kitagawa 등⁵은 95예의 부검을 통해 두피에서 기원한 혈관육종이 다른 부위에서 기원한 경우보다 폐전이기가 더 잘되어 호흡기계 합병증을 더 잘 일으키는 것으로 보고하였으며, 특히 기흉은 두피 기원의 혈관육종 환자에서만 발견되었고 매우 불량한 예후를 나타낸다고 하였다. 본

증례는 2년 전 두피의 혈관육종을 진단받고 광범위절제술 및 수술 후 방사선 치료를 받은 병력이 있었으며 당시 시행하였던 흉부 전산화단층촬영영상에서 폐전이를 시사하는 소견은 없었다. 2년 후 호흡기계 증상이 계속되어 외래 내원 시 촬영하였던 양전자단층촬영-전산화단층촬영영상에서 폐의 낭종이 형성되어 있었고 병이 진행하면서 낭종이 터져 기흉이 발생하여 응급실로 내원한 경우였다. 기흉이 재발하여 다시 내원했을 때 시행한 신체검진에서 두피의 병변이 새로이 발견되어 폐의 췌기절제술 및 두피 조직검사를 함께 시행하여 두피에서 혈관육종의 재발을 확인하였으나 폐조직검사에서는 종양세포를 관찰할 수 없었다.

혈관육종의 폐전이를 조직검사상에서 확진할 수 없었으나 병의 진행경과를 보고 임상적으로 폐전이를 진단하였다. 두피의 혈관육종을 처음 진단받았을 당시의 흉부 전산화단층촬영영상에서 폐에서 낭종이 관찰되지 않았으나 호흡기 증상과 함께 낭종이 발견되기 시작하였으며, 추적 검사상에서 폐의 낭종이 커지고 출혈과 기흉이 반복되며 진행하였기 때문이다.

혈관육종의 치료로는 광범위절제술 및 수술 후 방사선 요법이지만, 종양의 범위를 결정하기 어렵고 제거하기 힘든 위치에 발생하는 경우 때문에 완전히 절제하기가 어렵다. Pawlik 등⁸에 따르면 두피의 혈관육종으로 광범위절제술을 받은 28명의 환자 중에서 6명(21%)만이 절제 후 가장자리에서 종양세포가 발견되지 않았다. 이 연구에서 28명 중 23명이 방사선 요법을 받았으며, 방사선 요법이 국소부위의 치료에 도움이 된다고 주장하였다. 전신항암 약물요법이 혈관육종에 효과가 있다는 것은 입증되지 않았으나, paclitaxel이 피부병변 및 폐전이에 효과가 있다는 최근의 연구보고들이 있다^{9,10}. 본 증례에서도 paclitaxel로 전신 항암약물요법을 12회 투여하였으나, 암전이가 진행하여 사망하였다.

본 증례는 혈관육종을 진단받고 치료받아 관해를 이룬 상태에서 객혈 등의 호흡기계 증상을 보여 시행한 영상학적 검사상 폐의 낭종을 진단받고 이후 낭종이 터져 기흉이 발생되었던 경우였다. 노년층에서 기흉 발생시에 종양에 의한 이차성 기흉을 꼭 감별하여야 하며, 폐조직검사상 종양세포가 발견되지 않더라도 혈관육종의 경우는 폐전이 소견이 양성 변화일 수 있으므로 이에 대한 확인이 필요하다라고 판단되며 문헌고찰과 함께 보고하는 바이다.

요 약

혈관육종은 매우 드문 악성종양으로 고령 남자의 두피나 얼굴에 주로 발생하며, 폐로 전이되는 경우가 있다. 폐전이의 경우 객혈, 기흉 등의 호흡기계 증상을 일으킬 수 있다. 저자들은 혈관육종의 폐전이가 양성변화를 일으켜 기흉 및 혈흉을 초래한 1예를 경험하였기에 문헌고찰과 함께 보고하는 바이다.

참 고 문 헌

1. Orchard GE, Zelger B, Jones EW, Jones RR. An im-

munocytochemical assessment of 19 cases of cutaneous angiosarcoma. *Histopathology* 1996;28:235-40.
2. Mendenhall WM, Mendenhall CM, Werning JW, Reith JD, Mendenhall NP. Cutaneous angiosarcoma. *Am J Clin Oncol* 2006;29:524-8.
3. Holden CA, Spittle MF, Jones EW. Angiosarcoma of the face and scalp, prognosis and treatment. *Cancer* 1987; 59:1046-57.
4. Mark RJ, Tran LM, Sercarz J, Fu YS, Calcaterra TC, Juillard GF. Angiosarcoma of the head and neck. The UCLA experience 1955 through 1990. *Arch Otolaryngol Head Neck Surg* 1993;119:973-8.
5. Kitagawa M, Tanaka I, Takemura T, Matsubara O, Kasuga T. Angiosarcoma of the scalp: report of two cases with fatal pulmonary complications and a review of Japanese autopsy registry data. *Virchows Arch A Pathol Anat Histopathol* 1987;412:83-7.
6. Tateishi U, Hasegawa T, Kusumoto M, Yamazaki N, Iinuma G, Muramatsu Y, et al. Metastatic angiosarcoma of the lung: spectrum of CT findings. *AJR Am J Roentgenol* 2003;180:1671-4.
7. Sakurai H, Hada M, Miyashita Y, Tsukamoto K, Oyama T, Ashizawa I. Simultaneous bilateral spontaneous pneumothorax secondary to metastatic angiosarcoma of the scalp: report of a case. *Surg Today* 2006;36: 919-22.
8. Pawlik TM, Paulino AF, McGinn CJ, Baker LH, Cohen DS, Morris JS, et al. Cutaneous angiosarcoma of the scalp: a multidisciplinary approach. *Cancer* 2003;98: 1716-26.
9. Fata F, O'Reilly E, Ilson D, Pfister D, Leffel D, Kelsen DP, et al. Paclitaxel in the treatment of patients with angiosarcoma of the scalp or face. *Cancer* 1999;86: 2034-7.
10. Budd GT. Management of angiosarcoma. *Curr Oncol Rep* 2002;4:515-9.