

수술 및 단기간의 항생제 투여로 완치된 기관지 방선균증 2예

순천향대학교 의과대학 천안병원 ¹내과학교실, ²병리학교실

이용관¹, 이호성¹, 오미혜², 최재성¹, 서기현¹, 김용훈¹, 나주옥¹, 황현규¹

Two Cases of Endobronchial Actinomycosis that were Cured by Operation and Short Term Antibiotics Therapy

Yong Kwan Lee, M.D.¹, Ho Sung Lee, M.D.¹, Mee Hye Oh, M.D.², Jae Sung Choi, M.D.¹, Ki Hyun Seo, M.D.¹, Yong Hoon Kim, M.D.¹, Ju Ock Na, M.D.¹, Hun Gyu Hwang, M.D.¹

Departments of ¹Internal Medicine and ²Pathology, Soonchunhyang University College of Medicine, Cheonan, Korea

Endobronchial actinomycosis is a rare chronic suppurative granulomatous infection of the bronchus, and this is sometimes related with a foreign body or a broncholith. The traditional treatment of endobronchial actinomycosis is intravenous antibiotics for 2 to 6 weeks and then oral antibiotics therapy for 6 to 12 months. We report here on 2 cases of endobronchial actinomycosis that were associated with a broncholith and a foreign body, respectively. Surgery followed by short term antibiotics therapy for only 20 days and 34 days, respectively, was effective as treatment for the endobronchial actinomycosis in our cases. After treatment, there were no complications or recurrence during the following period. We suggest that short term antibiotics therapy combined with a surgical operation might be effective as treatment for primary endobronchial actinomycosis, and especially when this illness is combined with a foreign body or a broncholith, as compared with traditional long term antibiotic therapy. (*Tuberc Respir Dis* 2008;65:125-130)

Key Words: Endobronchial actinomycosis, Treatment, Short term antibiotics

서 론

원발성 기관지 방선균증은 드물게 보고되는 질환으로 국내에서는 최근까지 모두 27예가 보고되었고, 특히 이물질이나 결석과 동반된 경우는 모두 5예 정도가 보고되었다. 기관지 방선균증은 폐결핵 또는 폐암으로 잘못 오인되는 경우가 많은데, 이것은 폐 실질의 침윤이나 경화, 폐문 종괴 등의 소견이 폐암과 감별을 어렵게 하기 때문이다¹. 과거에는 수술 후에 진단되는 경우가 많았으나, 최근에는 흉부 전산화 단층촬영과 함께 기관지 내시경이 진단에 유용한 것으로 알려져 있다². 기관지 방선균증의 치료는 일반적으로 2주에서 6주간의 정주용 항생제 사용 후 경구용 항생제를 6개월에서 12개월까지 사용하는 것이 권장되고

있다³. 그러나, 일부 보고에 의하면 이전 보고들과는 달리 기관지를 막고 있던 병변의 제거 후 약 2개월 동안 항생제 사용으로 성공적인 치료와 재발이 없었음을 보고하여, 기관지 방선균증의 치료 시 수술을 시행하는 경우 6개월 이상 항생제를 투여하지 않고, 단기간 항생제를 투여하여도 완치가 가능함을 보고하였다⁴. 또한 국내보고에서도 수술과 함께 약 30~50일 가량의 항생제 치료로 재발 없이 완치된 증례가 2예 보고되었다^{5,6}.

저자들은 기관지 내시경검사서 이물질 또는 결석과 동반된 기관지 방선균증이 진단되어 수술을 시행하였고, 수술 후 40일 이내의 항생제 치료로 완치된 2예의 기관지 방선균증을 경험하였기에 보고하는 바이다.

증 례

증례 1

환 자: 48세, 여자

주 소: 객혈

현병력: 1개월 전부터 간헐적인 소량의 객혈과 기침 및 체중 감소가 발생되어 내원하였다. 환자는 인근 병원에서

Address for correspondence: Ju Ock Na, M.D.

Department of Internal Medicine, Soonchunhyang University College of Medicine, 23-20, Bongmyeong-dong, Cheonan 330-721, Korea

Phone: 82-41-570-3666, Fax: 82-41-574-5762

E-mail: juokna@hanmail.net

Received: May. 30, 2008

Accepted: Jul. 8, 2008

11일간 폐쇄성 폐렴으로 입원하여 항생제 투여를 받았으며, 기관지 내시경 상에서 기관지 내에 이물질이 보였으나 제거하지 못하여 본원으로 전원되었다.

과거력: 5년 전에도 객혈을 동반한 폐렴으로 인근 병원에서 치료받은 병력이 있었다.

흡연력 및 음주력: 특이 사항 없음.

가족력: 특이사항 없음.

이학적 소견: 내원 당시 혈압 120/80 mmHg, 맥박수 72회/분, 호흡수 20회/분, 체온 36.6°C이었으며, 신체검사상 전신 상태는 양호하였고, 흉부 청진에서 심음이나 폐음은 정상이었으며 다른 신체의 이상은 보이지 않았다.

검사실 소견: 말초 혈액검사에서 백혈구 6,100/mm³, 혈색소는 12.2 mg/dl, 헤마토크리트 37.4%, 혈소판은 373,000/mm³이었다. 혈청 생화학검사에서 총단백질 7.7 g/dl, 알부민 4.6 g/dl, 총빌리루빈 0.3 mg/dl, AST 19 IU/L, ALT 14 IU/L, 혈액요소질소 0.4 mg/dl, 크레아티닌 0.6 mg/dl, LDH 268 IU/L이었으며, 혈청 전해질검사에서 나트륨 143 mEq/L, 칼륨 4.3 mEq/L, 염화물 98 mEq/L, 칼슘 10.1 mg/dl이었고, 동맥혈가스검사는 정상이었다. 객담에서 시행한 항산성균 도말염색 및 배양은 음성이었다.

방사선학적 소견: 흉부 단순 촬영 상에서 우중엽의 경화소견이 보였으며(Figure 1), 흉부 전산화 단층촬영에서는 우중엽 기관지를 폐쇄하고 있는 여러 개의 석회화 결절과 함께 말초부위의 기관지협착 및 폐실질의 경화 소견이 관찰되었다(Figure 2).

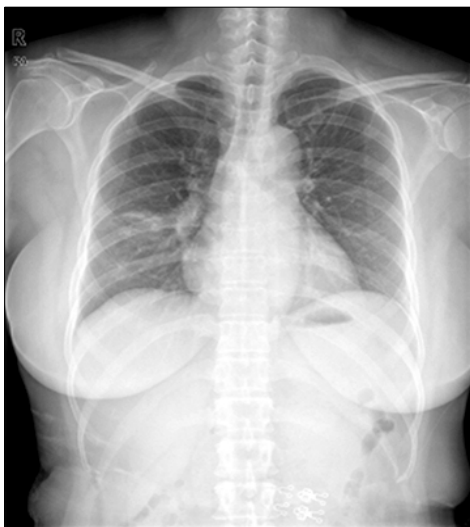

Figure 1. Case 1: Chest radiography showed consolidation at RML (Right middle lobe) lateral segment.

내시경 소견: 기관지 내시경에서는 우중엽 외측 기관지를 완전히 폐쇄하고 있는 황색의 기관지결석이 관찰되었으나 단단하고 기관지에 박혀있어 제거할 수 없었다(Figure 3).

병리 소견: 기관지 내시경하 조직검사에서 생검된 조직은 모두 방사상 사상체의 방선균 세균집락으로 일부에서는 석회화가 동반되어 있었다. 그 후 시행한 우중엽 절제폐의 단면 소견은 전반적으로 기관지 및 세기관지들이 확장

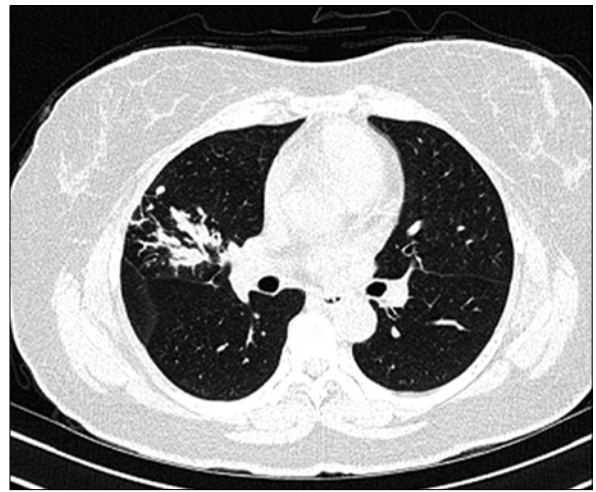


Figure 2. Case 1: Chest computed tomography showed obstructive bronchitis with Bronchiolith in RML (Right middle lobe), lateral segment.

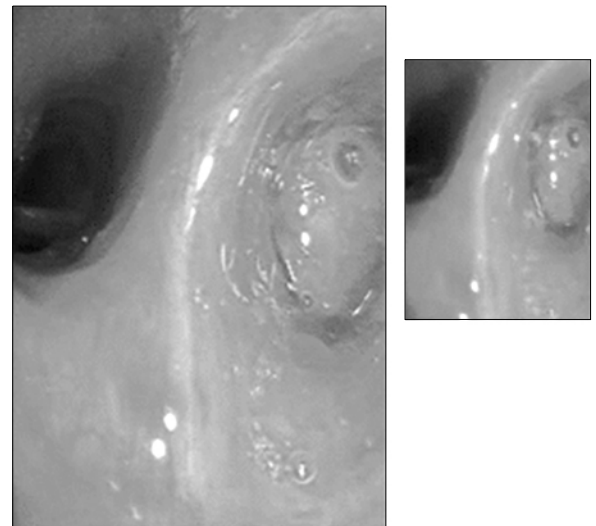


Figure 3. Case 1: Bronchoscopy showed near total obstruction by yellowish hard nodule at RML (Right middle lobe) lateral segment.

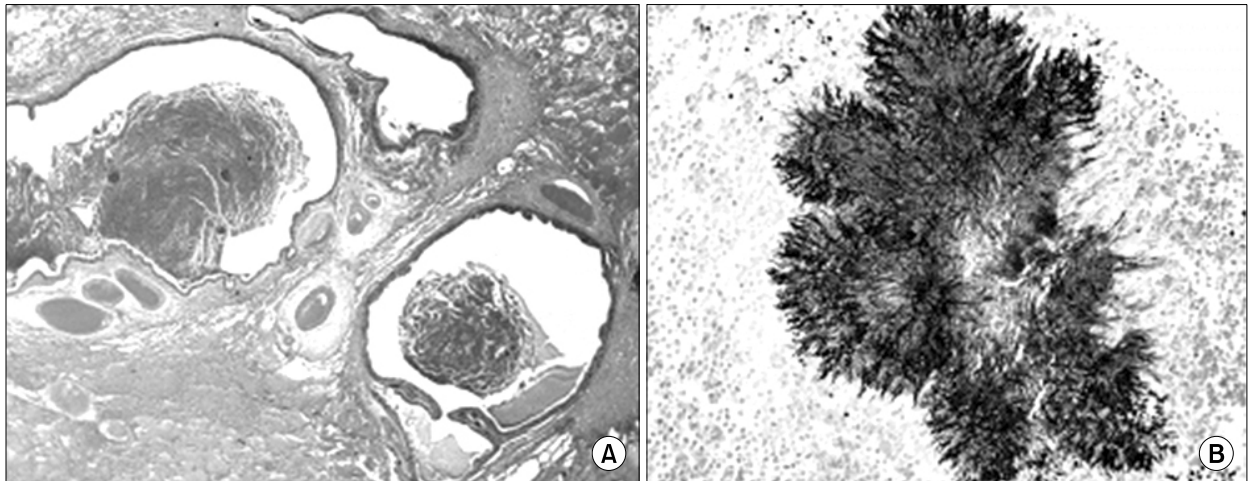


Figure 4. Case 1: Microscopically, (A) the resected lung shows diffuse dilated bronchi or bronchioles containing necrotic material (H&E stain, $\times 10$). (B) An actinomycetes colony composed by radially arranged filamentous bacilli is noted (GMS stain, $\times 200$).

되어 있었으며 내부에는 황색의 단단한 물질들로 차 있었다. 현미경적 소견에서도 확장된 기관지와 세기관지들을 관찰할 수 있었으며 내부에는 괴사성 물질과 염증세포 및 방선균 세균집락이 있었고 이는 Gram 염색과 Gomori methanamine silver (GMS) 염색 및 Periodic acid Schiff (PAS) 염색에 모두 양성 반응을 보였으며(Figure 4A, B), Acid-fast bacilli (AFB) 염색에는 음성이었다.

치료 및 경과: 기관지결석에 의한 폐쇄성폐렴 및 지속되는 객혈로 인해 흉부외과로 전과되어 우중엽 절제술을 시행 받았다. 내원하여 수술 전 6일간, 수술 후 8일간 3세대 세팔로스포린 항생제를 정맥 투여하였으며, 그 후 9일간 더 경구 3세대 세팔로스포린으로 치료하였다. 항생제는 타병원에서부터 사용한 것을 포함하여 수술 후까지 총 34일간 세팔로스포린 정주 및 경구투여를 하였다. 수술 후 10개월까지 추적 관찰하였으나 별다른 합병증 없고, 호흡기증상이나 재발의 증거 없는 상태이며 외래 경과관찰 중이다.

증례 2

환 자: 63세 남자

주 소: 기침

현병력: 내원 1년 전부터 기침이 지속되었고, 한 달 전부터는 객담이 동반되었으나 객혈이나 호흡곤란 소견은 없었다.

과거력: 전립선 비대증으로 알파 차단제 경구치료 중이었으며, 내원 20일 전 타병원에서 기관지천식 진단받고

치료 중이었다.

가족력: 특이사항은 없음.

흡연력 및 음주력: 음주력은 없었으며, 흡연력은 10갑년으로 30년 전에 금연한 상태이었다.

이학적 소견: 내원 당시 혈압 120/70 mmHg, 맥박은 분당 80회, 호흡수 분당 20회, 체온 36.5°C이었다. 신체검사 상 전신 상태는 양호하였고, 흉부 청진 소견 상에서는 우하엽에 호흡음이 감소되었으며 심음은 정상이었다. 다른 신체의 이상은 관찰되지 않았다.

검사 소견: 말초 혈액 검사에서 백혈구 7,000/mm³, 혈색소 12.7 mg/dl, 헤마토크릿 36.9%, 혈소판은 212,000/mm³, ESR 35 mm/hr이었으며, 혈청 생화학검사서 총 단백 6.9 g/dl, 알부민 4.1 g/dl, 총 빌리루빈 0.5 mg/dl, AST 23 IU/L, ALT 35 IU/L, 혈액요소 질소 9.7 mg/dl, 크레아티닌 1.0 mg/dl, LDH 290 IU/L이었고, 혈청 전해질검사서 나트륨 145 mEq/L, 칼륨 3.7 mEq/L, 염화물 107 mEq/L, 칼슘 9.2 mg/dl이었다. 심전도는 정상이었다.

방사선 소견: 단순흉부촬영에서 우중엽 및 우하엽의 폐허탈이 관찰되었다(Figure 5). 흉부 CT에서는 right bronchus intermedius에 wall thickening을 동반한 석회화가 보였으며 기관지 내 이물질로 추정되었다. 또한 이 이물질로 인해 우중엽 및 우하엽에 전체적인 폐허탈이 보였다.

내시경 소견: 기관지내시경에서는 우측 bronchus intermedius branch에 뼈와 유사한 물질로 완전히 폐쇄된 소견과 함께 주변에 육아조직으로 추정되는 둥근 모양의 결절들이 보였고 이 병변으로 인해 bronchus intermedius

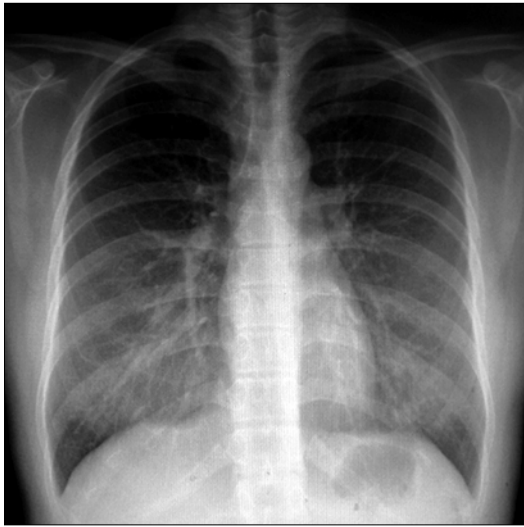


Figure 5. Case 2: Chest radiography showed RML (Right middle lobe) collapse.

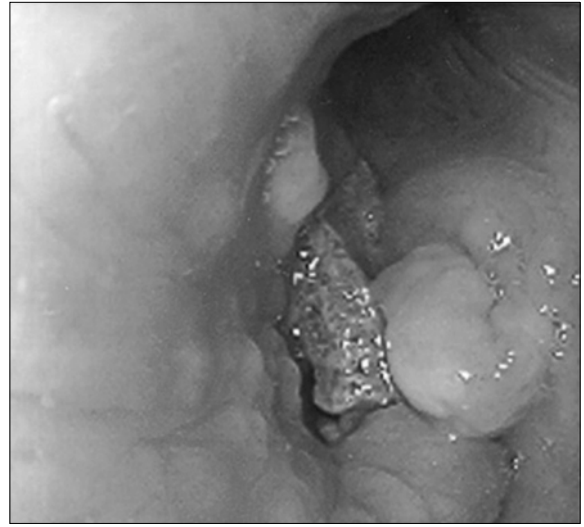


Figure 6. Case 2: Bronchoscopy showed near total obstruction of right intermedius branch with a bone like material.

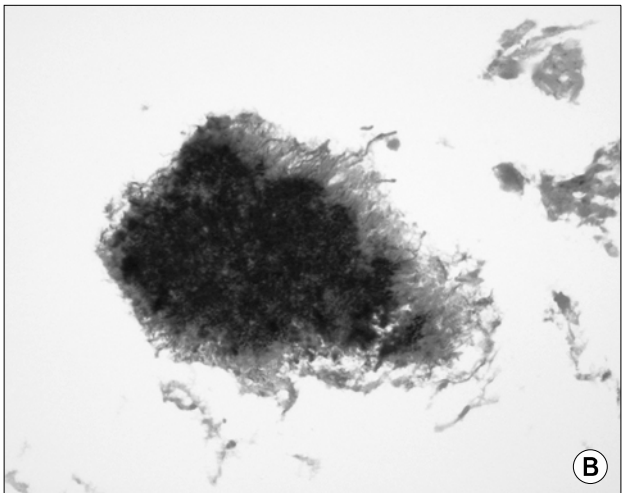
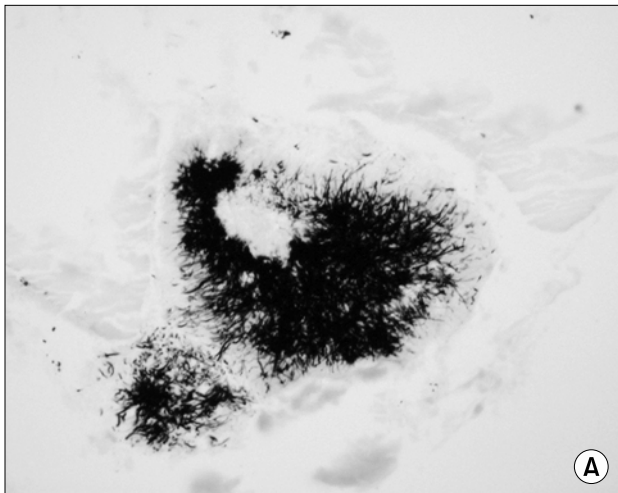


Figure 7. Case 2: Microscopic finding shows actinomycetes colonies, composed by radially arranged filamentous bacilli in (A) (GMS stain, $\times 100$) & (B) (Gram stain, $\times 100$).

bronchus가 거의 막혀 있었다. 육아조직으로 보이는 병변에서 조직검사를 시행하였으며 이물질은 기관지내시경으로 제거가 불가능하였다(Figure 6).

병리 소견: 기관지 내시경하 조직검사상 방사상의 사상체를 가지는 세균집락을 관찰할 수 있었으며, 이들은 Gram 염색과 GMS 염색 및 PAS 염색에 모두 양성 반응을 보였고(Figure 7A, B), 기관지 상피세포와 상피하 조직에는 만성 염증세포의 침윤이 관찰되었다.

치료 및 경과: 환자는 흉부외과로 전과되어 전신마취

하에 개흉술로 우측 기관지 내 닭뼈로 추정되는 이물질을 제거하였다. 항생제 사용은 총 20일간 세팔로스포린 정주 및 경구투여를 하였다. 그 후 31개월 동안 다른 특이증상이나 합병증은 없는 상태로 외래에서 추적 관찰중이다.

고 찰

흉부 방선균증은 방선균(*Actinomyces israelii*)에 의한 만성적 화농성 폐감염이다¹. 모든 연령층에서 생길 수 있

으나 주로 15~35세에 가장 많이 발생한다. 남자에서 빈도가 2:1로 더 높다^{7,8}. 폐결핵 또는 폐암으로 오인되는 경우가 많으며¹, 정상 면역 환자라도 불결한 구강 위생, 폐침윤, 농흉, 늑골의 골수염, 피부 누공 등이 있을 때 잘 발생할 수 있다⁷. 기관지방선균증은 빈도가 매우 드문 질병이며 기관지 결석이나 이물질의 흡인과 연관되어 발생하는 경우가 자주 보고되고 있다^{5,9-11}. 임상증세는 미열, 기침, 흉부 동통 및 객혈 등이 흔하고 흉부 단순 촬영에서 폐종괴나 폐허탈을 동반한 경화 소견을 보여^{5,12} 기관지 내 종양이나 기관지 결핵과 감별이 필요한 경우가 많다. 본 환자들은 2예 모두 기침 소견이 보였으며 1예에서 객담, 객혈이 있었다. 한 보고에 따르면¹³ 1989~1998년까지의 17예의 기관지방선균증에서 기침이 14예(84%)로 가장 많았고, 객담 8예(47%), 흉막통, 체중 감소 6예(35%), 호흡곤란 4예(24%)로 보고되었다.

기관지 결석과 동반된 방선균증의 경우는 기존의 결석에 집락을 형성하여 발생하는 것으로 보이며, 기관지 이차 감염을 유발하여 기도 폐쇄와 함께 원위부 폐에 폐쇄성폐렴이 발생한다. 그러나, 일부 보고에 의하면 방선균증에 의한 만성적인 염증으로 인해 이차적으로 석회화가 진행하면서 결석을 형성한다고 발표한 상반된 보고도 있어 정확한 기전은 아직 확실하지 않다¹¹. 또한 방선균이 원위부에서 퍼지며 염증반응을 유발하여 폐 농양을 형성하며, 원위부 폐경화를 악화시킨다¹³. 감염이 진행되면 흉막, 늑골, 비장, 신장, 척추로 혈행성 전파도 하는 것으로 알려져 있다¹².

확진은 Gram 염색과 배양검사에서 전형적인 균을 발견하거나, “황 과립”을 동정하는 것으로, 기관지 내 병변은 조직 검사로, 폐 실질을 침범 시에는 수술이 진단 겸 치료로 중요하다⁴. 본원에서는 환자 2예 모두 기관지 내시경으로 진단되었으며 결석 및 이물질 제거를 위해 수술까지 시행하였다.

치료는 장기간 고용량의 항생제를 사용하는 것이 원칙이며 일반적으로 2~6주간의 페니실린 단독 사용 후에 6~12개월간의 경구용 항생제를 사용하는 것이 권장된다^{3,8}. 페니실린 대신으로는 Erythromycin, rifampin, clindamycin, chloramphenicol, lincomycin, streptomycin, tetracyclin 등을 사용할 수 있다^{12,14}. 우리나라에도 clindamycin, Erythromycin, ceftriaxone을 사용하여 효과가 있었다는 보고가 있었다¹⁵. 흉부 방선균증의 경우 최근 몇몇 보고에 의하면 상대적으로 이전에 비해 짧은 기간의 항생제를 사용하여 완치한 경우들을 보고하고 있다^{2,4,15}. 기관지 방선

균증의 경우는 과거에는 수술이 많았으나^{5,13}, 폐 실질의 흉부 방선균증과는 달리 최근에는 기관지 내시경으로 쉽게 진단이 되므로 내과적인 치료가 일반적이다⁵. 그러나, 수술이 필요한 경우는 폐암과 감별이 되지 않아 수술을 해야 하는 경우가 가장 많았고, 객혈, 농흉, 만성 누공 형성, 만성 농 배출, 약물에 반응하지 않는 경우, 폐 실질을 침범한 경우, 또 정확한 진단을 위해서도 시행할 수 있다^{16,17}. 또한 본 증례처럼 방선균증을 유발한 이물질 제거가 기관지내시경으로 어려운 경우나 기관지결석 제거가 어려운 경우 일단 수술을 시행해야 할 것으로 보인다. 외과적 수술 후에도 일반적으로 병의 파급, 재발 방지, 합병증 예방을 위하여 항생제를 쓰는 것으로 되어 있다⁹. Dalhoff 등⁴은 기관지를 막고 있던 병변의 수술적 제거 후 2개월간의 항생제 사용 후 완치된 증례를 보고하였다. 또한 Choi 등도 기관지 방선균증 환자 1명을 병변의 수술적 제거 후 총 4주의 항생제 치료만으로 완치를 보고하여 모든 기관지 방선균증 환자에게 수술 후 장기간의 항생제 투여가 필요하지 않을 수 있음을 시사하였다⁵. 본 증례들의 경우 병변의 수술적 제거 후 항생제 사용기간이 20일에서 34일로 기존의 일반적 치료에 비해 단기간이었음에도 불구하고 재발 없이 성공적으로 치료가 되어 기관지 방선균증의 경우 병변의 수술적 제거 시 항생제 사용기간을 단축하여도 성공적인 치료가 가능할 것으로 보여, 모든 기관지 방선균증 환자에서 장기간 항생제 사용이 필요하지는 않을 것으로 보인다.

결론적으로, 원발성 기관지방선균증의 경우 기관지 결석이나 이물질을 동반한 경우에는 결석이나 이물질을 내시경으로 제거할 수 없으면, 수술을 시행한 후 단기간의 항생제를 사용하면 성공적인 치료가 가능할 것으로 보인다.

요 약

저자 등은 수술 후 단기간의 항생제 치료로 완치된 기관지 방선균증 2예를 경험하였기에 보고하는 바이다.

참 고 문 헌

1. Brown JR. Human actinomycosis: a study of 181 subjects. *Hum Pathol* 1973;4:319-30.
2. Hsieh MJ, Liu HP, Chang JP, Chang CH. Thoracic actinomycosis. *Chest* 1993;149:366-70.
3. Russo TA, 156. Actinomycosis. In: Fauci AS, Braunwald E, Kasper DL, Hauser SL, Longo DL, Jameson JL,

- editors. Harrison's principles of internal medicine, 17th ed. New York: McGraw hill; 2008. p. 996-9.
4. Dalhoff K, Wallner S, Finck C, Gatermann S, Wiessmann KJ. Endobronchial actinomycosis. *Eur Respir J* 1994;7: 1189-91.
 5. Choi JC, Koh WJ, Kwon YS, Ryu YJ, Yu CM, Jeon KM, et al. Diagnosis and treatment of endobronchial actinomycosis. *Tuberc Respir Dis* 2005;58:576-81.
 6. Park JO, Ryu JW, Park S, Kim SH, Seo PW. Broncholithiasis caused by actinomycosis. *Korean J Thorac Cardiovasc Surg* 2006;39:236-9.
 7. Slade PR, Slessor BV, Southgate J. Thoracic actinomycosis. *Thorax* 1973;28:73-85.
 8. Goetz MB, Finegold SM. Actinomycosis. In: Murray FJ, Nadel JA, editors. *Textbook of respiratory medicine*. 3rd ed. Philadelphia: W.B.Saunders; 2000. p. 1020-2.
 9. Dicipinigitis PV, Bleiweiss IJ, Krellenstein DJ, Halton KP, Teirstein AS. Primary endobronchial actinomycosis in association with foreign body aspiration. *Chest* 1992; 101:283-5.
 10. Ho JC, Ooi GC, Lam WK, Lam B, Cheung TF, Tsang KW. Endobronchial actinomycosis associated with a foreign body. *Respirology* 2000;5:293-6.
 11. Harvey JC, Cantrell JR, Fisher AM. Actinomycosis: its recognition and treatment. *Ann Intern Med* 1957;46: 868-85.
 12. Seo JB, Lee JW, Ha SY, Park JW, Jeong SH, Park GY. Primary endobronchial actinomycosis associated with broncholithiasis. *Respiration* 2003;70:110-3.
 13. Hong SB, Kim WS, Lee JH, Bang SJ, Shim TS, Lim CM, et al. Clinical study on thoracic actinomycosis. *Tuberc Respir Dis* 1998;45:1058-66.
 14. Yu SE, Ju K, Song SH, Kim CH. A case report of primary endobronchial actinomycosis. *Korean J Bronchoesophagol* 2002;8:56-60.
 15. Skoutelis A, Petrochilos J, Bassaris H. Successful treatment of thoracic actinomycosis with ceftriaxone. *Clin Infect Dis* 1994;19:161-2.
 16. Jara FM, Toledo-Pereyra LH, Magilligan DJ Jr. Surgical implications of pulmonary actinomycosis. *J Thorac Cardiovasc Surg* 1979;78:600-4.
 17. Park K, Kwon JB, Lee JH. Thoracic actinomycosis. *Korean J Thorac Cardiovasc Surg* 2005;38:50-5.