

태권도 중에 발생한 자발성 종격동기종 1예

을지대학교 의과대학 내과학교실

전호석, 한민수, 문경민, 이양덕, 조용선, 나동집

A Case of Spontaneous Pneumomediastinum during Taekwondo

Ho Seok Jeon, M.D., Min Soo Han, M.D., Kyung Min Moon, M.D., Yang Deok Lee, M.D., Yongseon Cho, M.D., Dong Jib Na, M.D.

Department of Internal Medicine, Eulji University School of Medicine, Daejeon, Korea

Spontaneous pneumomediastinum is defined as a clinical syndrome that's characterized by the presence of air in the mediastinal space, which is not due to an old previous injury or surgery. The condition is caused by a sustained increase in the intraalveolar and intrabronchial pressure with extravasated air dissecting along the perivascular spaces of the mediastinum. This is an uncommon complication of sports activity. The most common symptom is chest pain. This diagnosis should be considered for younger people who present with pleuritic chest pain or dyspnea and a characteristic crackling feel (known as subcutaneous crepitation) when touching of the skin covering the chest wall or neck, and they look otherwise well with normal vital signs. Usually no treatment is required, but the mediastinal air will be absorbed faster if the patient inspires high concentrations of oxygen. We present here a case of spontaneous pneumomediastinum that occurred during a Taekwondo match, along with a review of the relevant literature. (*Tuberc Respir Dis 2008;65:222-224*)

Key Words: Spontaneous pneumomediastinum, Chest pain, Oxygen

서 론

자발성 종격동기종은 종격동 내에 공기 또는 다른 가스가 존재하는 것으로 호흡 양상의 변화로 갑작스럽게 흉곽 내압이 변하는 경우에 폐포가 파열되어 발생한다. 마리아나 흡연, 코카인 흡입, 폐기능검사, 등산, 출산, 구토, 간질 발작, 심한 기침, 재채기, 딸꾹질 등이 자발성 종격동기종을 유발할 수 있다. 현재까지 운동과 관련되어 발생한 자발성 종격동기종에 관한 국외의 보고가 있으나^{1,2}, 국내에서는 보고된 바가 없다. 저자들은 태권도 중에 발생한 흉통과 호흡곤란 등의 증상으로 내원하여 자발성 종격동기종으로 진단된 환자 1예를 경험하였기에 이를 문헌고찰과 함께 보고하는 바이다.

증 례

환 자: 23세 남자, 이○○
주 소: 호흡곤란과 양측 경부의 통증을 동반한 흉통
현병력: 내원 하루 전 태권도 중 갑자기 발생한 흉통과 호흡곤란 증상이 지속되어 호흡기내과 외래 통해 입원하였다.
과거력: 기저 질환이나 입원 또는 수술의 과거력은 없었다.
가족력: 특이사항 없음
흡연력: 없음
이학적 소견: 내원당시 혈압은 126/68 mmHg, 맥박 분당 70회, 호흡수 분당 20회, 체온 36.9°C였다. 외관상 급성 병색을 보였고, 양측 경부에서 마찰음(crepitus)이 촉진되었다. 흉부청진에서 심음은 규칙적이고 잡음도 들리지 않았으나 양측 폐야에 전반적으로 호흡음이 감소되어 있었다. 복부진찰에서는 정상 장음에 압통은 없었다.
심전도 검사: 정상
검사실 소견: 내원시 시행한 말초혈액검사에서 백혈구 5,570/mm³ (호중구 63.7%, 림프구 30.6%, 단핵구 3.0%, 호산구 1.6%), 혈색소 14.1 g/dl, 혈소판 139,000/mm³이었

Address for correspondence: **Min Soo Han, M.D.**
Department of Internal Medicine, Eulji University School of Medicine, 1306, Dunsan-dong, Seo-gu, Daejeon 302-120, Korea
Phone: 82-42-611-3151, Fax: 82-42-259-1111
E-mail: hms43@eulji.ac.kr
Received: Jul, 11, 2008
Accepted: Jul, 28, 2008

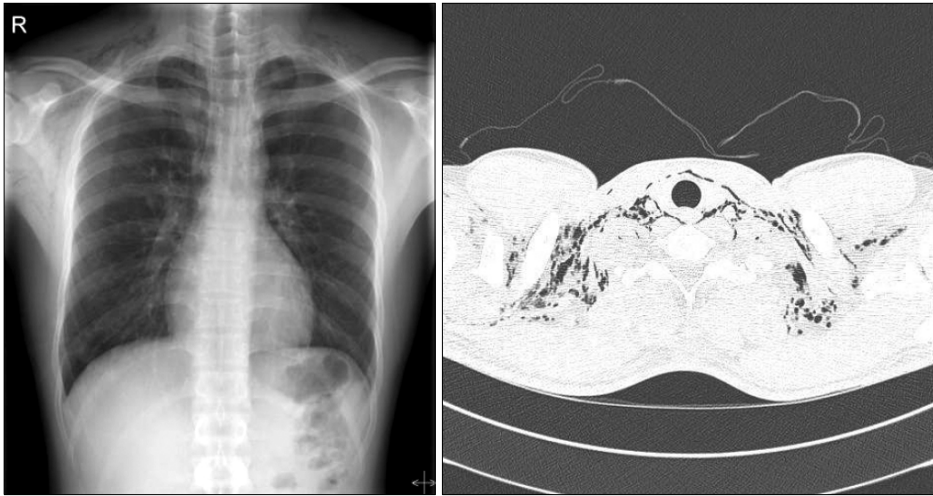


Figure 1. Chest PA and CT on admission shows air in the mediastinum and subcutaneous emphysema in the neck.

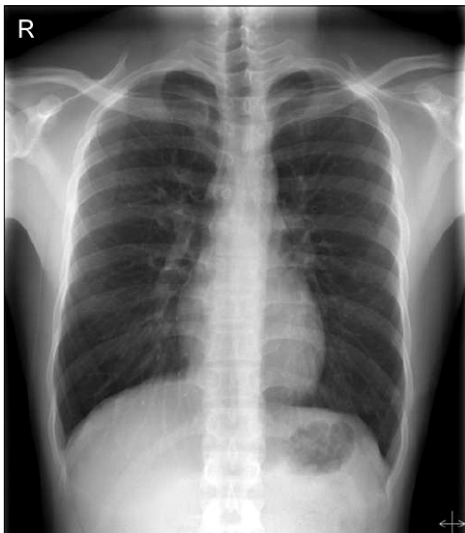


Figure 2. Chest PA shows disappearance of mediastinal air and subcutaneous emphysema in the neck after conservative management.

다. 비 캐뉼라를 통해 분당 2l의 산소 흡입중 시행한 동맥혈 가스분석검사서 pH 7.359, PaCO₂ 38.9 mmHg, PaO₂ 179.0 mmHg, HCO₃⁻ 21.9 mmol/l, 동맥혈 산소포화도는 99.2%였다. 일반생화학 검사에서 AST 17 IU/l, ALT 13 IU/l, 총단백 6.7 g/dl, 알부민 4.0 g/dl, 총빌리루빈 0.6 mg/dl, BUN 11 mg/dl, creatinine 1.1 mg/dl, Na 142 mmol/l, K 4.3 mmol/l, Cl 100 mmol/l, CK 266 ng/dl, CK-MB 3.15 ng/dl, troponin T < 0.010 ng/dl이었다.

방사선 소견: 흉부 단순방사선검사와 전산화단층촬영 사진에서 종격동 내의 공기 음영과 경부의 피하기종이 관찰되었다(Figure 1).

치료 및 임상경과: 환자는 내원시 흉통과 호흡곤란이 있었으나 안정 상태에서 산소흡입 치료 후 증상이 호전되어 5일 후 퇴원하였다. 퇴원 후 외래 방문시 환자가 호소하는 증상은 없었고 흉부 단순방사선검사서 종격동 내의 공기 음영 및 경부의 피하기종은 관찰되지 않았다(Figure 2).

고 찰

종격동기종은 종격동 내에 공기나 가스가 존재하는 것을 말하며, 외상에 의해 발생하는 외상성 종격동기종과 외상없이 발생하는 자발성 종격동기종으로 나눌 수 있다³. Faust⁴에 의하면, 분만중 Valsalva maneuver에 의한 종격동기종과 피하기종의 첫 의학적 보고는 1784년 Simmons에 의해서였고, 1927년까지 130명 이상의 환자가 보고되었다. 종격동기종의 가장 흔한 원인은 폐포내압의 상승으로 폐포내압과 폐간질 사이의 압력 차이에 의해 폐포가 파괴되어 공기가 유입된 경우이다. 기도폐쇄, 기계환기, 외상, 기침, 구토, Valsalva maneuver 등에 의해 폐포내압이 상승되어 폐포 파열이 발생한다. 그 외의 원인으로 기관, 주기관지 및 식도의 천공이나 후복막, 경부 등의 연부 조직 감염 등이 있고, 헤로인, 코카인, 마리화나 등과 같은 약물의 사용과도 관련이 있으며 소화기나 치과 수술 후에도 발생할 수 있다. 임상에서 흔히 보는 경우로는 외상, 기관지 천식에서 기도폐쇄가 발생한 경우, 인공호흡기의 압력을 높게하여 폐포내압이 상승되어 발생하는 경우이다. 외부 요인 없이 발생하는 자발성 종격동기종의 경우로는 천식발작, 심한 기침, 마리화나 흡연, 폐렴, 미만성

간질성 폐질환 등이 보고되어 있다^{5,9}. 천식발작이나 심한 기침 등의 경우 갑작스러운 폐포 내 압력 상승으로 폐포 파열이 발생하여 종격동기종으로 진행하게 되고 마리화나 흡연의 경우 약의 효과를 높이기 위해 Valsalva maneuver를 환자가 시도함으로써 폐포 압력이 상승하여 발생하는 것으로 알려져 있다⁷. 상대적으로 드물게 발생하는 하나 트럼펫 연주, 풍선불기, 등산중에 종격동기종이 발생하기도 하며¹⁰⁻¹² 육상, 서핑과 같은 운동중에 발생하는 경우도 있다^{1,2}.

자발성 종격동기종의 증상은 흉통, 호흡곤란이 가장 흔하며 그 외에 연하곤란, 경부통증, 경부부종, 선목소리 등의 증상이 동반되는 경우도 있다¹³. 자발성 종격동기종은 식도 천공이나 궤양과 같은 소화기 질환 및 허혈성 심질환이나 심낭염과 같은 심장 질환과의 감별 진단이 중요하다. 흉부 단순방사선검사로 쉽게 진단할 수 있으나 자발성 종격동기종의 약 30%는 전산화단층촬영을 통해서 진단할 수 있다¹⁴. 자발성 종격동기종의 특별한 치료법은 없으나 대부분의 환자는 안정, 산소흡입, 진통제 투여 등의 보존적 치료만을 행하여도 후유증 없이 치유되는 경우가 대다수이고 매우 드물게 재발한다¹⁵.

본 증례의 환자는 기저 호흡기 질환이 없었으며 수술이나 외상 없이 태권도중에 종격동기종이 발생하였으며 이것은 운동 중 큰 소리로 기합을 지르거나 호흡을 일시적으로 멈춘 상태에서 태권도 동작을 하는 것과 같이 갑자기 폐포내압이 상승할 수 있는 상황이 발생하여 종격동기종이 생긴 것으로 추정된다.

요 약

자발성 종격동기종은 기저질환이나 외상의 병력이 없이 발생할 수 있고 드물게는 운동중에 발생할 수 있다. 저자들은 23세 남자 환자에서 태권도중에 발생한 자발성 종격동기종 1예를 경험하였기에 이를 문헌고찰과 함께 보고하는 바이다.

참 고 문 헌

- Pierce MJ, Weesner CL, Anderson AR, Albohm MJ. Pneumomediastinum in a female track and field athlete:

- a case report. *J Athl Train* 1998;33:168-70.
- Fallon KE, Foster K. Pneumomediastinum in a surf lifesaver. *Br J Sports Med* 1996;30:359-60.
- Campillo-Soto A, Coll-Salinas A, Soria-Aledo V, Blanco-Barrio A, Flores-Pastor B, Candel-Arenas M, et al. Spontaneous pneumomediastinum: descriptive study of our experience with 36 cases. *Arch Bronconeumol* 2005;41:528-31.
- Faust RC. Subcutaneous emphysema during labor. *Northwest Med* 1940;39:24-6.
- Cho H, Choi BM, Jung HK, Park JY, Jang BI, Sunwoo MO, et al. A case of severe asthma complicated with pneumoperitoneum and pneumomediastinum during AMBU ventilation. *Tuberc Respir Dis* 2001;51:585-9.
- Kanetaka K, Tsuji K, Tsuda T, Tamura H, Kitajima J, Kanematsu T. Spontaneous pneumomediastinum: report of a case and review of literature. *Acta Med Nagasaki* 2003;48:67-70.
- Miller WE, Spiekerman RE, Hepper NG. Pneumomediastinum resulting from performing Valsalva maneuvers during marihuana smoking. *Chest* 1972;62:233-4.
- Park JH, Lee YJ, Kang HH, Kim SJ, Koh YS, Lim CM. A case of measles pneumonia complicated by subcutaneous emphysema and pneumomediastinum in an 18-year-old patient. *Tuberc Respir Dis* 2001;51:275-80.
- Park MJ. A case of nonspecific interstitial pneumonia complicated with spontaneous pneumomediastinum, subcutaneous emphysema and pneumatosis interstitialis. *Tuberc Respir Dis* 2008;64:138-43.
- Lorge HJ. The etiology of idiopathic pneumothorax. *Am J Med Sci* 1940;199:635-41.
- Mumford AD, Ashkan K, Elborn S. Clinically significant pulmonary barotrauma after inflation of party balloons. *BMJ* 1996;313:1619.
- Vosk A, Houston CS. Mediastinal emphysema in mountain climbers: report of two cases and review. *Heart Lung* 1977;6:799-805.
- Newcomb AE, Clarke CP. Spontaneous pneumomediastinum: a benign curiosity or a significant problem? *Chest* 2005;128:3298-302.
- Kaneki T, Kubo K, Kawashima A, Koizumi T, Sekiguchi M, Sone S. Spontaneous pneumomediastinum in 33 patients: yield of chest computed tomography for the diagnosis of the mild type. *Respiration* 2000;67:408-11.
- Abolnik I, Lossos IS, Breuer R. Spontaneous pneumomediastinum: a report of 25 cases. *Chest* 1991;100:93-5.