

# 기침으로 유발된 복직근초 혈종 및 복강내 혈종 1예

가톨릭대학교 의과대학 내과학교실

정해빈, 강현희, 임은주, 김현경, 이수연, 맹일호, 이지명, 장은희, 이상학, 문화식

## A Case of Rectus Sheath Hematoma and Intraperitoneal Hematoma Induced by Cough

Hae Bin Jeong, M.D., Hyeon Hui Kang, M.D., Eun Joo Im, M.D., Hyun Gyung Kim, M.D., Su Yeon Lee, M.D., Il Ho Maeng, M.D., Ji Myoung Lee, M.D., Eun Hee Jang, M.D., Sang Haak Lee, M.D., Hwa Sik Moon, M.D.  
Department of Internal Medicine, The Catholic University of Korea College of Medicine, Seoul, Korea

Rectus sheath hematoma (RSH) is a rare condition that's caused by a sudden disruption of the deep epigastric vessels or direct damage to the rectus abdominis muscle. This condition is associated with old age, childbirth, abdominal surgery, severe cough, severe sneezing, anticoagulation therapy and/or coagulation disorders. RSH is characterized by abdominal pain and an abdominal mass, so that this is often misdiagnosed as a surgical condition such as appendicitis, intraabdominal abscess, torsion of the ovary and ruptured abdominal aortic aneurysm; this can lead to unnecessary surgery. Thus, we have to be cautious not to miss RSH when a patient with predisposing factors is suffered from abdominal pain and an abdominal mass. We report here on a case of rectus sheath hematoma that was induced by severe cough in a patient who was taking warfarin. (*Tuberc Respir Dis 2008;65: 212-215*)

**Key Words:** Rectus abdominis, Hematoma, Cough, Warfarin

### 서 론

복직근초 혈종(rectus sheath hematoma)은 아랫배벽혈관(inferior epigastric vessels)이 손상되어 궁상선(semi-circular line, linea arcuata) 아래의 복직근초 내에 혈종이 발생하는 매우 드문 질환이다. 항응고제를 복용하는 고령 환자나 분만을 한 경우, 복부수술을 받은 경우, 심한 기침이나 재채기를 하는 경우, 혈액응고질환이 있는 경우에 주로 발생하며 복통과 복부 종물이 주 증상으로 나타난다<sup>1,2</sup>. 치명적인 경우는 드물고 대부분 보존적인 치료로 자연히 회복된다. 국내에서는 복부에 침과 땀을 맞거나, 제왕절개술, 항응고제, 치골 골절 등에 의해 발생한 경우가 보고된 적이 있다<sup>3,6</sup>. 심한 기침으로 인해 자연적으로 발생한 복직근초 혈종은 3예만이 보고되었는데<sup>7,9</sup>, 본 증례와

같이 복직근초 혈종과 복강내 혈종이 함께 발생한 경우는 없었다. 저자들은 심방세동으로 와파린을 복용하던 72세 여자에서 심한 기침 후 하복부 통증과 복부 팽만이 발생하여 방사선학적 검사를 통해 복직근초 혈종 및 복강내 혈종을 진단한 증례를 경험하였기에 이를 보고하는 바이다.

### 증 례

**환 자:** 72세, 여자

**주 소:** 호흡곤란

**현병력:** 환자는 12년 전 기관지확장증, 2년 전 심방세동을 진단받고 와파린(2.5 mg/일)을 비롯한 약물치료 중으로 분당 1 L의 재택산소요법을 시행중이었다. 내원 2주 전부터 기침과 객담이 심해지면서 호흡곤란이 악화되어 내원하였다.

**과거력:** 당뇨, 고혈압, 결핵, 간염의 과거력 없음

**가족력:** 특이사항 없음

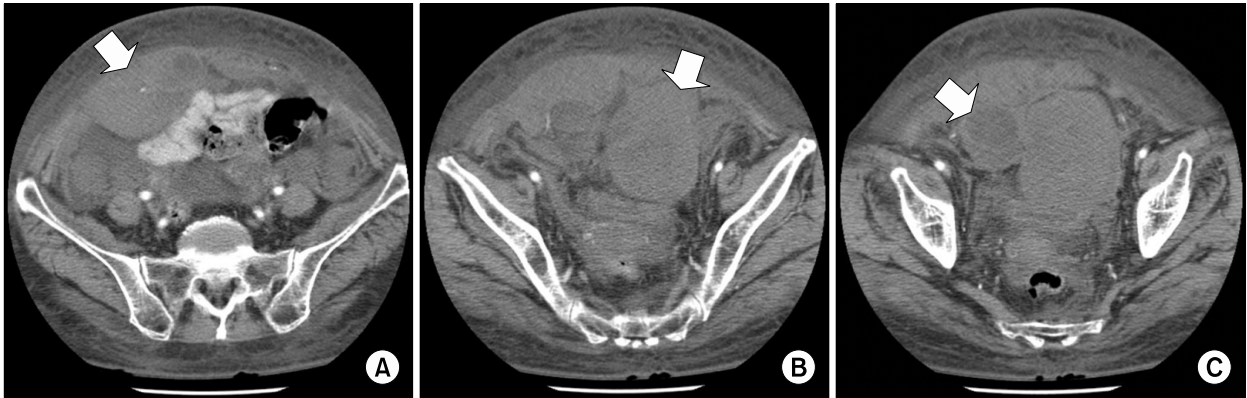
**사회력:** 특이사항 없음

**이학적 소견:** 입원 당시 활력 징후는 혈압 130/80 mmHg, 맥박수 110회/분, 호흡수 24회/분, 체온 36.6°C였으며, 급성 병색을 보였다. 결막은 창백하지 않았고 황달

Address for correspondence: Sang Haak Lee, M.D.  
Department of Internal Medicine, St. Paul's Hospital, The Catholic University of Korea College of Medicine, 620-56, Jeonnon 2-dong, Dongdaemun-gu, Seoul 130-709, Korea  
Phone: 82-2-958-2445, Fax: 82-2-968-7250  
E-mail: mdlee@catholic.ac.kr

Received: May. 23, 2008

Accepted: Jun. 23, 2008



**Figure 1.** Initial abdominal computed tomography shows a hematoma measured 7.4×5.2 cm on right rectus abdominis muscle (A). It also reveals a mainly solid mass measured 8×6 cm on left pelvis (B) and a solid and cystic lesion measured 4×3 cm on right pelvis (C).

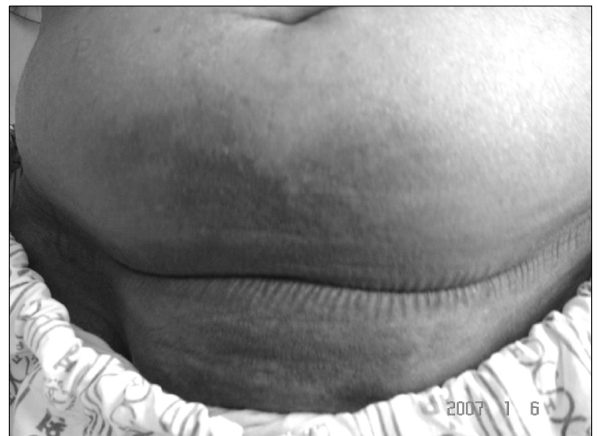은 없었으며 경정맥 울혈이 있었다. 흉부 청진에서 심박동은 규칙적이었으나 빠르고 심잡음은 들리지 않았으며, 양측 폐야에서 전반적으로 거친 호흡음이 청진되었고 수포음이 들렸다. 복부 진찰에서 장음은 정상이었고 압통, 반발통은 없었으며 만저지는 종물은 없었다. 양측 하지에서 함요 부종이 관찰되었다.

**검사실 소견:** 내원 당시 혈액 검사는 혈색소 10.9 g/dl, 적혈구 용적률 32.9%, 백혈구 7,000/mm<sup>3</sup>, 혈소판 283,000/mm<sup>3</sup>이며, 혈중요소질소 10.3 mg/dl, 크레아티닌 0.8 mg/dl, 총단백질 6.3 g/dl, 알부민 2.9 g/dl, 나트륨 138 mEq/L, 포타슘 5.2 mEq/L, C반응성단백질 2.24 mg/dl 이었다. 프로트롬빈 시간은 14.1초(국제정상화비율 1.23), 활성화 부분 트롬보플라스틴 시간은 31.5초였고, 산소투여 없는 상태에서 시행한 동맥혈 가스 분석은 pH 7.418, 이산화탄소 분압 51.6 mmHg, 산소 분압 44.2 mmHg, 중탄산염 32.6 mmol/L, 산소 포화도 78.8%였다. 산소 2L 투여하고 30분이 경과한 후에 시행한 동맥혈 가스 분석은 pH 7.36, 이산화탄소 분압 61.5 mmHg, 산소 분압 80.5 mmHg, 중탄산염 34 mmol/L, 산소 포화도 95.8%였다.

**방사선 소견:** 흉부 방사선 사진에서 심비대와 낭성 기관지확장증이 관찰되었고, 복부 방사선 사진에서는 특이 소견이 없었다.

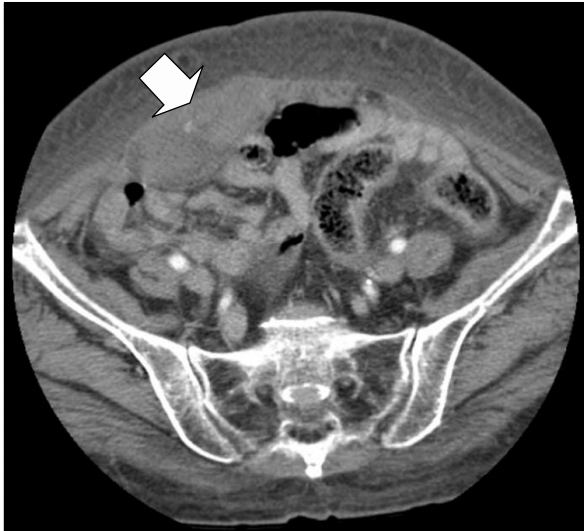**심전도 소견:** 심방세동과 우측편위가 관찰되었다.

**치료 및 경과:** 기관지확장제 흡입치료와 moxifloxacin 을 투여하였고 이노제를 증량하였다. 치료 시작 후 호흡 곤란과 양측 하지 부종은 다소 호전되었으나 기침은 계속 되었다. 내원 14일째 하복부 통증을 호소하기 시작하였고 복부 팽만과 압통이 관찰되었다. 당시 활력 징후는 혈압



**Figure 2.** This photograph shows extensive bruise on the lower abdomen of the patient.

100/60 mmHg, 맥박수 96회/분, 호흡수 22회/분, 체온 36.2°C였다. 혈액 검사에서 혈색소 6.0 g/dl, 적혈구 용적률 18.5%로 감소하였고 프로트롬빈 시간은 26.6초(국제 정상화비율 2.98)로 지연되었다. 응급으로 시행한 복부 전산화단층촬영에서 우측 복직근 내에 7.4×5.2 cm의 혈종(Figure 1A), 좌측 골반 내 8×6 cm의 종괴(Figure 1B) 그리고 우측 골반 내 4×3 cm의 고형 및 낭성 병변(Figure 1C)이 관찰되었다. 와파린에 의한 프로트롬빈 시간 지연과 심한 기침에 의해 혈관이 파열되어 복직근초 혈종 및 복강내 혈종이 생긴 것으로 판단하여 2.5 mg/일의 용량으로 유지하고 있던 와파린 투여를 중단하고 농축적혈구 수혈을 시행하였다. 내원 15일째에는 하복부에서 광범위하게 멍이 관찰되었고(Figure 2) 복부 팽만이 더욱 진행되었다. 내원 15일째 혈종을 연부조직 종양과 확실히 감별하



**Figure 3.** Abdominal computed tomography performed 2 weeks later shows rectus sheath hematoma decreased in size (5.2×2.8 cm).

기 위해 골반 자기공명영상을 시행하였고 전산화단층촬영에서와 마찬가지로 우측 복직근과 하부 복강에서 혈종에 합당한 소견이 관찰되었다. 혈종의 크기가 커서 수술을 고려하였으나 복부 통증이 경감되고 하복부 멍의 크기도 점차 감소하여 혈색소 수치를 추적검사하며 경과를 관찰하였다. 28병일째 하복부 멍의 크기는 많이 줄었고 통증과 압통 소견도 관찰되지 않았다. 추적검사로 시행한 복부 전산화단층촬영에서 우측 복직근초 혈종의 크기는 감소하였다(Figure 3). 외과린 투여만 중지한 채 경과를 관찰하기로 하고 31병일째 퇴원하였다. 퇴원 후 8일째부터 외과린을 다시 투여하기 시작하였고 특별한 문제없이 통원 치료중이다.

### 고 찰

복직근초 혈종은 아랫배벽혈관이 손상을 받거나 복직근이 파열되어 복직근 내에 혈액이 고여 발생한다<sup>10</sup>. 주로 급성 복부 통증과 압통이 동반된 복부 종물로 증상이 나타나 종종 급성 복증으로 오인되기도 한다. 이러한 복직근초 혈종은 특별한 원인 없이 저절로 발생하는 경우도 있으나 주로 고령, 항응고제, 심한 기침이나 재채기, 복부 수술, 분만, 혈액응고질환 등의 위험요인이 있을 때 발생하는 경우가 많다<sup>2,10</sup>. 본 증례의 경우 고령으로 항응고제와 항생제로 투여하였던 moxifloxacin과의 상호작용에 의해 프로트롬빈 시간이 지연되었던 것이 혈종발생의 선행요

인으로 작용했을 것으로 생각하며 심한 기침이 직접적인 혈관파열의 원인으로 추정할 수 있다.

복직근은 근막에 의해 둘러싸여 있고, 중앙의 백선(linea alba)에 의해 우측과 좌측 복직근으로 나뉘어져 있다. 궁상선을 중심으로 위쪽은 복직근의 앞뒤로 근막들이 싸고 있으나 아래쪽은 복직근의 뒤쪽에 근막이 없다<sup>11</sup>. 따라서 복직근의 뒷면을 따라 주행하는 아랫배벽혈관이 궁상선 아래에서는 궁상선 위쪽보다 복직근의 강한 수축에 의해서 손상이 될 가능성이 더 크고, 복직근 또한 파열될 가능성이 더 크다<sup>12</sup>. 출혈이 되면 처음에는 복직근초 내에 국한되어 있으나 출혈이 지속되면 골반강이나 후복강까지 혈종이 생길 수 있다. 그러나 중앙에 있는 백선 때문에 한 쪽에 발생한 혈종이 반대쪽으로 넘어가지는 않는다.

복직근초 혈종은 다양한 증상으로 나타날 수 있는데 그 중에서도 복통과 복부 종물이 가장 흔하며 주로 하복부에 발생하고 압통이 동반될 수 있다. 복직근초 내에 혈종이 고정되어 있기 때문에 환자가 배에 힘을 주어 복직근이 긴장된 상태에서 종물이 만져지는데, 이를 Fothergill 징후라고 하며 이는 복강내 종물과 감별되는 큰 차이점이다. 경과가 더 진행되면 복부에 멍이 들기 시작한다. 배꼽 주위에 멍이 드는 Cullen 징후가 나타날 수 있는데 이는 복직근초 혈종이 복강 안으로 파열된 것을 의미한다. 옆구리까지 멍이 들어있는 상태를 의미하는 Grey Turner 징후도 나타날 수 있으며 이것은 혈종이 복강 바깥쪽으로 파열된 것을 의미한다. 그 외에도 출혈의 정도가 심한 경우 빈맥, 저혈압, 실신 등이 나타날 수 있다. 대개는 복통이 갑자기 발생하고 압통이 심하게 나타나 종종 외과적 수술이 필요한 질환으로 오인되어 불필요한 수술을 받는 경우도 있다<sup>13</sup>.

복직근초 혈종을 진단하기 위해서는 자세한 병력 청취와 이학적 검사가 중요하다. 앞서 얘기한 바와 같이 매우 드물고 다른 복부 질환으로 오진될 가능성이 높기 때문에 복부 진찰과 위험인자 여부를 잘 살핀 후 방사선학적 검사로 확진을 해야 한다. 최근에는 초음파보다 전산화단층촬영을 더 선호하는데, 전산화단층촬영은 이 질환의 특이성과 민감도가 100%에 가깝게 나타나며 초음파보다 크기를 더 정확하게 알 수 있어 혈종의 양을 추정할 수 있는 장점이 있다<sup>14,15</sup>. 자기공명영상은 전산화단층촬영에서 복직근초 혈종과 연부조직 종양이 감별이 어려울 때 이용할 수 있다. 이러한 진단 검사를 통해서 감별해야할 질환으로는 복부 농양, 복벽의 악성 종양, 난소 종양이나 염전, 급성 충수돌기염, 장폐색증, 복부 동맥류 파열, 복부 탈장 등이 있다.

복직근초 혈종이 제대로 진단되지 않으면 환자가 필요

없는 수술을 받을 수 있고, 저혈량성 쇼크, 근육 괴사, 심근 경색, 돌연사 등의 합병증이 드물게 발생할 수도 있다<sup>5</sup>. 하지만 복직근초 혈종은 해부학적 특성상 대부분 국소적으로 제한된 부위에 생기기 때문에 통증 치료와 수혈 정도의 보존적 치료만으로도 합병증 없이 저절로 좋아지며, 내원 당시에는 생명이 위중한 상태처럼 보여도 보존적 치료만으로 충분한 경우가 대부분이다. 응고장애가 있는 경우는 신선 냉동혈장이나 비타민 K 등을 보충해주고 그 외 출혈을 악화시킬 수 있는 위험인자가 있다면 교정해주어야 한다. 통증이 심하여 약물로 조절이 되지 않는 경우에는 흡인술을 시행하여 혈종을 제거해주어야 한다. 출혈이 지속되는 경우에는 색전술을 고려해 볼 수 있고, 이러한 치료에도 불구하고 출혈이 진행하여 혈종의 크기가 계속 커지거나 심한 출혈로 생체 징후가 불안정한 경우, 또 진단이 모호한 경우에도 병리학적 진단을 위해 외과적 수술을 시행할 수 있다<sup>1</sup>.

본 증례에서도 대부분의 복직근초 혈종의 경우에서와 같이 증상이 복통을 동반한 종물로 나타나 수술이 필요한 급성 복증의 가능성에 대해 먼저 고려하였으나, 전산화단층촬영을 통해서 복직근초 혈종 및 복강내 혈종을 진단할 수 있었다. 환자는 정확한 진단이 이루어짐에 따라 보존적 치료만 시행하였고, 대부분의 경우에서와 같이 점차 호전되는 경과를 보였으며 외과권을 다시 투여한 이후에도 재발 없이 통원 치료할 수 있었다.

## 요 약

본 증례는 외과권을 복용하던 72세 여자가 기침을 심하게 하던 중 하복부 통증과 압통을 보이는 복부 팽만이 발생하여 복부 전산화단층촬영을 통해 복직근초 혈종을 진단한 경우이다. 복직근초 혈종은 매우 드물지만 항응고제를 복용하는 고령 환자나 분만을 했거나 복부 수술을 받은 경우 등에서 발생할 수 있고, 드물게 기침에 의해서도 발생할 수 있다. 따라서 이런 환자에서 심한 복통이나 복부 종물이 관찰되는 경우 그 가능성을 한 번쯤 생각해보아야 하겠다. 전산화단층촬영은 복직근초 혈종 진단의 특이성과 민감도가 높아 진단에 도움이 되며 대부분은 보존적인 치료만으로 회복되므로 본 질환의 위험인자와 진단방법에 대해 숙지하고 정확한 진단을 하는 것이 무엇보다도 중요하겠다.

## 참 고 문 헌

1. Cherry WB, Mueller PS. Rectus sheath hematoma: review of 126 cases at a single institution. *Medicine (Baltimore)* 2006;85:105-10.
2. Linhares MM, Lopes Filho GJ, Bruna PC, Ricca AB, Sato NY, Sacalabrini M. Spontaneous hematoma of the rectus abdominis sheath: a review of 177 cases with report of 7 personal cases. *Int Surg* 1999;84:251-7.
3. Jung YG. Hematoma in the rectus sheath: report of two cases. *J Korean Surg Soc* 1972;14:55-7.
4. Kim JI, Cho SM. Two cases of rectus sheath hematoma after cesarean delivery. *Korean J Obstet Gynecol* 1998; 41:3069-72.
5. Park SH, Oh DR, Kim HK, Kim SK, Park SH. Spontaneous rectus sheath hematoma with hypovolemic shock. *J Korean Soc Emerg Med* 2000;11:586-91.
6. Yun HR, Yoo KD, Kim YJ, Yoo TS, Song SY, Jun JB. Rectus sheath hematoma complicated by rectus abdominus myonecrosis in a patient with rheumatoid arthritis. *J Korean Rheum Assoc* 2007;14:91-5.
7. Kwon KH, Park YH, Seo BJ, Lee BK, Choi JS, Kim YM, et al. A case of hematoma of anterior abdominal wall induced by severe cough. *Korean J Intern Med* 1994;47:563-9.
8. Son JH, Baik JJ, Yang KY, Ryu KW, Joo YJ, Choi SM, et al. A case of severe cough-induced abdominal wall hematoma. *Tuberc Respir Dis* 2001;51:462-5.
9. Chung YK, Son D, Lee SW, Um WH, Kim DY, Song JH, et al. Rectus muscle hematoma due to severe cough in CAPD patient. *Korean J Nephrol* 2007;26: 788-91.
10. Zainea GG, Jordan F. Rectus sheath hematoma: their pathogenesis, diagnosis, and management. *Am Surg* 1988;54:630-3.
11. Cavagna E, Carubia G, Schiavon F. Anatomic-radiologic correlations in spontaneous hematoma of the rectus abdominis muscles. *Radiol Med (Torino)* 2000;99: 432-7.
12. Casey RG, Mahmoud M, Carroll K, Hurley M. Rectus sheath haematoma: an unusual diagnosis. *Ir Med J* 2000;93:90-2.
13. Edlow JA, Juang P, Margulies S, Burstein J. Rectus sheath hematoma. *Ann Emerg Med* 1999;34:671-5.
14. Berna JD, Garcia-Medina V, Guirao J, Garcia-Medina J. Rectus sheath hematoma: diagnostic classification by CT. *Abdom Imaging* 1996;21:62-4.
15. Fukuda T, Sakamoto I, Kohzaki S, Uetani M, Mori M, Fujimoto T, et al. Spontaneous rectus sheath hematoma: clinical and radiologic features. *Abdom Imaging* 1996;21:58-61.

1. Cherry WB, Mueller PS. Rectus sheath hematoma: re-