

# 후두적출자의 음성재활 - 기관식도천자법 이외의 방법 -

연세대학교 의과대학 이비인후과학교실, 음성언어학회연구소

김 영 호

= Abstract =

## Voice Rehabilitation Other than Tracheo - Esophageal Shunt Method -

Young-Ho Kim, MD, PhD

Department of Otorhinolaryngology, The Institute of Logopedics and Phoniatics,  
Yonsei University College of Medicine, Seoul, Korea

The problem of voice restoration after total laryngectomy has existed ever since Billroth's first total laryngectomy in 1873. Since then, all the efforts to restore the voice was tried to divert the tracheal air to the pharynx to produce voice, which became the tracheo-esophageal shunt voice currently used. With the intact pharyngoesophagus, however, there are two basic options for speech rehabilitation : the artificial larynx and esophageal voice. The artificial larynx is an electrically driven buzzer or a sound transducer and its most common type is placed against a supple point on patient's neck and introduces a mechanical sound into the tissues and air spaces of the neck. This sound, emanating from the mouth, is articulated by the intact structures of the remaining vocal tract as understandable speech. Esophageal voice is a commonly recommended method for alaryngeal speech rehabilitation, which can be successfully done by regurgitating the air stored in the esophagus. Successful esophageal voice is preferable to the artificial larynx but, most patients usually adapt only one of those methods according to their needs and feasibility to learn.

KEY WORDS : Total laryngectomy · Artificial larynx · Esophageal voice.

### 서 론

진행된 후두암과 하인두암에 대해서 시행한 후두전적출술 후에 발생하는 여러 가지 후유증 가운데 환자들에게 가장 심각하게 받아들여지는 것은 음성의 소실이다. 후두적출술 후의 음성재활 방법에는 크게 전기를 이용하는 발성과 공기를 이용하는 발성이 있으며, 공기를 이용하는 발성은 다시 폐 이외의 공기를 이용하는 방법(비폐기법)과 폐로부터 나오는 공기를 이용하는 방법(폐기법)으로 나눌 수 있다. 이들 방법들은 상호 보완적이지만 대부분의 환자들은 결국 의사소통을 위하여 한가지의 방법만을 사용하게 된다.<sup>1)2)</sup>

### 본 론

#### 1. 전기를 이용하는 방법 : 전기장치(Electronic device : electrolarynx)

전기장치를 이용한 발성은 수술 직후 혹은 기관식도 천자 등 다른 방법을 이용한 발성이 잘 되지 않는 응급상황에서 비상용으로 유용하게 사용될 수 있고 환자가 선호하는 경우도 있다.

경경부형(trans-cervical type)과 경구형(trans-oral type)의 두가지 형태의 장치가 있다. 가장 많이 사용되는 장치는 작은 건전지로 작동하는 조음장치의 끝에 달린 진동판을 턱 밑 피부에 대고 말을 하는 경경부 장치(trans-cervical device)이다. 음성은 혀와 치아, 입술과 구개를 이용하여 조절하게 되나, 음질이 기계적이고 억양이 단조로우며, 경부절제술이나 방사선치료로 경부 조직에 반흔이나 부종이 있으면 효과가 떨어진다. 음향학적인 면에서 볼 때는 모든 자음이 무성음이기 때문에 어음명료도가 때로 불분명

논문접수일 : 2008년 4월 18일  
심사완료일 : 2008년 5월 9일  
책임저자 : 김영호, 120-752 서울 서대문구 신촌동 134  
연세대학교 의과대학 이비인후과학교실, 음성언어학회연구소  
전화 : (02) 2228-3607 · 전송 : (02) 393-0580  
E-mail : yhkimmd@yuhs.ac

하다(Fig. 1, 2).

경구 장치(transoral device)는 조식을 통하여 소리가 전달되는 단점을 피하고자 만든 것이다. 진동자(oscillator)와 소리를 발생하는 변환기(transducer), 입 속으로 소리를 전달하는 얇은 관으로 구성되어 있다. 단점으로는 튜브가 타액에 의하여 막힐 수 있고, 내구성이 떨어지며, 효율적인 사용을 위하여는 어느 정도 손을 사용해야 한다. 직접 작동하거나 혹은 transmitter를 손으로 조작함으로써 작동하도록 만든 의치에 장착한 기기가 있으나 널리 사용되지는 않는다(Fig. 3). 전기장치는 가격이 저렴하고, 사용하기가 용이하며, 배우는 데 시간이 적게 걸리고, 음량이 크다는 장점이 있다. 그 단점으로는 배터리 의존적이며, 음질이 기계적이고, 모양이 눈에 띄며, 경구장치의 경우 위생적인 문제가 있지만, 많은 후두적출자들에게서 효과적으로 이용되고 있다.<sup>3)</sup>

**2. 공기를 이용하는 방법**

공기를 이용하는 방법은 비폐기법(non-pulmonary air method)과 폐기법(pulmonary air method)이 있다.

**1) 비폐기법(Non-pulmonary air method)**

비폐기법은 폐 이외의 공기를 이용하여 발성을 하는 방법으로서 일반적으로 식도발성이 대표적인 음성재활 방법이며 그 밖에 협부, 인두, 위의 공기를 이용하는 방법이 있다. 폐기법은 기관식도천공을 이용한 발성방법이다.

식도발성(esophageal speech)은 그동안 후두전적출술 후 음성재활에 가장 좋은 방법으로 간주되었다. 가장 큰 장점은 수술이 필요 없으며 거의 모든 환자에서 적용이 가능하다는 것이다. 그러나 환자의 동기가 불충분하거나, 언어치

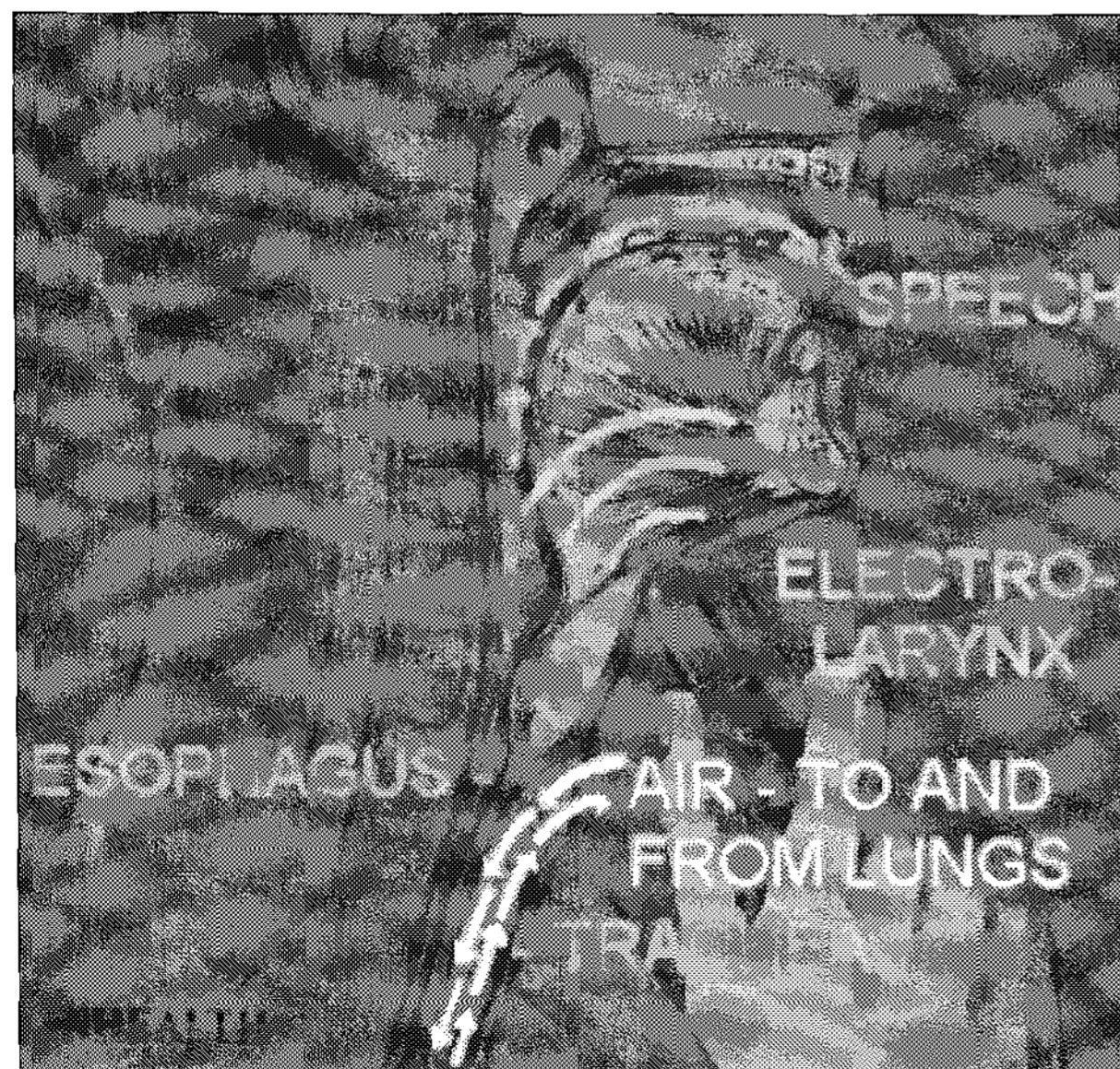


Fig. 1. Principle of trans-cervical electronic device.

료를 받는 과정이 빈번하여 불편한 점, 수술 후 체력이 쇠약할 때는 배우기 어렵다는 점, 절제의 범위가 식도발성에 필요한 점막을 포함하였거나 술후 방사선치료, 인두협착 등으로 인하여 성공율은 5~40% 정도로 그다지 높지 않으며<sup>4)</sup> 전체 환자의 30%만이 만족할 만한 음성을 낼 수 있다.<sup>3)</sup>

환자는 공기를 위 혹은 식도로 삼키거나 주입하며, 이를 인두로 내뿜어 인두식도분절(pharyngo-oesophageal segment)을 진동시킴으로써 발성을 하게 된다(Fig. 4).

인두식도분절을 상중하의 세 부분으로 나누었을 때 하분절(C5~C7 경추 level)이 식도발성에 가장 중요하다. 약 80cc에 달하는 공기가 식도에 주입될 수 있는데, 공기를 주입하는 방법으로는 주사법(injection method)과 흡입법(inhalation method)이 있다.

주사법은 인두로부터 혀, 입술, 뺨, 연구개의 움직임을 이용하여 압력을 주거나(pharyngoglossal press), 여러 무성자음을 구음 함으로써 식도로 공기를 주입하는 방법(the consonantic injection method)이 있다. 대부분의 양호한 식도발성자들은 주사법의 일정 형태를 응용하여 사용한다. 흡입법은 호흡주기와 연관된 식도의 압력변화를 이용하는




Fig. 2. Trans-cervical electronic device. A : Servox. B : SolaTone.




Fig. 3. Trans-oral electronic device.

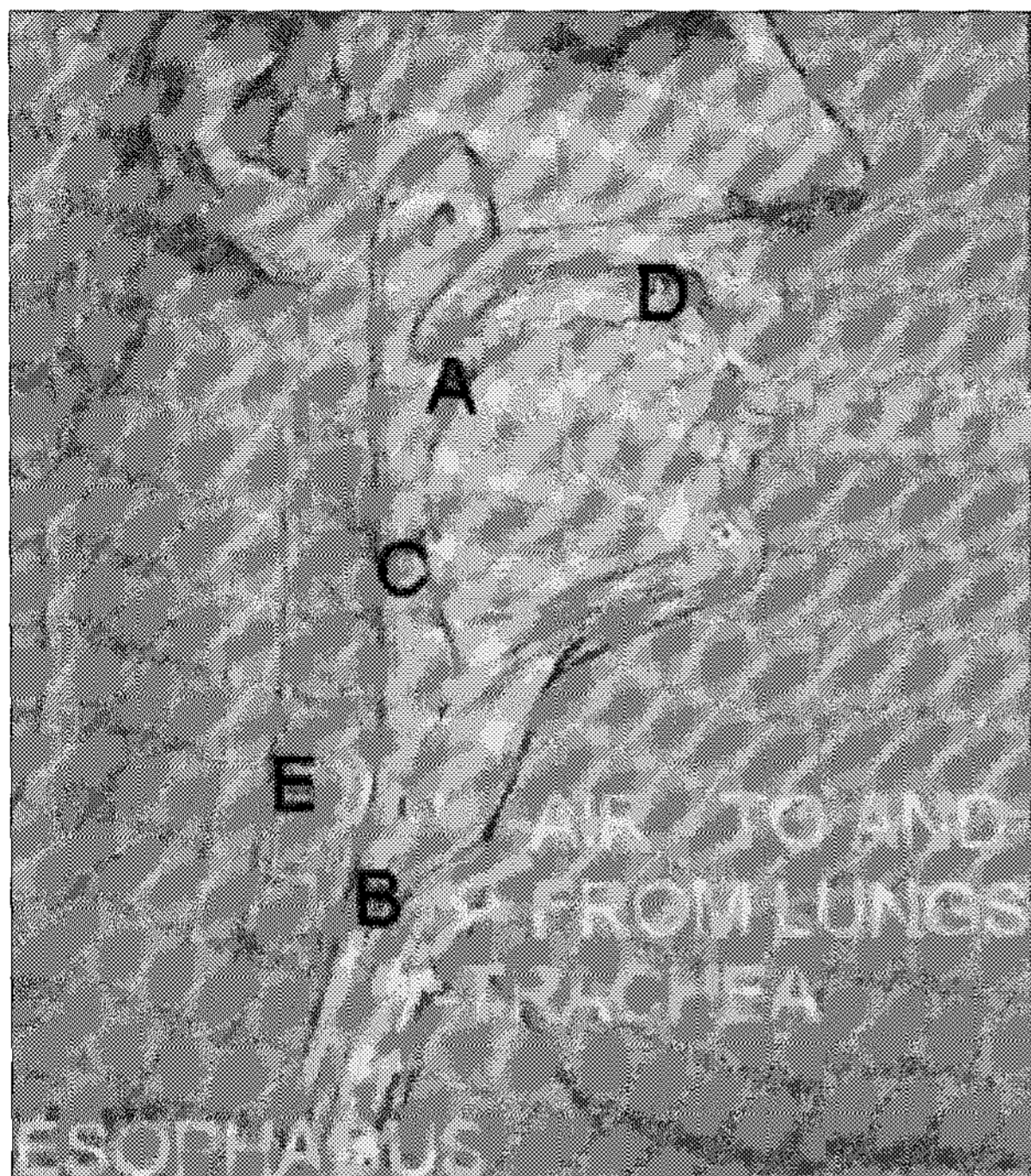


Fig. 4. Principle of esophageal speech.

것으로서 흡기시 흉강내에 음압이 발생할 때 식도괄약근을 이완시켜 공기를 들이 마시는 것이다. 흡입법에 의한 발성은 강도가 낮고 기식음이 더 많이 나기에 주사법이 더 많이 사용되고 있으며, 최고의 식도발성자들은 주사법과 흡입법을 혼용하고 있다. 식도로 주입된 약 80cc의 공기가 위유문과 상부괄약근 사이에 저류되었다가, 발성단계가 되면 상, 하부 식도괄약근과 횡격막의 수축으로 저류된 공기압이 42mmHg로 상승하여 인두로 배출되어 가성대를 진동시켜 발성하게 되는 것이다. 인두식도괄약근 이 가성대(pseudoglottis)로서 진동하여 발성이 되는데 하인두괄약근의 일부와 윤상인두근으로 이루어지는 괄약부가 성대의 역할을 한다.

식도발성은 정상 발성에 비해 약간 거칠고 음의 높이가 낮으며 소리의 강도가 약하고 기본주파수가 65Hz 정도로 낮다.<sup>3)</sup> 또한 최장발성지속시간이 짧기 때문에 빈번히 공기를 삼켜야 한다. 방사선치료를 받으면 인두통과 구강점막이 건조하여 발성훈련이 어려우므로 언어훈련은 방사선의 후유증이 없어진 후에 하는 것이 원칙이다. 하지만 집중적으로 훈련을 받으면 3~6개월째부터는 효과적으로 식도발성을 할 수 있게 되며 시간이 지남에 따라 점차 좋아진다. 동기가 부여된 환자에서는 아무런 기구를 사용하지 않고 양손을 다 사용하면서 훌륭히 대화를 할 수 있다.

### 3. 윤상인두연축(Crichopharyngeal spasm)의 문제

윤상인두근이 과도하게 긴장되지 않도록 하는 것이 전술한 식도발성이나 폐기법의 다른 하나인 기관식도천자 후

의 발성에서 가장 중요하다. 윤상인두연축은 수술 전에 식도통기측정법을 함으로써 어느 정도 예측이 가능하다.<sup>5)6)</sup> 비강을 통하여 식도에 관을 삽입하고 공기를 주입한 후 /아/ 소리를 10초에서 15초 동안 끊지 않고 낼 수 있거나, 식도내 압력이 20mmHg 이하면 연축이 없는 것으로 판단한다. 기관식도천자 후 발성은 시간이 지나면서 점차 좋아지므로 처음에 유창하고 명료하게 말하지 못한다고 해서 낙담하지 말아야 한다.

처음에는 식도발성이나 기관식도천자 후 발성이 잘 되지 않는 환자에 대하여 2차로 윤상인두근절개술이나 인두신경총절제술을 시행하였으나, 근래에는 후두전적출술을 하면서 동시에 윤상인두근절개술이나 인두신경총절제술을 하는 경향이다. 그 외에도 후두적출술 후 봉합시에 두 층만 봉합을 하고 인두괄약근의 봉합을 피한다든지, 보툴리눔 독소를 과긴장된 인두식도분절에 주사하는 방법이 시도되고 있다.

## 결론

현재로서는 상기한 바와 같은 음성재활 방법으로 대부분의 환자들로 하여금 사회적으로 적응이 가능한 수준까지 음성을 낼 수 있게끔 하는 것이 목표이다. 기관식도천자술은 보조기의 기능과 생체친화성의 향상이 필요하기는 해도, 간단하고, 효과적이며, 재현이 가능한 성공적인 조건을 비교적 만족시키고 있으며 가격효과면에서도 훌륭하다. 음성보전을 위한 치료방법들이 보편화되면 음성재활의 필요성이 줄어들겠지만 아직은 후두전적출술이 요구되는 실정이며, 동물실험이 진행되고 있는 후두이식은 과연 그런 수술이 요구되는 시기가 도래할지 의문이다.

**중심 단어 :** 후두전적출술 · 인공후두 · 식도음성.

## REFERENCES

- 1) Deschler DG. Voice following laryngeal cancer surgery. *Otolaryngol Clin North Am* 2004; 37 (3):507-655.
- 2) Gluckman JL, Farrell ML, Kelly DH. Vocal rehabilitation following total laryngectomy. In: Cummings CW editor. *Otolaryngology-Head and Neck Surgery*. 3rd ed. Mosby, St. Louis: 1998. p.2285-98.
- 3) Singer MI. Voice rehabilitation after laryngectomy. In: Bailey BJ editor. *Head and Neck Surgery-Otolaryngology*. Lippincott Co, Philadelphia: 1993. p.1361-72.
- 4) Dedo HH. Tracheoesophageal voice rehabilitation after total laryngectomy. In: Dedo HH editor. *Surgery of the larynx and trachea*. BC Decker Inc., Philadelphia: 1990. p.349-72.
- 5) Recher G, Ferlito A. Prosthetic voice rehabilitation. In: Silver CE, Ferlito A, editors. *Surgery for cancer of the larynx and related structures*. 2nd ed. WB Saunders Co. Philadelphia: 1996. p.363-74.
- 6) Blom ED, Singer MI, Hamaker RC. An improved esophageal insufflation test. *Arch Otolaryngol Head Neck Surg* 1985; 111:211.